https://doi.org/10.14368/jdras.2025.41.1.59
ISSN 2384-4353 eISSN 2384-4272

Case Report

Nonsurgical endodontic treatment of the maxillary second molar with maxillary sinusitis: cases requiring additional sinus surgery

Myoung-Jun Jung, Min-Seock Seo*
Department of Conservative Dentistry, Wonkwang University Daejeon Dental Hospital, Daejeon, Republic of Korea

The management of the maxillary sinusitis associated with maxillary second molar with apical lesions is complex due to the anatomical characteristic of the maxillary sinus. Even after root canal treatment, the symptoms of maxillary sinusitis may persist. These cases present the management of a maxillary second molar with maxillary sinusitis, based on precise diagnosis using Cone-Beam Computed Tomography (CBCT) images. Through these cases, we aim to discuss the protocol for treating maxillary sinusitis associated with maxillary molars. **(J Dent Rehabil Appl Sci 2025;41(1):59-64)**

Key words: maxillary sinusitis; maxillary second molar; apical periodontitis; CBCT

서론

상악 구치부 치근은 상악동저와 매우 인접해 있으며, 일반적인 신경 분포와 함께 상악동 병변이 치과적 증상을 유발할 가능성이 있기 때문에, 상악동으로부터 유발된 치과적 통증은 임상에서 진단적 문제를 일으킬 수 있다.[1] 이와 비슷하게, 치수 염증이나 감염은 상악동저의 온전함에 영향을 미칠 수 있으며, 치근첨이 상악동에 가깝거나 상악동으로 확장되는 치아의 치근단 주위 병변이 진행되는 경우 상악동 점막 내막의 염증성 변화를 유발하고 결과적으로 상악동염의 발병을 초래할 수 있다.[2]

상악동염에 이환된 환자는 상악 구치부위 치통, 부비동 울혈, 호흡기 질환 또는 무증상이지만 방사선 사진상 이상이 나타날 수 있으며 상악동과 관련된 증상은 치과적 증상 발생하기 전이나 몇 주 또는 몇 년 이후에 나타날 수 있다.[3] 따라서 다학문적인 접근을 통해 이비인후과와 치과에서 조기 발견과 신속한 치료는 최상의 결과를 보장하기 위해 필수적이다.[4]

이에 다음의 증례에서는 상악동염과 연관된 상악 대구치의 비외과적 근관치료 증례를 보고하고 이에 대해 논의해보고자 한다.

증례보고

증례 1

45세 남자환자가 상악 좌측 어금니 부위 통증 및 코에서 노란색 고름이 나온다는 주소로 이비인후과 경유하여 원광대학교 대전치과병원 구강악안면외과에 내원한 뒤, 상악 좌측 제2대구치 평가를 위해 보존과로 의뢰되었다(Fig. 1A). 환자는 이비인후과에서 한달 동안 항생제를 포함한 투약 치료를 했었다고 말하였다. 환자는 해당 치아가 골드 크라운으로 수복된 상태로, 크라운 제거 없이 크라운 상방으로 치과의원에서 10회 이상 근관 소독을 진행하였으나 증상 차도가 없었다. 임상 검사상 상악 좌측 제2대구치 타진 및 저작검사에 양성 반응 보였으며

*Correspondence to: Min-Seock Seo
Professor, Department of Conservative Dentistry, Wonkwang University Daejeon Dental Hospital, 77 Dunsan-ro, Seo-gu, Daejeon, 35233, Republic of Korea
Tel: +82-42-366-1142, Fax: +82-42-366-1115, E-mail: profee@naver.com
Received: November 6, 2024/Last Revision: December 4, 2024/Accepted: December 7, 2024

Copyright© 2025 The Korean Academy of Stomatognathic Function and Occlusion.
©It is identical to Creative Commons Non-Commercial License.

Cone-beam computed tomography (CBCT) 상 원심 협측 치근에 치근단 병변 및 좌측 상악동 점막 비후가 관찰되었다(Fig. 1B and 1C).

국소 마취 하에 metal cutting bur (Mani, Tokyo, Japan)를 사용하여 기존의 골드 크라운을 제거한 뒤 러버댐 격리 하에 Endo Access bur와 Endo Z bur (Dentsply Tulsa Dental, Tulsa, USA)를 이용하여 근관 와동개방을 실시하였다. 네 개의 근관입구가 확인되었으며 전자 근관장 측정기(Root ZX, J.Morita Corp., Tokyo, Japan)를 통해 근관장을 설정하였다. 근관 성형과 세정은 Protaper Gold (Dentsply Maillefer, Ballaigues, Switzerland)를 이용하여 성형하였고, Normal saline과 2% NaOCl로 근관내부를 세정하였다. 근관 성형시 구개측 근관에서 삼출액이 지속적으로 배출되었으며 건조 확인 후, 수산화칼슘 제제인 Calcipex (Dentsply DeTrey, Konstanz, Switzerland)를 사용하여 근관 첨약 및 치관부 임시 가봉(Cavit, 3M ESPE, St. Paul, USA) 하였다.

다음 내원시 해당 치아에 대한 타진 및 저작검사에 대한 증상 소실되어 거타퍼차 콘과 AH Plus sealer (Dentsply DeTrey)를 이용한 연속파 근관가압충전으로 마무리 하였고 복합 레진으로 코어 수복후 방사선 사진 촬영하였다(Fig. 2). 한달 반 뒤 재내원 시 환자는 해당치아의 불편감은 처음 내원보다 좋아졌지만 지속적으로 좌측 상악동 부위 먹먹하고 머리가 울리는 느낌이 있다고 하여 이비인후과적 재평가 및 처치를 위해 회신하였다. 이후 이비인후과에서 endoscopic sinus surgery (ESS)를 받았다. Ventilation을 위해서 상악동을 넓혀주고 안에 있는 inflammatory thick serous dicharge를 제거한 다음 상악동내 병변을 관찰하여 큰 이상이 없음을 확인하였고 수술 이후의 비강 점막내 부종과 울혈 가능성을 줄이기 위해 항생제, 소염진통제, 비점막충혈제거제와 진해거담제 등으로 약물치료했다고 한다. 이비인후과의 외래치료 한달 뒤 재내원하였으며 해당 증상 많이 호전되어 골드 크라운 수복 진행하였다(Fig. 3).

증례 2

45세 여자환자가 상악 우측 어금니 부위주변 잇몸에서 고름이 나오고 코나 목으로 고름이 넘어간다는 주소로 원광대학교 대전치과병원 구강악안면외과에 내원한

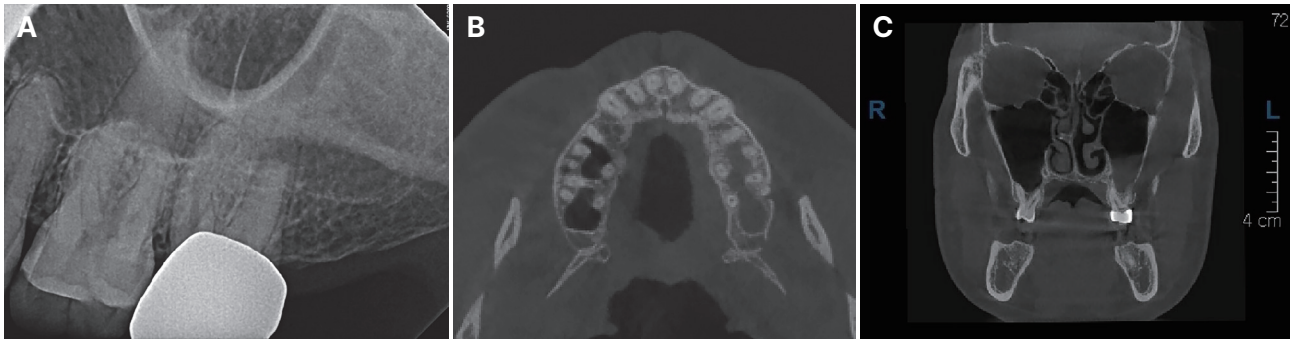

Fig. 1. Preoperative radiograph of maxillary left second molar. (A) Pericapical view, (B) CBCT axial view, (C) CBCT coronal view.



Fig. 2. Pericapical radiograph after the obturation of root canal.

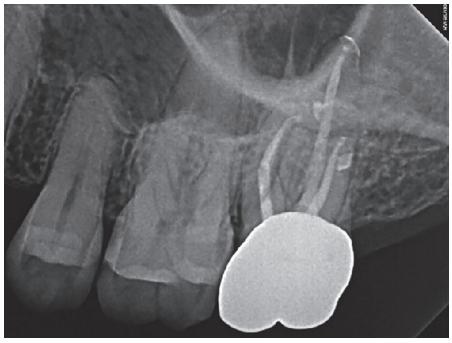

Fig. 3. Periapical radiograph of 6-month recall check after root canal treatment.

뒤 상악 우측 제2대구치 평가를 위해 보존과로 의뢰되었다. 해당치아는 치수에 근접한 심한 우식 및 구개측에 sinus tract 관찰되었다(Fig 4A). 임상 검사상 타진 및 저작 검사에 양성 반응 보였으며 생활력은 존재하지 않았다. CBCT 상 구개측 치근에 치근단 병변, 우측 상악동 점막 비후 및 상악동에 매우 근접한 매복된 #18 치아 관찰되었다(Fig 4B and 4C).

국소 마취 및 러버댐 격리 하에 근관 와동개방을 실시하였다. 세 개의 근관입구가 확인되었으며 전자 근관장측정기를 통하여 근관장을 설정하였다. 근관 성형과 세정은 Protaper Gold를 이용하여 성형하였고, Normal saline과 2% NaOCl로 근관내부를 세정하였다. 근관 성형시 근관내 삼출액은 배출되지 않았으며 근관 첨약에는 Calcipex가 사용되었고, 치관부 임시가봉을 하였다.

다음 내원 시 치아 자체의 임상 증상 및 구개측 sinus tract이 소실되어 거타퍼차 콘과 AH-Plus sealer를 이용한 연속파 근관가압충전으로 마무리하였고 충전 후 방사선 사진을 촬영하였다(Fig. 5). 치아 통증은 사라졌으나 코와 목에 고름이 나오는 증상이 잔존하여 구강악안면외과에 상악동염과 연관된 #18 평가 및 처치를 위해 회신하였다. 본원 구강악안면외과에서 #18 발거 이후에도 지속적인 불편감 호소하여 술 후 CBCT 촬영하였으며 CBCT 상 oro-antral fistula 및 ostium까지 염증 확장된 양상 관찰되어 이비인후과적 평가 및 처치를 위해 의뢰하였다(Fig 6A and 6B). 환자는 이비인후과에서 ESS 진행하였다. Ventilation을 위해서 상악동을 넓혀주고 안에 있는 inflammatory thick serous dicharge를 제거한 다음 상악동내 병변을 관찰하여 큰 이상이 없음을 확인하였고 수술 이후 항생제, 소염진통제, 비점막충혈제거제와 진해거담제 등으로 약물치료했다고 한다. 그리고, 이후 외래 진료를 통해 비강내 낭종을 제거하였다고 한다. 3달 후 내원하였고 환자는 증상이 없어졌다고 하였다.

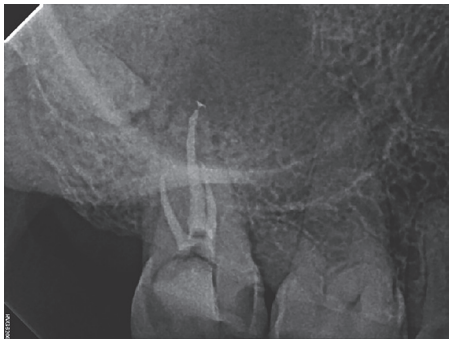

Fig. 5. Pericapical radiograph after the obturation of root canal.

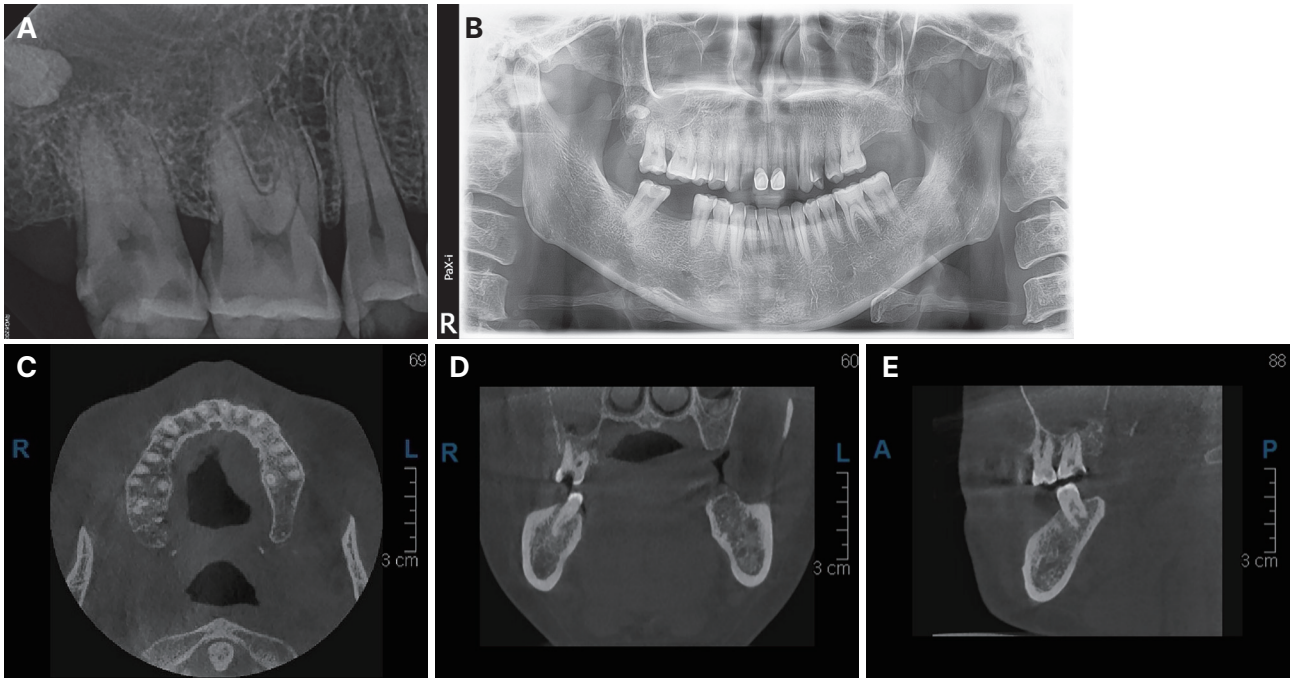

Fig. 4. Preoperative radiograph of maxillary right second molar. (A) Pericapical view, (B) Panoramic vew, (C) CBCT axial view, (D) CBCT coronal view, (E) CBCT sagittal view.

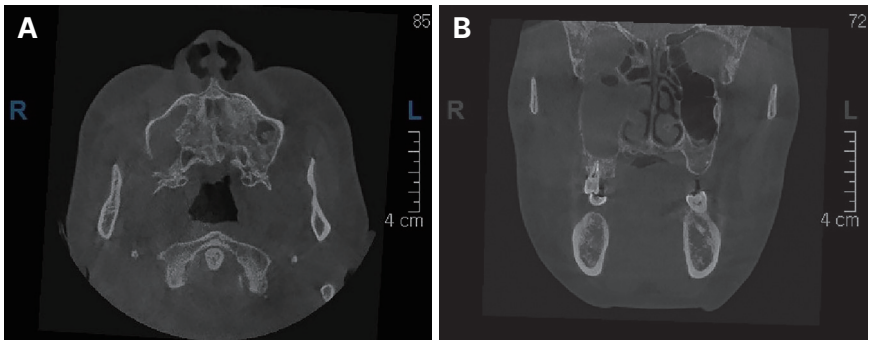

Fig. 6. CBCT image after the root canal treatemnt of maxillary right second molar and extraction of maxillary right third molar. (A) Aixal view, (B) Coronal view.

고찰

본 증례들은 상악 제2대구치의 통증 및 코와 목에서 고름이 나오는 증상으로 상악동염이 의심되는 경우의 치료법에 대해 고려할 점을 보여준다. 두 증례 모두 정확한 진단을 위해 술전 CBCT 촬영 진행하였다.

CBCT 스캐닝은 통상적인 CT 스캐닝에 비해 환자의 방사선 조사량을 낮추면서 고해상도 영상을 제공하는 삼차원적 진단 도구이다.[5] 596명의 환자들의 1,014개의 영상으로 치근단 치주염을 평가한 연구에서 구내 방사선 사진보다 CBCT 영상이 54% 더 정확하게 치근단 병변을 감지했으며 상악동 점막 비후를 확인하는데 있어서는 4배 더 정확하다 보고하였다.[6]

CBCT 영상을 통한 상악동염의 진단 기준은 Abrahams과 Glassberg이 제시한 4가지 분류법에 의하면 다음과 같이 분류된다.[7]

1. 정상 상악동: 방사선 영상에서 점막 비후가 없거나 2 mm 이하의 균일한 점막 비후가 있는 경우
2. 치성 기원의 상악동염: 방사선 영상에서 명백한 치근단 병변이 있거나 없는 우식이나 결함 있는 수복물이 있는 치아 또는 발치와에 국한된 점막 비후가 관찰되는 경우
3. 비치성 기원의 상악동염: 방사선 영상에서 치아에 우식이 없고 방사선학적으로 명백한 치근단 주위 병변이 없으면서 양질의 치관부 수복물이 있거나 발치된 경우에는 발치와가 손상되지 않거나 healing되고 점막의 비후가 치아에 국한되지 않은 경우
4. 기원이 명확하지 않은 상악동염: 방사선 영상에서 우식이나 결함이 있는 수복물이 있는 치아, 치근단 병변이 있거나 파괴된 발치와면서 점막 비후가 치아에 국한되지 않는 경우

위의 분류에서, 이번 증례들은 모두 우식이나 결함이 있는 치아에서 치근단 병변이 관찰되면서 상악동의 점막 비후가 치아에 국한되지 않는 경우로 4번째 그룹인 '기원이 명확하지 않은 상악동염'에 해당한다.

몇몇 연구에서 상악동염의 증례 중 단지 10%에서 12% 정도가 치성 기원이라 하였으나,[8,9] 다른 연구에서는 치성 기원의 상악동염이 드문 경우가 아니며 오히려 치성 기원의 경우가 86%까지 보고되었다.[10,11] 이는 상악동염의 증상을 호소하는 환자가 이비인후과적 처치를 받았지만 성공적인 근관치료를 통한 치과적 감염이 치료될 때까지 몇 개월에서 몇 년 동안 증상이 지속되었다는 보고가 대표적이다.[3]

본 증례와 같이 상악동염 증상을 호소하며 상악 대구치의 치근단 병변 및 치아에 국소화 되지 않은 점막 비후가 관찰되는 경우, 치과적 처치와 이비인후과적 처치의 이상적인 순서나 시기는 현재까지는 보고되지 않았다.[12] 치과적 감염의 원인이 명확한 경우에는 우선적으로 치과적 병인을 해소해야 하며,[13] 증상이 지속되면 이비인후과적 ESS가 추천되며, 특히 osteomeatal complex가 막혀있고 두꺼워진 점막의 높이가 상악의 1/2 이상인 경우에는 더욱 그러하다.[14] 본 증례들은 모두 CT 이미지 상으로 두꺼워진 점막의 높이가 상악의 1/2 이상으로 발견된 경우로 모두 수술이 필요한 경우였던 것으로 판단된다. 최근 연구에서는 ESS와 치과적 치료의 병행 처치가 상악동염의 증상 해소를 보장하는 가장 효과적인 방법으로 제안되었다.[15,16]

본 증례의 경우 환자들은 처음 내원 시 코나 목에서 고름이 나오면서 구치부 통증을 호소하였으며 근관치료 이후 치아 자체의 통증은 개선되었으나, CBCT 영상에서 상악동의 1/2 이상의 점막 비후가 관찰되는 다소 심한 상악동염으로 인해 지속적인 불편감을 호소하였다. 이후

이비인후과 의뢰를 통해 외과적 ESS 진행하여 상악동염 증상이 개선되었다.

결론

상악동염의 증상이 의심되는 경우 CBCT 촬영은 정확하고 신속한 진단을 내리는데 좋은 진단 도구가 될 수 있다. 치아에 국한되지 않은 점막 비후가 관찰되면서 치근단 병변을 가지고 있는 상악 대구치의 경우, 임상의는 치근단 병변 해소를 위한 비외과적 근관치료를 선행하는 것이 추천된다. 만약 환자의 상악동염의 증상이 근관치료 이후에도 지속이 된다면 ESS와 같은 이비인후과적 처치 또한 고려해야 한다.

Acknowledgements

This study was supported by Wonkwang University in 2024.

ORCID

Myoung-Jun Jung https://orcid.org/0000-0002-8580-2859
Min-Seock Seo https://orcid.org/0000-0001-7203-7775

References

1. Radman WP. The maxillary sinus - revisited by an endodontist. J Endod 1983;9:382-3.
2. Maloney PL, Doku HC. Maxillary sinusitis of odontogenic origin. J Can Dent Assoc 1968;34:591-603.
3. Cymerman JJ, Cymerman DH, O'Dwyer RS. Evaluation of odontogenic maxillary sinusitis using cone-beam computed tomography: three case reports. J Endod 2011;37:1465-9.
4. Taschieri S, Torretta S, Corbella S, Fabbro MD, Francetti L, Lolato A, Capaccio P. Pathophysiology of sinusitis of odontogenic origin. J Investig Clin Dent 2017;8. doi: 10.1111/jicd.12202. Epub 2015 Dec 14.
5. De Cock J, Zanca F, Canning J, Pauwels R, Hermans R. A comparative study for image quality and radiation dose of a cone beam computed tomography scanner and a multislice computed tomography scanner for paranasal sinus imaging. Eur Radiol 2015;25:1891-900.
6. Estrela C, Bueno MR, Azevedo BC, Azevedo JR, Pécora JD. A new periapical index based on cone beam computed tomography. J Endod 2008;34:1325-31.
7. Abrahams JJ, Glassberg RM. Dental disease: a frequently unrecognized cause of maxillary sinus abnormalities? AJR Am J Roentgenol 1996;166:1219-23.
8. Brook I. Sinusitis of odontogenic origin. Otolaryngol Head Neck Surg 2006;135:349-55.
9. Mehra P, Murad H. Maxillary sinus disease of odontogenic origin. Otolaryngol Clin North Am 2004;37:347-64.
10. Obayashi N, Ariji Y, Goto M, Izumi M, Naitoh M, Kurita K, Shimozato K, Ariji E. Spread of odontogenic infection originating in the maxillary teeth: computerized tomographic assessment. Oral Surg Oral Med Oral Pathol Oral Radiol Endod 2004;98:223-31.
11. Bomeli SR, Branstetter BF 4th, Ferguson BJ. Frequency of a dental source for acute maxillary sinusitis. Laryngoscope 2009;119:580-4.
12. Psillas G, Papaioannou D, Petsali S, Dimas GG, Constantinidis J. Odontogenic maxillary sinusitis: A comprehensive review. J Dent Sci 2021;16:474-81.
13. Workman AD, Granquist EJ, Adappa ND. Odontogenic sinusitis: developments in diagnosis, microbiology, and treatment. Curr Opin Otolaryngol Head Neck Surg 2018;26:27-33.
14. Chen YW, Huang CC, Chang PH, Chen CW, Wu CC, Fu CH, Lee TJ. The characteristics and new treatment paradigm of dental implant-related chronic rhinosinusitis. Am J Rhinol Allergy 2013;27:237-44.
15. Aukštakalnis R, Simonavičiūtė R, Simuntis R. Treatment options for odontogenic maxillary sinusitis: a review. Stomatologija 2018;20:22-6.
16. Saibene AM, Collurà F, Pipolo C, Bulfamante AM, Lozza P, Maccari A, Arnone F, Ghelma F, Allevi F, Biglioli F, Chiapasco M, Portaleone SM, Scotti A, Borloni R, Felisati G. Odontogenic rhinosinusitis and sinonasal complications of dental disease or treatment: prospective validation of a classification and treatment protocol. Eur Arch Otorhinolaryngol 2019;276:401-6.

상악동염이 있는 상악 제2대구치에서의 비외과적 근관 치료: 추가적인 상악동 수술이 필요한 증례들

정명준 대학원생, **서민석*** 교수
원광대학교 대전치과병원 치과보존과

치근단 병소가 있는 상악 제2대구치와 관련된 상악동염을 치료하는 것은 상악동의 해부학적 특징 때문에 복잡하다. 근관치료를 진행해도 상악동염의 증상이 지속될 수 있다. 다음의 증례들은 상악동염을 동반한 환자에서 Cone-Beam Computed Tomography (CBCT) 영상을 이용하여 정확한 진단을 내리고 상악 제2대구치를 치료한 내용을 담고 있다. 이 증례들을 통해서 상악대구치와 관련된 상악동염 치료 프로토콜에 대해 논의하고자 한다.

(구강회복응용과학지 2025;41(1):59-64)

주요어: 상악동염; 상악 제2대구치; 치근단염; CBCT

*교신저자: 서민석
(35233)대전광역시 중구 둔산로 77 원광대학교 대전치과병원 치과보존과
Tel: 042-366-1142 | Fax: 042-366-1115 | E-mail: profee@naver.com
접수일: 2024년 11월 6일 | 수정일: 2024년 12월 4일 | 채택일: 2024년 12월 7일