https://doi.org/10.14368/jdras.2025.41.1.72
ISSN 2384-4353 eISSN 2384-4272

Case Report

13-year follow-up of autotransplantation using an immature third molar: a case report

Hojin Moon*
Department of Conservative Dentistry, School of Dentistry, Dankook University, Cheonan, Republic of Korea

Autotransplantation of teeth with immature roots demonstrates advantageous outcomes due to the potential for pulp regeneration and continued root development. However, careful case selection and surgical protocol are essential for long-term success. This case report presents a 13-year follow-up of an autotransplantation case where an immature maxillary third molar with approximately two-thirds root development was used to replace a compromised right mandibular second molar in a 19-year-old female patient. The surgical procedure prioritized minimal extraoral time and preservation of the periodontal ligament. Post-operative monitoring showed successful pulp regeneration and continued root development. Root canal treatment was required after 10 years due to pulp canal obliteration and apical periodontitis, but the transplanted tooth maintained stable function with normal periodontal conditions throughout the 13-year observation period. **(J Dent Rehabil Appl Sci 2025;41(1):72-8)**

Key words: tooth autotransplantation; immature tooth; root development

서론

자가치아이식술은 결손된 치아를 대체할 수 있는 대안적 치료방법으로, 임플란트나 전통적인 보철치료와 비교했을 때 자연스러운 치아의 심미성을 얻을 수 있고 치료 시간과 비용을 절약할 수 있다는 장점이 있다.[1] 특히 미성숙 치근을 가진 영구치의 자가치아이식은 치수 재생과 지속적인 치근 발육이 가능하여 높은 성공률이 보고되고 있는데, 이는 적절한 생활력 회복을 통해 치수강 내 경조직 형성과 치근단 폐쇄가 일어날 수 있기 때문이다.[2,3]

자가치아이식은 임플란트나 고정성 보철물과 비교하여 여러 가지 장점을 가진다. 치주인대의 보존을 통해 고유수용성 감각을 유지할 수 있고, 교합력에 대한 적절한 반응이 가능하며, 특히 성장기 환자에서는 자연스러운 치조골 성장을 도모할 수 있다. 또한 미성숙 치아의 경우 Hertwig's epithelial root sheath (HERS)의 활성이 유지되어 이식 후에도 지속적인 치근 성장과 치수 생활력을 유지할 수 있다는 큰 장점이 있다.[4]

성공적인 자가치아이식을 위해서는 적절한 증례 선택이 무엇보다 중요하다. 특히 공여치의 치근 발육 단계는 이식 후의 예후를 결정짓는 핵심 요소로, Andreasen 등은 치근 발육이 1/2에서 2/3 정도 진행된 미성숙 영구치가 가장 이상적인 공여치라고 보고하였다.[5] Yu 등의 연구에서는 완전히 형성된 제3대구치를 이용한 자가치아이식에서도 신선 발치와와 외과적으로 형성된 수여부 모두에서 90% 이상의 장기 생존율을 보고하였다.[6]

한편 수술의 성공을 위해서는 실패 위험 요인에 대한 이해와 주의가 필요하다. 최근의 체계적 문헌고찰에 따르면 치근이 완전히 형성된 치아의 경우 치수 괴사와 염증성 치근 흡수의 위험이 높은 것으로 나타났으며, 특히 수술 시 치주인대 손상이 심한 경우나 구강 외 시간이 길어질수록 실패율이 증가하는 것으로 보고되었다.[7] Kim

*Correspondence to: Hojin Moon
Associate Professor, Department of Conservative Dentistry, School of Dentistry, Dankook University, 119 Dandae-ro, Dongnam-gu, Cheonan, 31116, Republic of Korea
Tel: +82-41-550-1964, E-mail: alkydes@dankook.ac.kr
Received: January 6, 2025/Last Revision: February 4, 2025/Accepted: February 5, 2025

Copyright© 2025 The Korean Academy of Stomatognathic Function and Occlusion.
©It is identical to Creative Commons Non-Commercial License.

등은 182개의 자가치아이식 증례를 분석한 연구에서 4.5%의 실패율을 보고하였는데, 이는 적절한 증례 선택과 세심한 술식을 통해 예지성 있는 치료가 가능함을 보여준다.[7]

본 증례는 미성숙 치근을 가진 제3대구치를 이용한 자가치아이식술을 시행하고 13년간 추적 관찰한 결과, 성공적인 치근 발육과 치주조직 치유를 확인하였기에 이를 보고하고자 한다.

증례보고

19세 여성 환자가 하악 우측 제2대구치의 이차 우식을 주소로 본원 치과보존과에 내원하였다. 초진 파노라마 방사선 사진에서 공여치가 될 상악 우측 제3대구치는 약 2/3 정도의 치근 발육을 보이고 있었으며, 수여부가 될 하악 우측 제2대구치 부위와의 관계를 확인할 수 있었다(Fig. 1A). 치근단 방사선 사진에서는 하악 우측 제2대구치의 레진 수복물 하방으로 치은연하까지 연장된 광범위한 이차 우식과 원심 치근단 부위의 방사선 투과상이 관찰되었다(Fig. 1B). 근관치료를 위한 와동 개방 시 원심측으로 치은연하까지 연장된 심각한 치질 소실이 확인되었다(Fig. 1C). 이에 하악 우측 제2대구치는 발치가 불가피할 것으로 판단하였고, 상악 우측 제3대구치를 자가치아이식의 공여치로 사용하기로 계획하였다. 이에 술 전 CBCT를 촬영하여 3차원적 평가를 시행하였고, 이를 바탕으로 computer-aided rapid prototyping (CARP) 기술을 이용하여 실물 크기의 복제 모형을 제작하였다.

술 전 동의서를 받은 후, 국소마취 하에서 자가치아이식 수술을 시행하였다. 기존 하악 우측 제2대구치를 발치한 후, 수여부에 CARP model을 적합시켜 확인하였고(Fig. 2A, 2B), 이를 바탕으로 수여부를 형성하였다. 상악 우측 제3대구치를 최소한의 외상으로 조심스럽게 발치한 후 수여부에 이식하였으며(Fig. 2C), 발치된 공여치와 CARP model의 정확한 일치를 확인할 수 있었다(Fig. 2D). 교합 조정 후 치아의 안정성을 위해 인접치와 레진강선(Resin-wire splint)으로 고정하였다. 전체 술식에서 공여치의 구강 외 시간은 3분 이내로 제한하였다.

수술 10일 후 임상검사에서 정상적인 초기 치유 양상이 관찰되어 강선고정은 제거하였다(Fig. 3A - 3C). 이후 1.5개월 시점의 추적 관찰에서도 양호한 치유 상태가 확인되었다(Fig. 3D). 이후 3개월, 6개월, 1년 간격으로 정기검진을 시행하였다. 술 후 3개월째 임상검사에서 3 mm 이내의 치주낭 깊이와 정상적인 동요도를 보였으며, 냉검사에 양성 반응을 나타내어 치수 생활력이 회복되었음을 확인할 수 있었다. 수술 2년 4개월 시점의 방사선 사진에서 완전한 치근 형성이 확인되었다(Fig. 4A - 4C). 수술 뒤 3년 10개월 시점이 이식치아의 후방 제3대구치가 맹출하여 환자에게 하악 우측 제3대구치의 발치를 권고하였다(Fig. 4D - 4F).

수술 10년 경과 후, 이식한 치아에 치수강 협착을 동반한 치근단 치주염이 발생하였다(Fig. 5A, 5B). 현미경 하에서 근관치료를 시행하였고 근관충전을 완료하였으며(Fig. 5C), 이후 리튬 다이실리케이트 크라운으로 최종 수복하였다(Fig. 5D). 크라운 수복 1년 후의 방사선 사진에서 안정적인 치근단 치유 양상이 관찰되었고(Fig. 6A, 6B), 수복 3년 후이자 이식 13년 경과 시점인 현재까지 치주낭 깊이 3 mm 이내, 동요도 1도 이하로 안정적인 상태를 유지하고 있다(Fig. 6C - 6E).

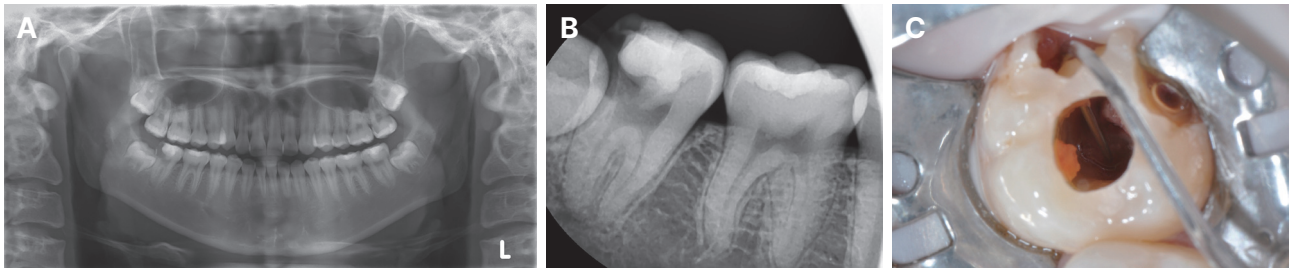

Fig. 1. Initial radiographic examination and pre-operative clinical status. (A) Initial panoramic radiograph showing the relationship between the donor tooth (incompletely erupted maxillary right third molar with approximately two-thirds root development) and the recipient site (mandibular right second molar). (B) Periapical radiograph showing extensive secondary caries under resin restoration extending to subcrestal level and periapical radiolucency in the distal root apex area of the mandibular right second molar. (C) Access opening for endodontic treatment revealed severe distal tooth structure loss extending subgingivally at the distal aspect of the mandibular right second molar.

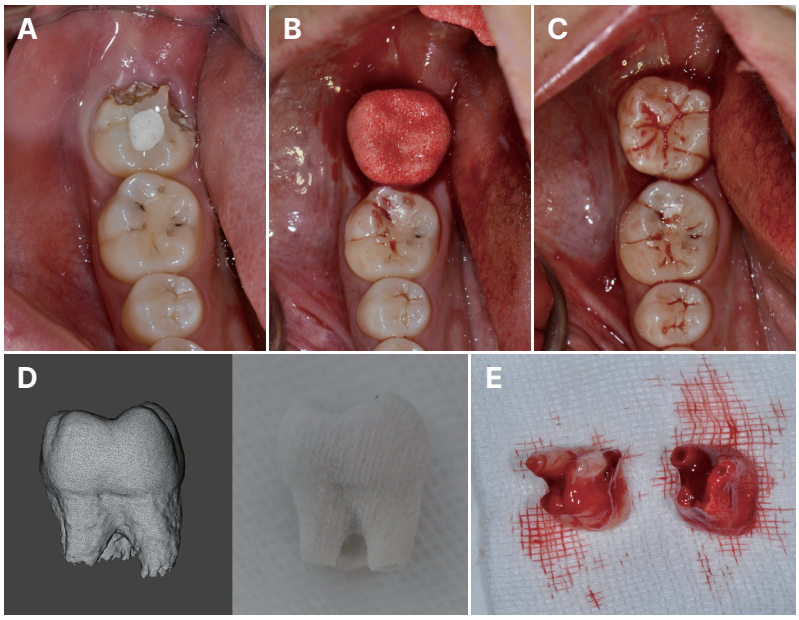

Fig. 2. Computer-aided rapid prototyping (CARP) guided autotransplantation procedure. (A) Pre-operative clinical photographs showing status of recipient site. (B) CARP model in recipient site. (C) Donor tooth in recipient site. (D) 3D-rendered donor tooth and CARP model comparison. (E) Extracted donor tooth and CARP model comparison.

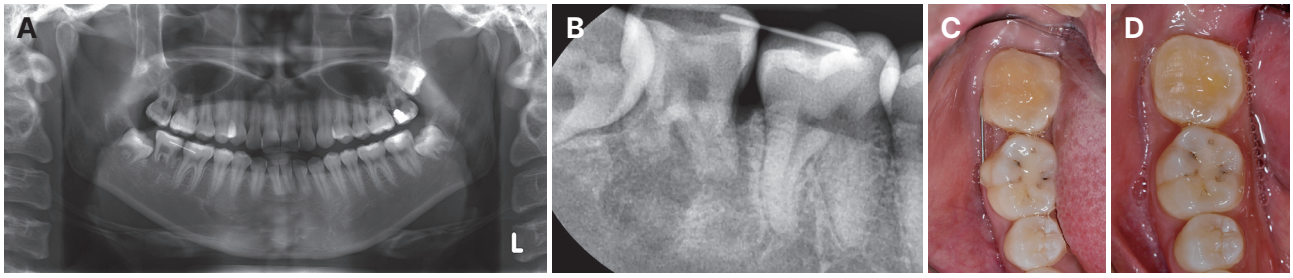

Fig. 3. Post-operative follow-up images. (A) Panoramic radiograph at 10 days after surgery. (B) Periapical radiograph at 10 days after surgery. (C) Clinical photograph at 10 days after surgery. (D) Clinical photograph at 1.5 months after surgery.

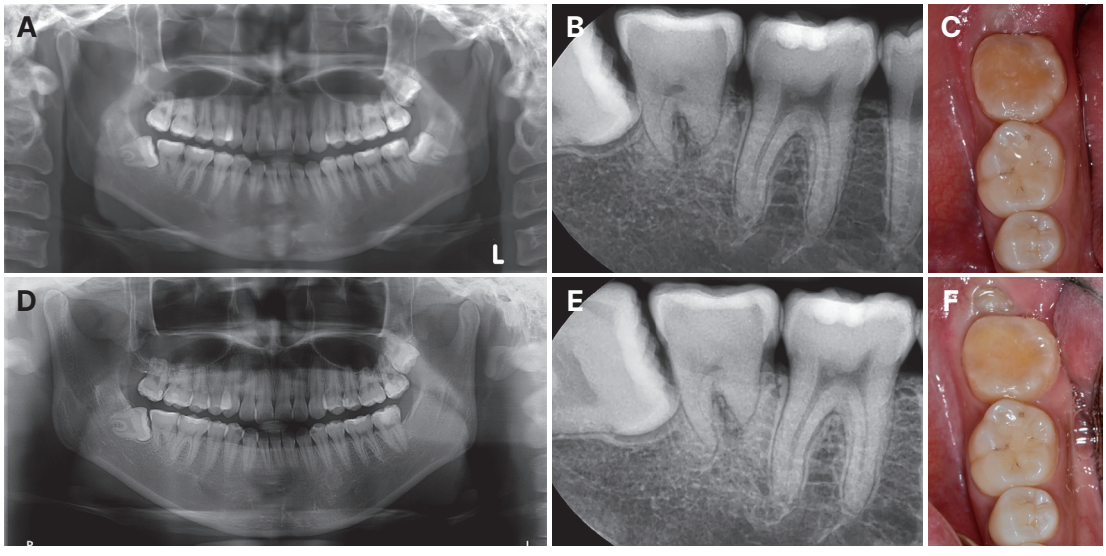

Fig. 4. Progressive healing and periodontal ligament adaptation phase. Follow-up at 2 years and 4 months after surgery showing continued root development and periodontal healing: (A) Panoramic radiograph demonstrating continued root formation, (B) Periapical radiograph showing normal periodontal ligament space, (C) Clinical photograph showing healthy gingival condition. Follow-up at 3 years and 10 months after surgery: (D) Panoramic radiograph showing complete root formation and mesially angulated eruption of mandibular right third molar toward the transplanted tooth, (E) Periapical radiograph confirming normal periodontal space and bone healing, (F) Clinical photograph showing stable occlusion and gingival health.

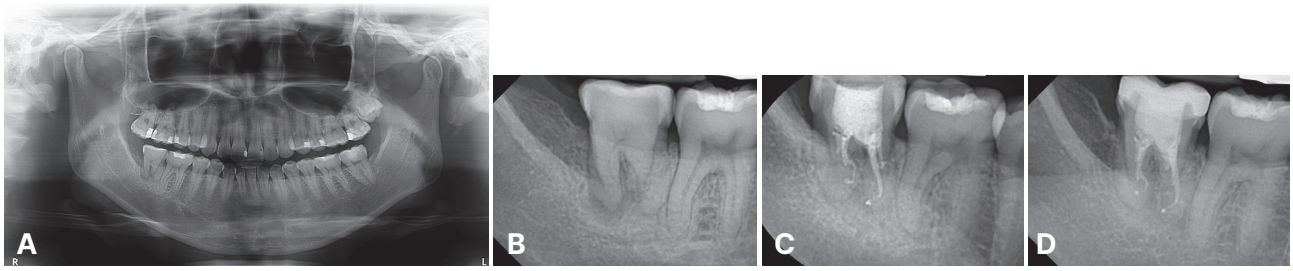

Fig. 5. Management of pulp canal obliteration and apical periodontitis under microscope at 10 years after transplantation. (A) Pre-operative panoramic radiograph showing pulp canal obliteration and apical periodontitis of the transplanted tooth. (B) Pre-operative periapical radiograph demonstrating detailed root canal anatomy and periapical lesion. (C) Post-endodontic treatment radiograph showing complete root canal filling to the radiographic apex. (D) Periapical radiograph after lithium disilicate crown restoration showing adequate crown margin adaptation.

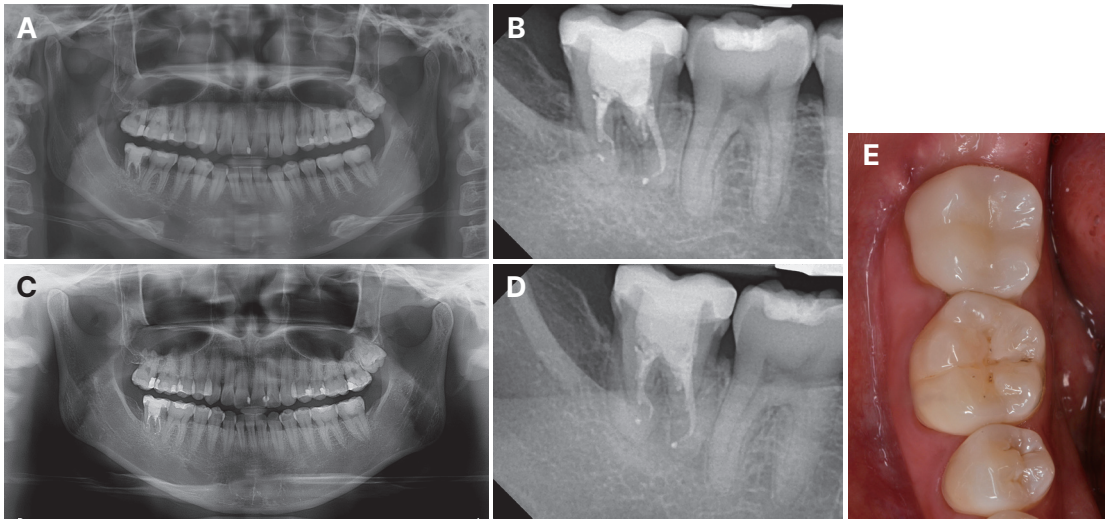

Fig. 6. Long-term follow-up after tooth transplantation. One-year follow-up after crown placement (11 years after transplantation) showing stable periapical healing and restoration: (A) Panoramic radiograph demonstrating normal bone density around the transplanted tooth, (B) Periapical radiograph showing complete healing of previous periapical lesion. Three-year follow-up after crown placement (13 years after transplantation) demonstrating successful long-term stability: (C) Panoramic radiograph showing maintained bone level, (D) Periapical radiograph confirming normal periodontal ligament space, (E) Clinical photograph showing healthy gingival condition and stable crown restoration.

고찰

자가치아이식의 성공을 위한 핵심 요소는 공여치의 치주인대 세포 생존과 수여부와의 적절한 접합이다.[5] 수술 중 치주인대의 손상을 최소화하고 구강 외 시간을 단축하는 것이 치주 치유와 치수 재생에 결정적인 영향을 미친다. 특히 미완성 치근을 가진 치아의 경우, 적절한 재혈관화를 통해 치수 조직의 생활력이 회복될 수 있으며, 이는 치근의 지속적인 발육을 가능하게 한다.[2]

자가치아이식술의 수술적 접근법은 크게 전통적 방식과 컴퓨터 지원 방식으로 나눌 수 있다.[8] 전통적인 방식에서는 공여치의 발치와 수여부 형성 시 술자의 경험과 기술에 크게 의존하게 되며, 반복적인 시적 과정이 필요하다. 이 방법은 특별한 장비 없이 시행할 수 있다는 장점이 있으나, 구강 외 시간이 길어지고 치주인대 손상 위험이 증가할 수 있다는 단점이 있다.

컴퓨터 지원 방식(CARP)은 CBCT를 이용한 3차원적 평가와 3D 프린팅을 통한 실물 크기의 복제 모형 제작을 통해 보다 정밀한 수술을 가능하게 한다. Lee와 Kim[9]의 연구에 의하면 이 방법을 통해 공여치의 구강 외 시간을 평균 7분 25초로 단축할 수 있었으며, 이식치와 수여부 치조골 사이 거리도 평균 0.98 - 1.35 mm로 최소화할 수 있었다. 또한 수술 전 정확한 계획 수립이 가능하고 수여부 형성을 위한 가이드로 활용할 수 있어 수술의 정확성

과 예지성을 높일 수 있다.

본 증례에서는 컴퓨터 지원 방식을 선택하여 적용하였는데, 이는 수술의 정확성과 예지성을 높이면서도 구강 외 시간을 최소화할 수 있다는 장점 때문이었다. 실제로 3D 프린팅 모델을 활용하여 수여부를 미리 형성함으로써 구강 외 시간을 3분 이내로 제한할 수 있었고, 이는 치주인대 세포의 생존율을 높이는데 크게 기여했을 것으로 판단된다.

미성숙 제3대구치를 이용한 자가치아이식의 가장 큰 장점은 HERS의 활성이 유지되어 지속적인 치근 발육이 가능하다는 점이다.[4] HERS의 보존은 치근 발육뿐만 아니라 치주 치유에도 영향을 미치는 것으로 보고되었다. 치수강 폐쇄의 첫 방사선학적 변화는 이식 후 3 - 14개월 사이에서 관찰되며, 평균적으로 9.5개월(95% CI = 4.5 - 14.5개월)에 나타난다.[10] 본 증례에서도 13년간의 추적관찰 동안 정상적인 치근 발육과 치주인대 형성이 관찰되었다.

자가치아이식의 성공률 향상을 위해서는 수여부의 충분한 골지지 또한 중요하다. Yu 등[6]과 Suwanapong 등[11]의 연구에 따르면 골이식재 없이도 적절한 치주조직 치유와 골재생이 가능하다고 보고되었다. 본 증례에서도 별도의 골이식 없이 3개월 이내에 초기 골재생이 관찰되었으며, 협설측 골 제거량이나 잔존 협측골 양에 관계없이 양호한 임상적, 방사선학적 결과를 보였다.

장기간의 추적관찰 과정에서 발생할 수 있는 합병증에 대한 이해와 관리도 중요하다. 본 증례에서는 이식 후 10년 시점에서 치수강 협착과 치근단 치주염이 발생하여 근관치료를 시행하였다. 자가치아이식의 합병증으로 나타나는 치수강 협착과 이에 따른 치수 괴사는 이식치아의 10 - 15%에서 보고되며,[12] 특히 치수관 폐쇄가 발생한 치아의 7 - 27%에서 치수 괴사와 방사선학적 치근단 병소가 발생할 수 있다.[10] 그러나 적절한 시기의 근관치료를 통해 성공적인 치유를 도모할 수 있으며, 이는 이식치의 장기적인 예후에 큰 영향을 미치지 않는다.

결론

본 증례는 미성숙치근단을 갖는 자가치아이식술의 증례 선택, CARP 기술의 활용, 그리고 경과관찰 중 근관치료를 통해 미성숙 제3대구치를 이용한 자가치아이식이 예지성 있는 치료방법이 될 수 있음을 보여준다. 특히 성장기 환자에서 자연치아의 보존과 함께 정상적인 치조골 성장을 도모할 수 있는 효과적인 치료 대안이 될 수 있을 것으로 사료된다.

Acknowledgements

이 연구는 단국대학교 치과병원 기관생명윤리위원회(DKUDH IRB 2024-10-003)의 승인을 받았으며, 위원회는 서면 동의서의 필요성을 면제하였다.

ORCID

Hojin Moon https://orcid.org/0000-0003-3630-4658

References

1. Kang JY, Chang HS, Hwang YC, Hwang IN, Oh WM, Lee BN. Autogenous tooth transplantation for replacing a lost tooth: case reports. Restor Dent Endod 2013;38:48-51.
2. Tsukiboshi M. Autotransplantation of teeth: requirements for predictable success. Dent Traumatol 2002;18:157-80.
3. Nagata JY, Rocha-Lima TF, Gomes BP, Ferraz CC, Zaia AA, Souza-Filho FJ, De Jesus-Soares A. Pulp revascularization for immature replanted teeth: a case report. Aust Dent J 2015;60:416-20.
4. Jang JH, Lee SJ, Kim E. Autotransplantation of immature third molars using a computer-aided rapid prototyping model: a report of 4 cases. J Endod 2013;39:1461-6.
5. Andreasen JO, Paulsen HU, Yu Z, Schwartz O. A long-term study of 370 autotransplanted premolars. Part III. Periodontal healing subsequent to transplantation. Eur J Orthod 1990;12:25-37.
6. Yu HJ, Jia P, Lv Z, Qiu LX. Autotransplantation of third molars with completely formed roots into surgically created sockets and fresh extraction sockets: a 10-year comparative study. Int J Oral Maxillofac Surg 2017;46:531-8.
7. Kim E, Jung JY, Cha IH, Kum KY, Lee SJ. Evaluation of the prognosis and causes of failure in 182 cases of autogenous tooth transplantation. Oral Surg Oral Med Oral Pathol Oral Radiol Endod 2005;100:112-9.

8. Lee SJ, Jung IY, Lee CY, Choi SY, Kum KY. Clinical application of computer-aided rapid prototyping for tooth transplantation. Dent Traumatol 2001;17: 114-9.
9. Lee SJ, Kim E. Minimizing the extra-oral time in autogeneous tooth transplantation: use of computer-aided rapid prototyping (CARP) as a duplicate model tooth. Restor Dent Endod 2012;37:136-41.
10. Abd-Elmeguid A, ElSalhy M, Yu DC. Pulp canal obliteration after replantation of avulsed immature teeth: a systematic review. Dent Traumatol 2015;31: 437-41.
11. Suwanapong T, Waikakul A, Boonsiriseth K, Ruangsawasdi N. Pre- and peri-operative factors influence autogenous tooth transplantation healing in insufficient bone sites. BMC Oral Health 2021;21: 325.
12. Jang Y, Choi YJ, Lee SJ, Roh BD, Park SH, Kim E. Prognostic Factors for Clinical Outcomes in Autotransplantation of Teeth with Complete Root Formation: Survival Analysis for up to 12 Years. J Endod 2016;42:198-205.

미성숙 제3대구치를 이용한 자가치아이식술의 13년 경과관찰: 증례보고

문호진* 부교수
단국대학교 치과대학 치과보존학교실

미성숙 치근을 가진 자가치아이식은 치수 재생과 지속적인 치근 발육이 가능하여 장점을 가지나, 장기적인 성공을 위해서는 신중한 증례 선택과 수술 술식이 필수적이다. 본 증례는 19세 여성 환자에서 약 2/3 정도 치근이 발육된 미성숙 상악 제3대구치를 이용하여 손상된 하악 우측 제2대구치를 대체한 자가치아이식 증례의 13년 추적관찰 결과를 보고한다. 최소한의 구강 외 시간과 치주인대의 보존을 우선으로 한 술식을 시행하였으며, 술 후 경과관찰에서 성공적인 치수 재생과 지속적인 치근 발육이 관찰되었다. 10년 후 치수강 폐쇄와 치근단 치주염으로 인해 근관치료가 필요하였으나, 이식된 치아는 13년의 관찰 기간 동안 정상적인 치주 상태와 함께 안정적인 기능을 유지하였다.

(구강회복응용과학지 2025;41(1):72-8)

주요어: 자가치아이식; 미성숙치아; 치근 발육

*교신저자: 문호진
(31116)충남 천안시 동남구 단대로 119 단국대학교 치과대학 치과보존학교실
Tel: 041-550-1964 | E-mail: alkydes@dankook.ac.kr
접수일: 2025년 1월 6일 | 수정일: 2025년 2월 4일 | 채택일: 2025년 2월 5일