https://doi.org/10.14368/jdras.2025.41.2.140
ISSN 2384-4353 eISSN 2384-4272

Case Report

Esthetic restoration of maxillary anterior tooth using non-prep laminate veneer

Hye-Yun Koo, Bin-Na Lee, Yun-Chan Hwang*
Department of Conservative Dentistry, School of Dentistry, Chonnam National University, Gwangju, Republic of Korea

Interest in laminate veneer restorations has been increasing due to aesthetic purposes. However, concerns about natural tooth reduction and dentin exposure have led to a growing demand for non-prep laminate veneers, which do not require tooth reduction. Although there are limitations to not performing tooth preparation, there are many advantages to preserving healthy tooth structure. These include high bond strength to intact enamel, and the ability to bond to healthy enamel during re-treatment due to fractures, damage, or discoloration of the restoration. Consequently, in cases such as peg lateralis, tooth size-arch length discrepancy, or spacing, non-prep laminate veneers can result in significant aesthetic improvements and high patient satisfaction. This case report presents the improvement of unaesthetic tooth morphology caused by peg-shaped maxillary lateral incisors using non-prep laminate veneers, and the aesthetic restoration of buccal abrasion and displacement (malposition) of maxillary central incisors using the same method. **(J Dent Rehabil Appl Sci 2025;41(2):140-9)**

Key words: laminate veneers; esthetic; restoration

서론

심미에 대한 환자들의 관심과 요구가 증가함에 따라 라미네이트 비니어 수복이 활발히 이루어지고 있다. 라미네이트 비니어는 심미성뿐만 아니라 전장관에 비해 치질 보존 면에서 유리하고, 복합 레진 수복과 비교하였을 때 장기적 예후, 색상 안정성에서 우수한 특성을 보이며, 접착 재료와 세라믹 재료의 발달로 5년 이상 성공률이 95%, 15년 성공률이 93%에 이를 정도로 높게 보고되고 있다.[1-3]

라미네이트 비니어의 장기적 성공률에 영향을 미치는 요인으로는 환자의 교합 관계, 치아 형성 방법, 접착 강도 등이 있으며 Burke[4]는 법랑질에 국한된 치아 형성이 가장 중요한 요소임을 보고하였다. 법랑질에 국한된 치아 형성 시 이상적인 치아 삭제량은 치경부에서 약 0.3 - 0.5 mm, 중간 및 절단 1/3에서 0.7 mm로 알려져 있으나 이를 정확히 준수하여 치아를 삭제하는 것은 높은 숙련도가 요구된다.[5,6] 또한, 법랑질이 얇은 경우, 기존 치면을 기준으로 삭제하면 상당량의 상아질이 노출될 수 있으며, 이는 수복물의 장기적인 예후에 부정적 영향을 미칠 수 있다.[7] 이러한 이유로 법랑질을 최대한 보존하는 비삭제 라미네이트 비니어에 대한 관심이 증가하고 있다. 치아 삭제를 시행하지 않게 되면 수복물이 풍융해지고 변연부 경계가 불명확한 단점이 존재하지만 건전한 치질을 보존한다는 장점이 있어 상악 측절치 왜소치와 같이 치아를 삭제하지 않아도 협측에 수복물 공간을 확보할 수 있는 케이스에서 적절히 시행하였을 때 심미적 개선과 높은 환자 만족도를 얻을 수 있다.[8] 본 증례에서는 비삭제 라미네이트 비니어를 통해 상악 양측 측절치의 왜소치로 인한 비심미적 치아 형태를 개선한 증례와 상악 양측 중절

*Correspondence to: Yun-Chan Hwang
Professor, Department of Conservative Dentistry, School of Dentistry, Chonnam National University, 77 Youngbong-ro, Buk-gu, Gwangju, 61186, Republic of Korea
Tel: +82-62-530-5831, E-mail: ychwang@chonnam.ac.kr
Received: January 7, 2025/Last Revision: February 19, 2025/Accepted: March 10, 2025

Copyright© 2025 The Korean Academy of Stomatognathic Function and Occlusion.
©It is identical to Creative Commons Non-Commercial License.

치의 협면 마모 및 변위로 인한 치열 이상을 개선한 증례를 보고하고자 한다.

증례보고

증례 1

58세 여자 환자가 상악 양측 측절치의 심미적 문제를 주소로 본과에 내원하였다. 임상 및 방사선 검사 결과 상악 양측 측절치의 왜소치가 관찰되었으며 상악 전치부의 총생과 치아 변색이 존재하였으나 치아 및 치주 병소는 관찰되지 않았다. 치아 전반에 걸친 어두운 청색 가로줄이 관찰되어 테트라사이클린 변색이 의심되었다. 환자의 과거력이 명확하지 않았으나, 환자가 커피를 즐겨 마시며 젊었을 때보다 치아 변색 정도가 더 심해졌다는 점을 종합하여 내인성 및 외인성 변색 모두를 원인으로 고려하였다(Fig. 1A). 더 나은 심미적 결과를 위해 생활치 미백 후 비삭제 라미네이트 비니어 수복을 계획하였다.

테트라사이클린 변색의 경우, 변색 정도에 따라 미백 효과가 상이할 수 있으나 Haywood와 Sword는 생활치 미백 치료 기간을 6개월까지 연장할 경우 환자의 기대에 부응하는 결과를 얻을 수 있다고 보고하였다.[9] 이러한 점을 환자와 상의한 결과 생활치 미백을 우선적으로 시행하기로 결정하였다. 자가 치아 미백술을 위한 개인 맞춤형 마우스가드를 제작하여 15% Opalescence F (Ultradent Products, Inc., South Jordan, USA)를 이용하여 미백을 진행하였으며 총 6주간 치료를 시행한 후 변색이 개선되고 환자의 만족도를 확인하여 종결하였다(Fig. 1).

미백 후 라미네이트 비니어 제작 전 Mazic Duro (Vericom, Seoul, Korea) 레진 블록을 이용해 임시 수복물을 제작하여 치아 형태와 수복물의 예상 두께를 확인하였다. 이 과정에서 비삭제 라미네이트 제작을 위한 마진 위치를 기공소와 상의하였다(Fig. 2). 임시 수복물의 전반적인 두께가 1 mm 이내로 제작된 것을 확인하고 접착을 시행하였다. 먼저 32% 인산(Bisco Inc., Schaumburg, USA)을 이용해 국소적으로 산부식을 시행한 후 유동성 레진을 수복물 내면에 적용하고 치아에 적합 및 광중합하였다. 임시 접착을 위해 저점도 접착레진은 도포하지 않았다(Fig. 3).

임시 수복물 접착 후 #12, 22 치아 치은 높이의 비대칭이 관찰되었으며 #12번 치아의 폭경/길이 비율을 회복하기 위해 치은절제술을 시행하였다(Fig. 4). 임시 수복물을 사용하면서 최종 치은 형태와 치아 형태 및 색조에 대한 환자의 만족도를 확인하였으며 2주 경과 후 최종 수복물 제작을 위한 인상 채득을 시행하였다(Fig. 5). 최종 수복물은 IPS e.max Press MT (Ivoclar vivadent,



Fig. 1. Intraoral photographs. (A) Initial, (B) 2 weeks after bleaching, (C) 6 weeks after bleaching.



Fig. 2. Diagnostic wax-up.



Fig. 3. Intraoral photographs after setting of temporary veneer.



Fig. 4. Intraoral photographs of gingivoplasty on #12.



Fig. 5. Intraoral photographs before taking of final impression.

Schaan, Leichtenstein)로 제작하였으며 절단연 길이 연장을 위해 butt joint로 절단면을 피개하는 형태로 제작하였다(Fig. 6).

최종 수복물의 접착과정은 다음과 같다. 기공실에서 수복물 내면에 샌드블라스트 처리하였으며 내면 처리를 위해 4% 불산 용액(Bisco Inc.)으로 25초간 산부식 시행 후 1분간 충분히 수세하였다(Fig. 7). 실란 결합제(Bis-Silane, Bisco Inc.)를 도포하고 빠르게 건조하였다. 지대



Fig .6. Final lithium disilicate veneer. (A) #12, (B) #22.



Fig. 7. Intaglio surface of lithium disilicate veneer after etching with hydrofluoric acid.

치 표면은 퍼미스로 연마하고 37% 인산 용액으로 산부식한 후 지대치 표면과 수복물 내면에 프라이머가 포함되지 않은 저점도 접착레진(All-Bond 2, Bisco Inc.)을 얇게 도포한 후 건조시킨다. 치면에는 LED 광중합기(3M Elipar DeepCure-S LED Curing Light, 3M ESPE, St. Paul, USA)로 20초 광중합을 시행하고 수복물 내면에는 필러 함량이 높은 고점도 유동성 레진(G-aenial Universal Flo, GC Corporation, Tokyo, Japan)을 도포한 후 치면에 적합시키고 tack cure를 시행하였다.[10] 잉여 레진을 제거하고 협측과 설측에서 1분씩 광중합을 시행하였다. 전방유도시 중절치로 가이드가 되어 측절치는 교합이 되지 않게 하였으며 측방유도시에는 견치 가이드가 되도록 조정하였다(Fig. 8). 최종 수복물 접착 2주 경과 후 재내원하여 교합을 점검하였고 주기적인 경과관찰 시행하였다(Fig. 9).



Fig. 8. Intraoral photographs after setting of final ceramic veneer.



Fig. 9. Intraoral photographs of 1 year follow up.

증례 2

47세 여자 환자가 본과에 상악 양측 중절치가 안쪽으로 들어가고, 많이 닳아 변색이 있다는 주소로 내원하였다. 환자는 평상시 잇솔질을 세게 하는 편이며 전치부의 변색 때문에 더 집중적으로 잇솔질을 시행하였다고 하였다. 임상 검사 상 상악 양측 중절치 협면 마모로 인해 법랑질 하방 상아질이 투과되어 인접치에 비해 상아질 색이 두드러져 보였으며 #11, 21번 치아 위치가 구개측으로 변위되어 있었다(Fig. 10). 방사선 검사 상 유의미한 치아 병소는 관찰되지 않았다. 해당 치아의 변색은 치질 손상으로 인한 것임을 환자에게 설명하고 올바른 잇솔질 방법 교육을 시행했다. 변색 부위의 심미적 개선을 위해 복합레진 직접 수복 방법과 세라믹 라미네이트 비니어 수복 방법 중에서 색상 안정도가 높고 체어 타임이 짧으며 평균 수명이 더 긴 세라믹 라미네이트 비니어로 수복을 원하여 치료 계획을 정하였다.[11]

첫 내원시 진단모형 제작을 위한 인상채득을 시행하고 납형 제작 후 더 이상적인 치아 형태를 위해 치은 성형술을 먼저 시행하였다(Fig. 11). 2주간의 치유기간을 가진 후 치은압배사 삽입 하에 최종 수복물 제작을 위한 인상을 채득하였다. 최종 수복물은 IPS e.max Press MT로 제작하였으며 치은 변연은 치은 형태를 따라 형성하였다. 절단연 길이는 연장하지 않고 window type으로 제작하여 기존의 전방 유도가 유지되도록 하였다(Fig. 12).

접착 당일 시적을 통해 수복물의 색조와 변연 적합도를 확인하였고 인접면에 풍융부가 존재하여 조정 및 연마를 시행하였다. 접착은 증례 1과 동일하게 치면은 인산부식, 접착 레진 도포를 시행하고 수복물 내면은 불산 부식, 실란화, 접착레진을 적용하여 전처리 후 광중합형 고점도 유동성 레진을 적용했다. 치면에 접착 및 잉여 시멘트 제거 후 협, 설측에서 각각 1분씩 광중합을 시행하였다. 전방유도시 4전치에 교합이 분산되도록 하였으며 측방유도시 견치 유도 교합을 확인하였다. 6개월 경과관찰 시 수복물 변연, 색조 및 파절 여부를 확인하였으며 치은 형태 및 교합 유지 여부를 확인하였다(Fig. 13).

고찰

비삭제 라미네이트 비니어는 치질을 보존한다는 장점이 있으며 파절, 장기간 사용으로 인한 교체 등의 이유로 재수복이 필요한 경우에도 완전한 법랑질에 접착을 시행할 수 있어 재치료가 용이한 장점이 있다. 그러나 기존 치아 위에 수복물을 접착하기 때문에 돌출되어 보이거나



Fig. 10. Initial intraoral photographs.



Fig. 11. (A) Diagnostic wax-up, (B) after gingivoplasty, (C) 2 weeks after gingivoplasty. Gingiva healing state.

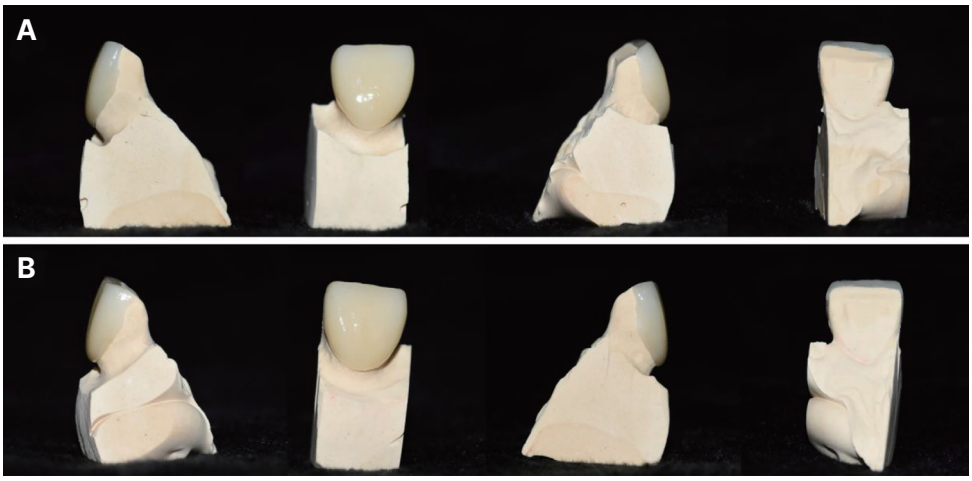

Fig. 12. Final lithium disilicate veneer. (A) #11, (B) #21.



Fig. 13. Intraoral photographs. (A) after setting of final ceramic veneer, (B) 6 months follow up.

변연이 풍융해져 치은 염증이 유발될 수 있고, 수복물의 두께가 얇아 색상조절에 한계가 있다. 또한 너무 얇은 비니어는 접착 과정에서 파절될 수 있고, 변연이 명확하지 않아 수복물 적합도가 저하될 수 있어 접착 과정에서 주의가 필요하다.[12,13] 따라서 심하게 돌출되거나 치열이 불규칙할 경우 적용이 제한되기 때문에 한계가 있다.

그럼에도 접착 시스템과 세라믹 재료의 발달은 치아 변색, 형태 이상, 마모 등의 문제가 경미한 경우, 비삭제 라미네이트 수복이 가능하게 하였다.[13] 리튬-다이실리케이트는 높은 굴곡강도(400 MPa 이상)와 우수한 투명도를 가지고 있으며 열가압 성형 방법으로 제작했을 때 0.3 - 0.5 mm 두께로 제작이 가능하여 수복물 변연이 풍융해지는 것을 최소화하였으며 심미적으로 까다로운 임상 케이스에서 높은 성공율을 보인다.[14-16] 또한 세라믹 접착 재료의 발달과 법랑질 상에서의 결합은 비니어 경계부에서 견고한 결합을 가능하게 하였고, 이를 통해 미세누출과 치태 침착으로 인한 염증 발생을 감소시킬 수 있고 경계부 변색에서 개선된 결과를 보인다.[15] 본 증례 1과 2에서는 치아 형태 이상 및 구개측 변위로 인해 협측에 수복물을 위한 공간을 확보할 수 있어 비삭제 라미네이트 수복

을 시행하였다. 치은측 변연은 치은 절제술 후 완전히 치유된 치은 경계를 기준으로 치은 연상에 위치하도록 하여 생물학적 폭경 침범으로 인한 염증이 발생하지 않도록 유의하였다. 그러나 치경부 법랑질이 두껍고 돌출되어 있는 치아에서는 비삭제 라미네이트를 시행하기 어려울 수 있으며 돌출된 부위의 부분적인 치아 삭제가 필요할 수 있다.

리튬-다이실리케이트 강화 세라믹의 경우 불산 에칭과 실란 처리를 통해 치면과의 결합력을 강화할 수 있다.[17] 불산은 세라믹의 유리 기질을 용해시켜 미세한 요철을 형성하여 레진 시멘트와의 기계적 결합력을 높이는 데 기여한다.[17] 과도한 산 부식은 수복물 내면에 결정을 형성할 수 있는데 표면이 "서리가 낀 듯" 하얗게 보이면 적절하게 산부식된 표면으로 생각할 수 있지만 분필처럼 흰색의 가루가 있는 것 같은 양상을 보이면 인산이나 초음파 세척을 통해 미세 결정을 제거한 후 다음 단계로 진행하는 것이 필요하다.[18] 리튬-다이실리케이트 글라스 세라믹의 경우 제조사에서 일반적으로 4% 불산으로 20초간 처리할 것을 권장 하지만 9.5% 불산으로 60초간 처리하는 것이 접착에 더 유리한 표면을 형성한다는 연구 결과도 보고된 바 있으며[19] 9.5% 불산을 30초, 60초 처리한 결과에 큰 차이가 없었기 때문에 제조사의 권장시간에 더 높은 농도의 불산을 사용하거나 권장 농도로 더 긴 처리시간을 적용하는 것이 제안되기도 하였다.[17] 본 증례에서는 4% 불산을 25초간 적용하였으며 1분간 충분히 수세 후 현미경을 통해 내면에 침전물이 없이 미세 요철이 형성된 것을 확인하였다.

불산 부식 후 실란 결합제를 도포하면 세라믹의 무기성분과 상아질접착제의 유기 성분 간 실록산 결합이 형성되어 결합력을 증가시킬 수 있다.[18] 이때 실란 층을 두껍게 도포하면 실란층 간 불필요한 결합이 발생할 수 있어 가능한 얇게 도포하도록 주의해야 한다.[20] 실란은 단일병보다는 실란/에탄올 용액과 아세트산/물 용액이 별도로 보관되어 있어 안정적이며, 두 성분을 혼합해야 가수분해가 진행되는 두 병으로 구성된 제품을 사용하였다.[20] 또한 가수분해와 응축을 통해 실란화가 충분히 이루어질 수 있도록 에탄올과 물을 표면에서 완전히 건조시키고 반응이 충분히 일어날 수 있도록 1분 이상 기다린 후 접착제를 도포하였다.

라미네이트 비니어를 최종 접착하기 전 임시 수복물을 시행하는 것은 삭제된 치아 표면을 보호하고, 다음 내원시까지 환자의 불편감을 해소해주며, 최종 수복물이 완성될 때까지 치아 위치를 유지하는 역할을 한다.[21] 비니어의 경우 일차 유지 형태가 부족하기 때문에 유지놀을 함유하지 않은 수산화칼슘 기반 시멘트, 또는 광중합형 임시 시멘트를 이용한 합착에 의존하거나 시멘트 없이 소량의 레진을 tack cure를 시행하여 고정한다.[18] 그러나 이러한 재료들은 임시 수복물 제거 후에도 치아 표면에 잔여물이나 오염을 남길 수 있어 최종 접착 강도에 부정적인 영향을 미칠 수 있다. 특히 상아질에 임시 합착 또는 접착을 시행한 경우 상아세관에 잔여물을 형성할 수 있어 주의가 필요하다.[22] 본 증례 1에서는 치은성형술 후 치은 형태를 형성하기 위해 임시 수복물을 시행하였으며 유지놀을 함유하지 않은 시멘트를 이용해 임시 접착을 시행하였으나 잦은 탈락으로 치면을 국소적으로 산부식 후 광중합형 레진을 tack cure 하여 임시 접착을 시행하였다. 이후 임시 수복물이 잘 유지되었으나 최종 접착 전 제거하는 과정에서 수복물이 온전히 분리되지 않고 파절되었으며 치면의 레진이 제거되지 않아 버를 이용해 삭제하는 과정이 필요했다. 증례 2에서는 치은성형술 후 2주간 치유기간을 가졌다. 치은이 완전히 치유된 후 최종 인상 채득을 시행하였으며 임시 수복물은 제작하지 않았다. 비삭제 라미네이트 비니어는 환자가 느끼는 불편감이 크지 않아 임시 수복물이 필수적이지 않다는 점에서 장점이 있다.

라미네이트 비니어의 최종 접착은 화학중합형 또는 이중중합형보다는 색상 안정도가 높은 광중합형 재료를 사용한다.[18] 본 증례에서도 광중합형 재료를 사용하였으며 변연 적합도를 높이기 위해 점도가 낮은 유동성 재료를 사용하였다.[10] 그러나 유동성 재료는 중합 수축으로 인해 응력 발생이 증가할 수 있어 필러 함량이 높은 재료를 선택하였다. 광중합형 시멘트를 사용할 경우 수복물의 두께를 고려해야 하는데 수복물 두께가 0.8 mm 이하인 경우 광중합형 레진 시멘트를 사용할 수 있고 2 mm 이하인 경우 이중중합형 레진 시멘트를 사용할 수 있다.[18] 본 증례에서 제작된 수복물의 두께를 측정하였을 때 전반적으로 0.8 mm 이하의 두께를 확인하였으나 부분적으로 0.8 mm 이상의 두께를 보이는 곳이 있어 광중합 시간을 2배 이상 길게 시행하였다.[18]

비삭제 라미네이트 비니어는 치아를 삭제하지 않기 때문에 수복물의 두께를 충분히 확보하기 어려우며 이로 인해 자연치의 색이 우러나와 원하는 색조를 표현하는데 한계가 있을 수 있다.[23] 따라서 각각의 증례에 맞게 수복물의 투명도와 시멘트의 색조를 선택해야 한다. 증례 1에

서는 치아 변색이 있어 수복물의 투명도를 고투명도 재료 보다는 중간 투명도로 하고 하방의 레진 시멘트 색상을 불투명한 색상으로 선택하여 기존 치아의 변색을 차폐하는 방법을 시행하였다. 증례 2에서는 법랑질 마모로 인한 투명도 감소로 하방의 상아질이 비쳐보여 수복물의 투명도를 중간 투명도로 하였으며 레진 시멘트는 불투명도가 높지 않은 색조를 선택하였다.

비삭제 라미네이트 비니어의 최종 수복물의 형태는 근원심 방향으로 넓어지고 치면에 접착 후에는 치간공극이 작아져 치열이 막혀 보일 수 있다.[24] 또한 기존 치아의 형태 및 치열의 특성이 유지된 상태에서 수복을 진행해야 하기 때문에 제한된 환경에서 심미성을 증대시키기 위해 수복물 선각의 위치와 가시면의 영역을 조정하는 등 시각적 효과의 활용이 필요하다. 증례 1의 경우 #11 치아 원심면의 돌출부위로 인해 수복물의 삽입로를 정면보다 원심측으로 설정해야 했고, 임시 수복물을 제작하였을 때 #12 치아가 미세하게 원심으로 회전된 것처럼 보여 외형의 개선이 필요하였다. 따라서 최종 수복물을 제작할 때는 악궁 중앙선을 기준으로 정면에서 봤을 때 치아 외형과 선각을 조정하여 가시면을 결정하였고, 절단연 공극도 조정하여 전반적인 치아 형태가 조화를 이룰 수 있도록 하였다(Fig. 3, 8). 증례 2의 경우 인접치인 양측 중절치를 같이 수복하게 되면 근심측 접촉이 길어져 치아가 답답해 보이고, 근원심 폭 증가로 치아가 더욱 짧고 볼록한 치아 형태를 보일 것으로 예상되었다. 따라서 순측의 치간공극을 확장하고, 접촉점을 가능한 치은측에서 멀어지게 하여 시각적 효과를 활용하였다.

비삭제 라미네이트를 연령이 높은 환자에서 시행하는 경우 인접면 마모로 치아간 접촉이 매우 긴밀할 수 있어 수복물 접착 후 잉여 시멘트를 제거하는 과정에서 어려움이 있을 수 있다. 때문에 접착과정을 시행하기 전 치실이 잘 통과되는지 확인해야 하며 필요하다면 인접면 연마 기구를 활용해 접촉부위를 매끈하게 형성해주는 것이 도움이 될 수 있다. 또한 인상 채득 및 접착 과정에서 과도한 치은 압배나 시멘트 잔여물은 치은 퇴축을 유발할 수 있으므로 주의가 필요하다.

전통적인 라미네이트 비니어와 비삭제 라미네이트 비니어의 평균 기간 9년 동안의 성공률을 비교한 연구에서 비삭제 라미네이트 비니어의 더 높은 생존율을 확인하였다.[25] 완전한 법랑질 상에서의 접착은 높은 접착 강도와 결합 안정성으로 인해 파절 저항성을 증가시키고, 비니어 실패를 유발하는 미세누출, 이차 우식, 탈락, 변색 등을 감소시키는 요인으로 분석되었다.[25] 본 증례에서도 치아를 삭제하지 않고 심미적 개선을 이룬 것에 대해 환자의 높은 만족을 확인하였으며 6 - 12개월 경과관찰 시 수복물의 손상 없이 잘 유지되는 것을 확인하였다. 그러나 비삭제 라미네이트 비니어의 장기간 예후에 대한 연구는 아직 부족하며 향후 지속적인 연구가 필요하다.

결론

본 증례에서 제시한 것처럼 정중이개, 치간공극, 왜소치, 미세한 치아변위와 같이 적절한 증례에서 선택적으로 시행된다면 비삭제 라미네이트 비니어를 이용하여 치아 삭제 없이 심미성을 개선할 수 있을 것으로 기대된다.

ORCID

Hye-Yun Koo https://orcid.org/0009-0006-5314-1546
Bin-Na Lee https://orcid.org/0000-0001-8017-1835
Yun-Chan Hwang https://orcid.org/0000-0002-7891-9565

References

1. Fradeani M, Redemagni M, Corrado M. Porcelain laminate veneers: 6- to 12-year clinical evaluation - A retrospective study. Int J Periodontics Res Dent 2005;25:9-17.
2. D'Arcangelo C, De Angelis F, Vadini M, D'Amario M. Clinical evaluation on porcelain laminate veneers bonded with light-cured composite: Results up to 7 year. Clin Oral Investig 2012;16:1071-9.
3. Friedman MJ. A 15-year review of porcelain veneer failure: a clinician's observations. Compend Contin Educ Dent 1998;19:625-36.
4. Burke FJ. Survival rates for porcelain laminate veneers with special reference to the effect of preparation in dentin: a literature review. J Esthet Restor Dent 2012;24:257-65.
5. Brunton PA, Aminian A, Wilson NH. Tooth preparation techniques for porcelain laminate veneers. Br Dent J 2000;189:260-2.
6. Radz GM. Minimum thickness anterior porcelain restorations. Dent Clin North Am 2011;55:353-70.
7. Yu H, Zhao Y, Li J, Luo T, Gao J, Liu H, Liu W, Liu F, Zhao K, Liu F, Ma C, Setz JM, Liang S, Fan

L, Gao S, Zhu Z, Shen J, Wang J, Zhu Z, Zhou X. Minimal invasive microscopic tooth preparation in esthetic restoration: a specialist consensus. Int J Oral Sci 2019;11:31.
8. Villalobos-Tinoco J, Jurado CA, Afrashtehfar KI, Fischer N. Combination of minimal- and non-preparation techniques with ceramic veneers for managing esthetic deficiencies. Int J Esthet Dent 2023;18:232-43.
9. Haywood VB, Sword RJ. Tooth bleaching questions answered. Br Dent J 2017;223:369-80.
10. Barceleiro Mde O, De Miranda MS, Dias KR, Sekito T Jr. Shear bond strength of porcelain laminate veneer bonded with flowable composite. Oper Dent 2003;28:423-8.
11. Garber DA. Direct composite veneers versus etched porcelain laminate veneers. Dent Clin North Am 1989;33:301-4.
12. Strassler HE. Minimally invasive porcelain veneers: indications for a conservative esthetic dentistry treatment modality. Gen Dent 2007;55:686-94.
13. D'Arcangelo C, Vadini M, D'Amario M, Chiavaroli Z, De Angelis F. Protocol for a new concept of no-prep ultrathin ceramic veneers. J Esthet Restor Dent 2018;30:173-9.
14. Bonfante EA, Calamita M, Bergamo ET. Indirect Restorative Systems-A Narrative Review. J Esthet Restor Dent 2023;35:84-104.
15. Blatz MB, Vonderheide M, Conejo J. The effect of resin bonding on long-term success of high-strength ceramics. J Dent Res 2018;97:132-9.
16. Klein P, Spitznagel FA, Zembic A, Prott LS, Pieralli S, Bongaerts B, Metzendorf MI, Langner R, Gierthmuehlen PC. Survival and complication rates of feldspathic, leucite-reinforced, lithium disilicate and zirconia ceramic laminate veneers: A Systematic review and meta-analysis. J Esthet Restor Dent 2024 Nov 10. doi: 10.1111/jerd.13351. Online ahead of print.
17. Avram LT, Galaţanu SV, Opriş C, Pop C, Jivănescu A. Effect of different etching times with hydrofluoric acid on the bond strength of CAD/CAM ceramic material. Materials (Basel) 2022;15:7071.
18. Assaf A, Azer SS, Sfeir A, Al-Haj Husain N, Özcan M. Risk factors with porcelain laminate veneers experienced during cementation: A Review. Materials (Basel) 2023;16:4932.
19. Ramakrishnaiah R, Alkheraif AA, Divakar DD, Matinlinna JP, Vallittu PK. The effect of hydrofluoric acid etching duration on the surface micromorphology, roughness, and wettability dental ceramics. Int J Mol Sci 2016;17:822.
20. Matinlinna JP, Lung CYK, Tsoi JKH. Silane adhesion mechanism in dental applications and surface treatments: A review. Dent Mater 2018;34:13-28.
21. Kumar GV, Poduval TS, Reddy B, Shesha Reddy PS. A study on provisional cements, cementation techniques, and their effects on bonding of porcelain laminate veneers. J Indian Prosthodont Soc 2014;14:42-9.
22. Sarac D, Sarac YS, Kulunk S, Kulunk T. Effect of the dentin cleaning techniques on dentin wetting and on the bond strength of a resin luting agent. J Prosthet Dent 2005;94:363-9.
23. Vanlıoğlu B, Kulak-Özkan Y. Minimally invasive veneers: current state of the art. Clin Cosmet Investig Dent 2014;6:101-7.
24. Javaheri D. Considerations for planning esthetic treatment with veneers involving no or minimal preparation. J Am Dent Assoc 2007;138:331-7.
25. Smielak B, Armata O, Bojar W. A prospective comparative analysis of the survival rates of conventional vs no-prep/minimally invasive veneers over a mean period of 9 years. Clin Oral Investig 2022;26:3049-59.

상악 전치의 비삭제 라미네이트 비니어를 통한 심미 수복

구혜윤 전공의, **이빈나** 교수, **황윤찬*** 교수
전남대학교 치의학전문대학원 치과보존학교실

심미적 목적을 이유로 라미네이트 비니어 수복에 대한 관심이 증가하고 있으며, 자연치아 삭제 및 상아질 노출에 대한 부담으로 인해 치질 삭제를 하지 않는 비삭제 비니어에 대한 수요가 증가하고 있다. 비삭제 라미네이트 비니어는 치아 삭제를 시행하지 않기 때문에 발생하는 한계점이 있지만 완전한 법랑질에서의 높은 접착 강도를 확보할 수 있고, 수복물 파절, 손상, 변색 등으로 인한 재치료시에도 건전한 법랑질에 접착을 시행할 수 있는 등 장점이 있어 왜소치 및 치아 형태 이상이나 치아-악궁 간의 크기 차이에 의한 공극이 발생한 증례에서 시행하였을 때 심미적 개선과 높은 환자 만족도를 보이는 치료이다. 본 증례는 비삭제 라미네이트 비니어를 통해 상악 양측 측절치의 왜소치로 인한 비심미적 치아 형태를 개선한 증례와 상악 양측 중절치 협면 마모 및 변위에 대해 동일한 방법으로 심미 수복을 시행한 증례를 보고하고자 한다.
(구강회복응용과학지 2025;41(2):140-9)

주요어: 라미네이트 비니어; 심미; 수복

*교신저자: 황윤찬
(61186)광주광역시 북구 용봉로 77 전남대학교 치의학전문대학원 치과보존학교실
Tel: 062-530-5831 | E-mail: ychwang@chonnam.ac.kr
접수일: 2025년 1월 7일 | 수정일: 2025년 2월 19일 | 채택일: 2025년 3월 10일