https://doi.org/10.14368/jdras.2025.41.2.150
ISSN 2384-4353 eISSN 2384-4272

Case Report

Diagonsis and treatment of mandibular molar with abnormality accompanied by taurodontism

Min-Jeong Ko, Kkot-Byeol Bae, Yun-Chan Hwang, Bin-Na Lee*, Won-Mann Oh*
Department of Conservative Dentistry, School of Dentistry, Dental Science Research Institute, Chonnam National University, Gwangju, Republic of Korea

In the mandibular second molar, taurodontia which is defined as an extension of the pulp chamber into the root area with a C-shaped root canal are often found. In the case of these teeth, it is very difficult to find the entrance to the root canal due to their morphological characteristics, and it is often difficult to achieve proper visibility due to the low position of the pulp floor, and various morphological variations are shown, making it difficult to treat the root canal. Therefore, understanding the anatomical variations of the C-shaped taurodontia and selecting appropriate treatment methods are very important for proper root canal treatment. In this case report, Melton's type II and type III C-shaped hyperdont taurodontia were treated using a microscope and ultrasonic instruments . **(J Dent Rehabil Appl Sci 2025;41(2):150-6)**

Key words: taurodontism; C- shaped root canal; mandibular second molar

서론

우상치는 Shifman에 의해 치수강이 치근 영역으로 연장되는 형태로 정의되며, 이는 치수강의 확장과 함께 치근의 furcation 부위가 치근단 방향으로 위치하게 되는 특징을 가진다.[1] 우상치는 하악 제3대구치를 제외한 영구치에서 가장 흔하게 발견되며, 그 중에서도 하악 제2대구치에서 발생하는 빈도가 높다.[2]

우상치는 해부학적 발달 이상으로 인해 발생하는데, 이는 Hertwig 상피초가 적절하게 수평으로 침윤하지 않거나 그 과정이 지연되면서 치수강의 확장을 초래한다.[3] 이와 유사하게 하악 제2대구치에서 발생하는 C형 근관 형태도 Hertwig 상피초의 형성 이상으로 인해 나타나는 경우가 많다.[4] 따라서 하악 제2대구치에서 C형 근관을 가진 우상치를 자주 발견할 수 있다. 한 문헌[5]에서는 우상치 형태를 가진 좌측 하악 제2대구치와 우측 제2하악 대구치에서 각각 62.5%, 61.3%에서 C형 근관이 나타났음을 보여주고 있다.

C형 근관은 치아의 치근이 융합되어 있거나, 치근의 설측 또는 협측 표면에 세로 방향의 홈이 있을 때 정의될 수 있다.[6] 이 형태는 개별 근관을 연결하는 미세한 통로(fins와 isthmus)를 포함하므로 근관의 단면 형태가 복잡해지고 형태학적으로 완전히 다른 형태를 가진다.[7] 그렇기 때문에 해부학적 변이를 파악하기 위해 현미경과 초음파를 사용한 복잡한 치료 과정을 요구한다. C형 근관의 발생은 유전적 요인이나 인종적 특성과 관련이 있으며, 동아

*Correspondence to: Bin-Na Lee
Professor, Department of Conservative Dentistry, School of Dentistry, Chonnam National University, Youngbong-ro 77, Buk-gu, Gwangju, Republic of Korea
Tel: +82-62-530-5868, Fax: +82-62-530-5629, E-mail: bnlee13@jnu.ac.kr
*Correspondence to: Won-Mann Oh
Professor, Department of Conservative Dentistry, School of Dentistry, Chonnam National University, Youngbong-ro 77, Buk-gu, Gwangju, Republic of Korea
Tel: +82-62-530-5572, Fax: +82-62-530-5629, E-mail: wmoh@jnu.ac.kr
*Contributed equally to this work as corresponding authors.
Received: February 19, 2025/Last Revision: March 12, 2025/Accepted: March 18, 2025

Copyright© 2025 The Korean Academy of Stomatognathic Function and Occlusion.
©It is identical to Creative Commons Non-Commercial License.

시아인과 여성에게서 높은 빈도로 나타난다. 두 그룹과 같이 턱이 작은 경우, 치아가 발생하는 과정에서 치근이 융합되어 C형 근관 형태가 나타날 수 있다.[8]

우상치의 근관 치료는 치아의 형태적 특성으로 인해 근관 입구를 찾는 것이 매우 어렵고, 치수강저가 낮아 시야 확보가 힘든 경우가 많다.[9] 또한 우상치는 치수강의 크기와 형태에서 큰 변이를 보이며, 다양한 형태의 근관을 가지고 있어 근관 치료가 복잡하고 시간과 노력이 많이 소요된다.[10] 이러한 치아의 치료는 그 형태가 다양하고 복잡하기 때문에, 정확한 진단과 정밀한 치료가 필요하다. 특히 하악 제2대구치에서 우상치가 나타날 경우, 근관 입구를 정확하게 파악하는 것이 매우 중요하다. 이는 우상치의 근관 치료에서 정밀한 해부학적 이해와 함께 현미경을 이용한 세밀한 시야 확보와 적절한 치료 도구 사용이 필수적인 이유이다.

본 증례에서는 C형 근관을 가진 우상치 형태의 하악 제2대구치에서 근관 치료를 시행한 두 가지 증례를 보고하고자 한다.

증례보고

증례 A

48세 남자 환자가 좌측 하악 제2대구치의 통증과 좌측 하악 제2대구치 치은이 부었다는 주소로 전남대학교 치과병원 보존과에 내원하였다. 좌측 하악 제2대구치 우식증으로 Gold inlay한 기왕력 있었으며, 고혈압 관련 약을 복용 중이였다. 냉자극 검사 및 전기 치수 검사 시 음성 반응 보였고 타진통이 있었으며 동요도는 없었다. 임상 검사 상으로 치관부 균열이 관찰되었고, 협측 치은에서 누공과 치은 부종이 관찰되었다. 방사선 검사 상에서 우상치 형태이며, Melton 등[11]의 분류에 따른 type II C형 형태의 3 근관 치아임이 확인되었다(Fig. 1A, 1B). 좌측 하악 제2대구치를 농양(periapical abscess)으로 진단하고 근관 치료 및 보철 수복 계획하였다.

첫번째 내원 시 러버댐 격리하여 근관 와동을 형성하였고 우상치 형태로 인해 근관 내 시야 확보 어려워 현미

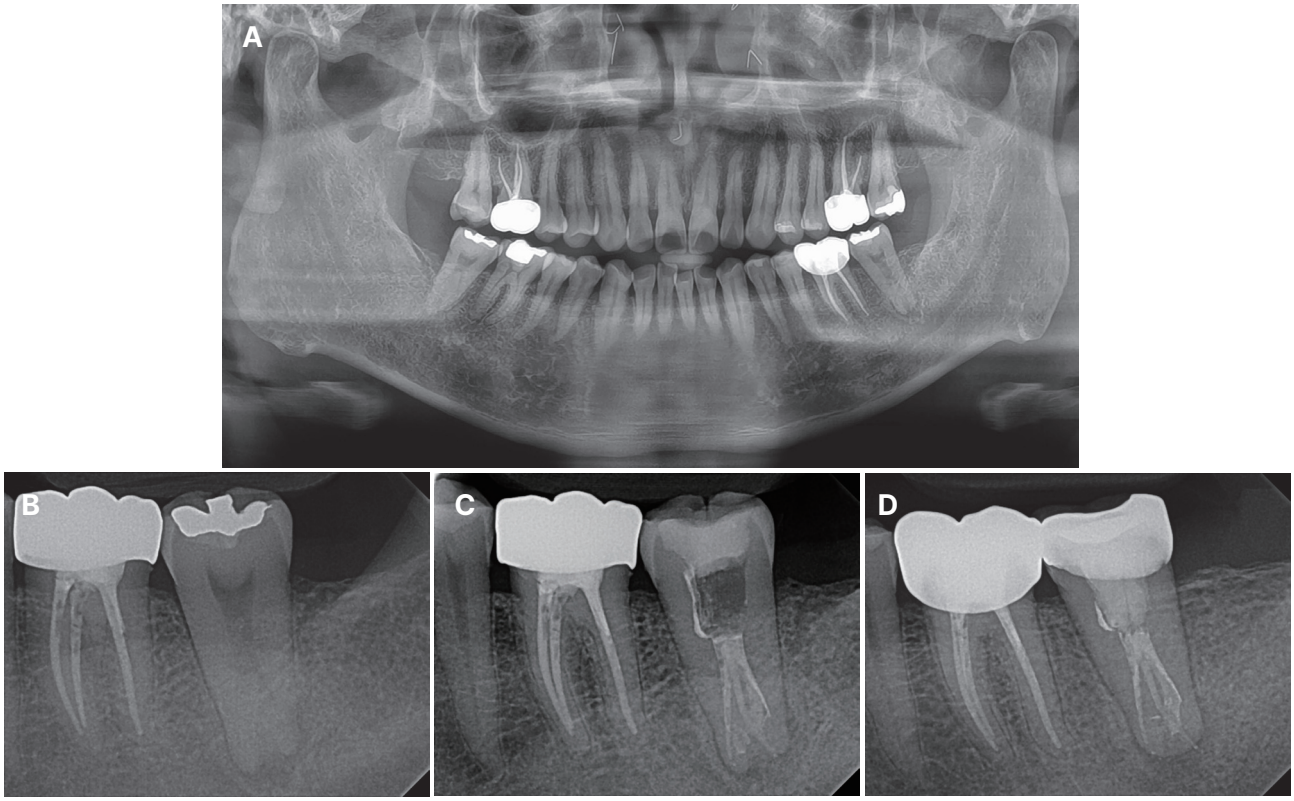

Fig. 1. Mandibular molar with abnormality accompanied by taurodontism (Case A). (A) Panoramic radiograph of Case A, (B) Standard x-ray, (C) Radiograph of the last endodontic treatment. The canal filling was done, (D) 3 months follow up radiograph.

경(OPMI Pico; Carl Zeiss, Germany) 하에서 초음파 기구(P5 XS NEWTRON, Satelec, France)를 사용하여 근관 와동을 형성하고 및 근관 입구를 찾는 것을 시행하였다. 2번째 및 3번째 내원 시 회전식 NiTi 파일(Protaper Next; Dentsply Sirona, Baillagues, Switzerland)을 이용해 근관 성형하고 5.25% 차아염소산나트륨(NaOCl)을 사용해 근관 세척을 시행하였다.

4번째 내원하였을 때, 협측 치은 누공과 치은 부종의 임상 증상 및 타진통, 불편감이 사라졌다. GP cone (DiaDent, Cheongju, Korea) 및 AH plus sealer (Dentsply Detrey GmbH, Konstanz, Germany)를 사용하여 Continuous wave technique으로 근관 충전을 시행하였다(Fig. 1C). 이후 복합레진(LuxaCoreZ Dual shade A3; DMG GmbH, Eldgaustrabe, Hamburg, Germany)을 사용하여 근관 와동 충전을 시행하였고, 최종적으로 포세린 금관(Porcelain Fused Metal crown)으로 보철 수복 시행하였다.

이후 3개월 후 추적 검사 시, 환자는 임상 검사 상 불편감을 호소하지 않았지만, 초진과 비교한 방사선 사진에서는 치근단 부위의 방사선 투과상의 감소가 뚜렷하게 관찰되지 않았다(Fig. 1D).

처음 임상 검사를 했을 때 치아 균열이 관찰되었으며, 또한 우상치 및 C형 근관의 통상적이지 않은 복잡한 근관 형태를 가진 치아로 추후 증상의 재발 가능성 등을 고려하여 지속적인 경과 관찰을 시행하기로 하였다.

증례 B

61세 여자 환자가 좌측 하악 제2대구치의 치아 파절과 저작 시 통증을 주소로 전남대학교 치과병원 보존과에 내원하였다. 좌측 하악 제2대구치의 임상 검사를 시행하였을 때 냉자극 검사에서 과민 반응을 보였으며, 전기 치수 검사 시 양성 반응을 보였다. 또한 구내 관찰 시, 좌측 하악 제2대구치의 원심쪽으로 길게 이어지는 균열이 관찰되었으며, 타진통이 있었으며 동요도는 없었다. 방사선 검사 상에서 우상치 형태이며, Melton 등[11]의 분류에 따른 type III C형 형태의 2 근관 치아임이 확인되었다(Fig. 2A, 2B). 좌측 하악 제2대구치를 치아를 비가역적 치수

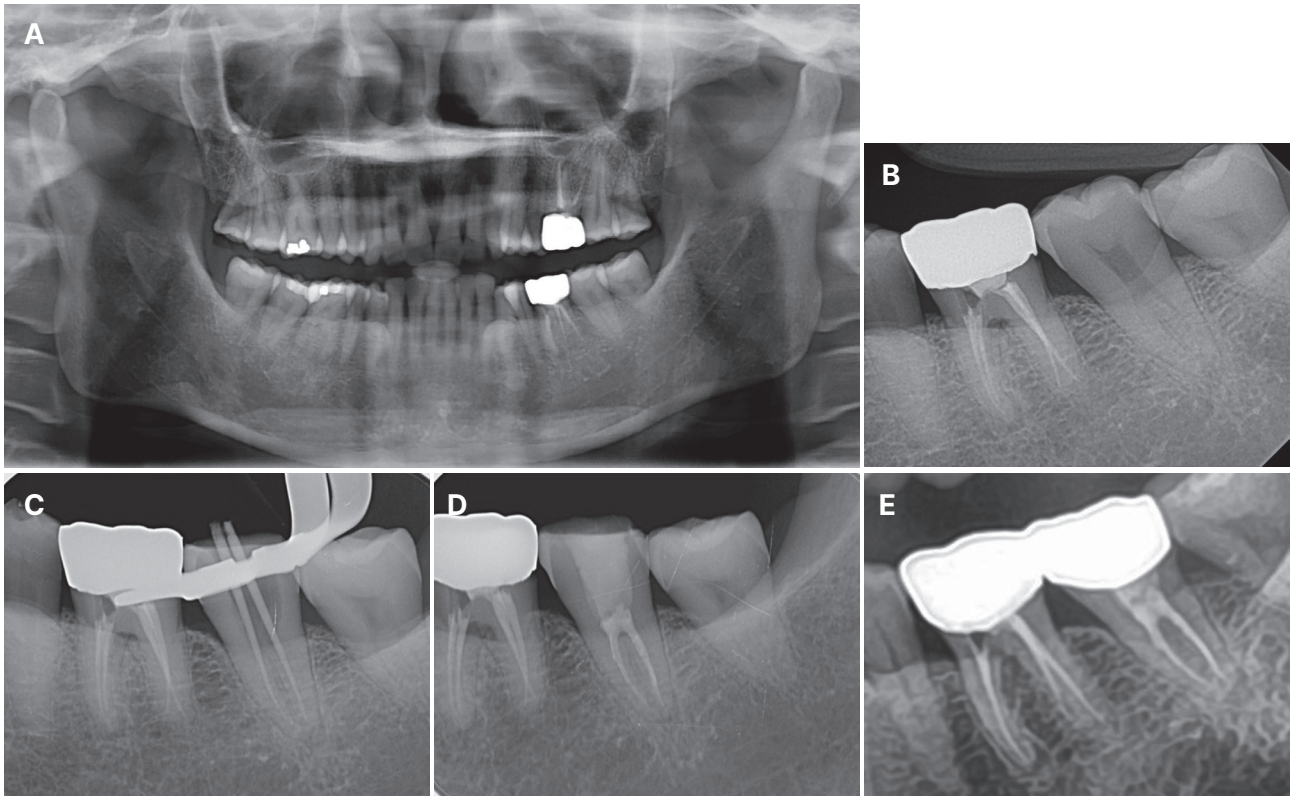

Fig. 2. Mandibular molar with abnormality accompanied by taurodontism (Case B). (A) Panoramic radiograph of Case B, (B) Standard x-ray, (C) Radiograph during endodontic treatment. Master cone adaptation, (D) Radiograph of the last endodontic treatment. The canal filling was done, (E) 6 months follow up radiograph.

염(Irreversible pulpitis)으로 진단하고 근관 치료 및 보철 수복 계획하였다.

증례 A에서와 마찬가지로 러버댐 격리 후 현미경 하에서 초음파 기구(P5 XS NEWTRON)를 사용하여 근관 와동 형성 및 근관 탐침을 시행하였다. 그 이후 회전식 NiTi 파일(Protaper Next; Dentsply Sirona)을 이용해 근관 성형하고 5.25% 차아염소산나트륨(NaOCl)을 사용해 근관 세척을 시행하였다.

3번째 내원하였을 때, 저작 시 통증 및 타진통의 증상 완화되어 근관 충전을 시행하였다. GP cone (DiaDent) 및 AH plus sealer (Dentsply Detrey GmbH)를 사용하여 Continuous wave technique로 충전하였으며(Fig. 2C, 2D), 근관 와동 부위를 복합레진(LuxaCoreZ Dual shade A3; DMG GmbH)으로 수복하였다. 근관 와동 형성 후 현미경으로 확인하였을 때. 치아 균열이 원심쪽 치근부로 이어지는 것이 관찰되어 임시 치아로 수복하여 3개월 동안 경과관찰 후, 임상 증상이 완전 소실되어 최종적으로 주조금관으로 수복하였다.

근관 치료 6개월 후 추적 검사 시행하였을 때, 환자의 임상 증상이 소실된 것을 확인할 수 있었지만, 방사선 사진에서 근단부 치주인대강의 비후가 관찰되었다(Fig. 2E).

치아 균열이 근관까지 진행된 것이 관찰되었고, 우상치 및 C형 근관의 통상적이지 않은 복잡한 근관 형태를 가진 치아로 증상 발생의 가능성 등을 고려하여 지속적인 경과 관찰을 시행하기로 하였다.

고찰

우상치의 경우 Hertwig 상피초에서 상아질 축적 전에 상피 격막이 연결부를 형성하지 못해 치수강이 커지게 되며 나타난다. 우상치는 또한 여러 발달 이상 징후와 증후군과 관련하여 나타날 수 있다.[12] Chetty 등은 OI XI, Pyle disease, Torg-Winchester syndrome과 우상치와의 연관성을 확인하였으며, 치아의 치료가 어렵기 때문에 이러한 유전적인 증후군에서의 치아 관리 필요성에 대해 언급했다.[13]

우상치는 영구치와 유치에서 모두 발생하지만 영구치에서 더 많이 나타난다. 그 중 영구치인 하악 대구치에서 가장 흔하게 나타나며, 편측 또는 양측으로 발생한다. 우상치의 빈도는 첫 번째 대구치에서 세 번째 대구치로 갈수록 증가한다. 또한 우상치는 하악 소구치와 상악 소구치, 전치에서도 가끔 관찰된다.[2,10,14]

우상치는 치수저의 깊이에 따라서 hypodont, mesodont, hyperdont로 분류될 수 있다. Hypodont의 경우 치근 분지부에서 치근 말단 까지의 길이와 치관부의 비율이 1.1 - 1.2 인 경우, mesodont의 경우 비율이 1.3 - 2, Hyperdont의 경우 비율이 2 이상인 경우를 의미하며 즉, hypodont 에서 hyperdont로 갈수록, 치수저 level이 낮아진다는 것을 의미한다.[15] 본 2가지 증례의 경우 모두 길이비가 2보다 크기 때문에 hyperdont로 분류되어 질 수 있으며, hyperdont의 경우 치수저의 level이 낮아 시야 확보가 어렵고 기구의 접근이 쉽지 않아 기존 근관 치료보다 복잡한 치료 과정이 요구된다.

본 증례에서는 2 증례 모두 우상치와 C형 근관 형태를 동반하였다. 우상치는 Hertwig 상피초의 형성 이상으로 발생되며, C형 근관을 가진 치아 또한 우상치처럼 Hertwig 상피초의 형성 이상으로 인해 발생된다.[4] 이와 관련하여 한 문헌[5]에서 C형과 우상치의 연관성에 대해 다루었다. 하악 제2대구치에서 우상치와 C형 근관 치아 사이에서 통계적으로 유의미한 상관관계가 관찰되었음을 언급하였고, 이는 하악 제2대구치에서 taurdontism을 동반한 c형 치아가 관찰되는 경우가 종종 발견될 수 있음을 의미한다.

이러한 근관 형성 이상을 동반한 우상치의 경우 근관치료 과정이 어렵기 때문에 주의 깊은 치료가 필요하다. 우상치의 근관치료는 시야 확보가 어렵고 근관의 위치가 매우 가깝고 좁기 때문에 근관 입구를 찾는 것에 많은 시간이 걸리고, 근관 성형 시 근관이 매우 짧기 때문에 기구의 근단부 1/3 부분으로 근관을 형성해야 하기 때문에 기구의 조작이 어렵다.[16] 또한 치수실의 상당한 연장과 그에 따른 치근관의 단축으로 인해 위치를 파악하고 천공을 피하는 것이 훨씬 더 어렵다.[17] 불규칙한 근관계를 충분히 성형하기 어렵기 때문에, 다른 형태의 치아보다 차아염소산나트륨을 더 많이 사용하여 괴사된 물질을 가능한 한 많이 제거시켜야 하며, 초음파를 이용하는 치료를 추천하고 있다.[18] 수동 초음파 세척(Passive ultrasonic irrigation)은 세척 용액의 효율을 높여 복잡한 근관 시스템의 세정을 도우며, 근관 충전 시 초음파를 이용한 실러의 활성화는 불규칙한 부위의 3차원적인 밀폐를 향상시킨다.[19] 근관 충전 또한 어려워, Tsesis 등[20]에서는 근관 입구로의 접근이 어렵기 때문에 변형된 충전 기술을 제안하였는데, 이는 가늘고 긴 치수강 부분은 수직 가압법으로, 치근단부는 측방 가압법으로 나누어서 충전하는 기술이다.

우상치의 근관 치료를 시행할 때, 시야 확보가 어렵고 기구의 조작이 어렵기 때문에 적극적으로 현미경과 초음파 기구를 사용한 치료가 동반되어야 하며 변형된 충전법을 사용하는 것이 추천된다.[21] 또한, C형 근관을 동반한 우상치의 경우 완전한 치료의 어려움이 있어 치료 후 주기적인 경과 관찰을 시행하여야 한다.

결론

본 증례에서 해부학적 형태 이상을 동반한 우상치를 현미경 하에서 초음파 기구를 사용하여 근관 치료를 시행하는 것은 임상적으로 만족할 만한 결과를 보여주었다. 근관의 특이한 형태와 해부학적 구조는 근관 치료를 어렵게 하며, 우상치의 근관 입구는 정상 치아에 비해 구분하기가 힘들어 이는 근관치료 중 기구를 사용하는 것과 근관 충전을 어렵게 한다. 방사선 검사를 시행하고, 현미경과 초음파 기구를 사용하여 정확한 근관의 위치와 해부학적 형태를 확인하여 근관 치료를 진행해야 한다.

Acknowledgements

This study was supported by the National Research Foundation of Korea (NRF) grant funded by the Korean government (MSIP) (Nos. 2022R1A2C1010249 and 2022R1A4A1029312).

ORCID

Min-Jeong Ko https://orcid.org/0009-0000-7979-2095
Kkot-Byeol Bae https://orcid.org/0000-0002-6061-4253
Yun-Chan Hwang https://orcid.org/0000-0002-7891-9565
Bin-Na Lee https://orcid.org/0000-0001-8017-1835
Won-Mann Oh https://orcid.org/0000-0001-6480-6191

References

1. MacDonald D. Taurodontism. Oral Radiol 2020;36:129-32.
2. Jafarzadeh H, Azarpazhooh A, Mayhall JT. Taurodontism: a review of the condition andendodontic treatment challenges. Int Endod J 2008;41:375-88.
3. Benazzi S, Nguyen HN, Kullmer O, Hublin JJ. Exploring the biomechanics of taurodontism. J Anat 2015;226:180-8.
4. Ahmed HMA, Dummer PMH. A new system for classifying tooth, root and canal anomalies. Int Endod J 2018;51:389-404.
5. Aricioğlu B, Tomrukçu DN, Köse TE. Taurodontism and C-shaped anatomy: is there an association? Oral Radiol 2021;37:443-51.
6. Jarzadeh H, Wu YN. The C-shaped root canal configuration: a review. J Endod 2007;33:517-23.
7. Martins JN, Mata A, Marques D, Anderson C, Caramês J. Prevalence and characteristics of the maxillary C-shaped molar. J Endod 2016;42:383-9.
8. Martins JNR, Marques D, Silva EJNL, Caramês J, Mata A, Versiani MA. Prevalence of C-shaped canal morphology usingcone beam computed tomography - a systematic review with meta-analysis. Int Endod J 2019;52:1556-72.
9. Marques-da-Silva B, Baratto-Filho F, Abuabara A, Moura P, Losso EM, Moro A. Multiple taurodontism: the challenge of endodontic treatment. J Oral Sci 2010;52:653-8.
10. Rao A, Arathi R. Taurodontism of deciduous and permanent molars: Report of two cases. J Indian Soc Pedod Prev Dent 2006;24:42-4.
11. Melton DC, Krell KV, Fuller MW. Anatomical and histological features of C-shaped canals in mandibular second molars. J Endod 1991;17:384-8.
12. Dineshshankar J, Sivakumar M, Balasubramanium AM, Kesavan G, Karthikeyan M, Prasad VS. Taurodontism. J Pharm Bioallied Sci 2014;6 Suppl 1:S13-5.
13. Chetty M, Roomaney IA, Beighton P. Taurodontism in dental genetics. BDJ Open 2021;7:25.
14. Surendar MN, Pandey RK, Khanna R. Bilateral taurodontism in primary dentition with hypodontia. BMJ Case Rep 2013;2013:bcr2012008259.
15. Shaw JC. Taurodont Teeth in South African Races. J Anat 1928;62:476-98.
16. Bharti R, Chandra A, Tikku AP, Wadhwani KK. "Taurodontism" an endodontic challenge: a case report. J Oral Sci 2009;51:471-4.
17. Pach J, Regulski PA, Tomczyk J, Strużycka I. Clinical implications of a diagnosis of taurodontism: A literature review. Adv Clin Exp Med 2022;31:1385-9.

18. Prakash R, Vishnu C, Suma B, Velmurugan N, Kandaswamy D. Endodontic management of taurodontic teeth. Indian J Dent Res 2005;16:177-81.
19. Viana FL, Souza TA, Sampieri MBS, Vasconcelos BC. Endodontic treatment of hypertaurodontic teeth with anatomical variations: case reports. Gen Dent 2021;69:64-8.
20. Tsesis I, Shifman A, Kaufman AY. Taurodontism: an Endodontic Challenge. Report of a Case. J Endod 2003;29:353-5.
21. Gandhi M, Asthana G. Taurodontism" an endodontic challenge: Three case reports. Endodontology 2012;24:138-44.

Taurodontism을 동반한 형태 이상을 보이는 하악 대구치의 진단과 치료

고민정 전공의, **배꽃별** 임상교수, **황윤찬** 교수, **이빈나*** 교수, **오원만*** 교수
전남대학교 치의학전문대학원 치과보존학교실

하악 제2대구치에서 C형 근관(C-shaped root canal) 형태를 가진 치수강이 치근 연역으로 연장되어 있는 우상치(taurdodontia)가 종종 발견된다. 이런 치아의 경우, 형태적 특성으로 인해 근관 입구를 찾는 것이 매우 어렵고, 치수강저가 낮아 시야 확보가 힘든 경우가 많으며 다양한 형태 변이를 보여 근관 치료의 난이도가 높다. 그러므로, C형 근관 우상치의 해부학적 변이에 대한 파악과 치료 방법 선택은 적절한 근관 치료를 위해 상당히 중요하다. 본 증례보고에서는 Melton의 type II 및 type III C형 형태 hyperdont 우상치를 다루었으며, 이러한 치아에서 현미경과 초음파 기구를 사용하여 근관 치료를 시행한 2가지 증례를 보고하고자 한다.

(구강회복응용과학지 2025;41(2):150-6)

주요어: 우상치; C형 근관; 하악 제2대구치

*교신저자: 이빈나
(61186)광주광역시 북구 용봉로 77 전남대학교 치의학전문대학원 치과보존학교실
Tel: 062-530-5868 | Fax: 062-530-5629 | E-mail: bnlee13@jnu.ac.kr
*교신저자: 오원만
(61186)광주광역시 북구 용봉로 77 전남대학교 치의학전문대학원 치과보존학교실
Tel: 062-530-5572 | Fax: 062-530-5629 | E-mail: wmoh@jnu.ac.kr
*이 연구의 교신저자로 동일한 기여를 하였음.
접수일: 2025년 2월 19일 | 수정일: 2025년 3월 12일 | 채택일: 2025년 3월 18일