https://doi.org/10.14368/jdras.2025.41.2.157
ISSN 2384-4353 eISSN 2384-4272

Case Report

Full mouth rehabilitation in the patient with generalized attrition by increasing vertical dimension and reconstructing the anterior guidance using additional multiple cast posts

SeungYeon Lee, Suk Won Lee*, Jeongyun Park, Won Joong Lee, Su-Jin Ahn, Hyejin Kim
Department of Prosthodontics, Kyung Hee University Hospital at Gangdong, School of Dentistry, Kyung Hee University, Seoul, Republic of Korea

Tooth wear is the representative oral disease that results from dental hard tissue loss. When the rate of pathologic tooth wear exceeds that of the compensatory eruption, various complications such as occlusal disharmony, pulp exposure, esthetic problems, and loss of masticatory function can occur. In clinical scenarios where loss of anterior guidance and reduced vertical dimension are observed concurrently with pathologically worn teeth and severe attrition, it is essential to conduct an appropriate evaluation of vertical dimension to restore oral function. This case comprehensively utilized various methods of vertical dimension evaluation to establish the appropriate vertical dimension for the patient. The maxillary anterior teeth lengths were insufficient for conventional prosthetic restoration due to severe attrition, and cast posts were utilized to extend the crown length. The final fixed zirconia restoration provided a stable occlusal relationship, resulting in satisfactory functional and aesthetic outcomes of this full oral rehabilitation. **(J Dent Rehabil Appl Sci 2025;41(2):157-68)**

Key words: full oral rehabilitation; tooth wear; vertical dimension; zirconia

서론

치아 마모(Tooth wear)는 대표적인 경조직 결손 질환이며, 치아 과민 및 치수 노출, 심미성 저하, 저작 효율 감소 등의 여러가지 문제를 야기한다.[1] 치아 마모는 주로 교모(attrition)에 의해 발생되지만 선천적 기형, 비기능적 교합 습관, 치아마모(abrasion), 치아부식(erosion), 구치부 지지 소실 등도 과도한 치아 마모를 일으킬 수 있다.[1] 치아 마모가 점진적으로 진행되는 경우 치아의 보상적 맹출로 인해 수직교합고경(vertical dimension of occlusion)을 그대로 유지할 수 있다.[1,2] 그러나, 다양한 원인에 의해 치아 마모의 속도가 치아의 보상적 맹출 속도보다 훨씬 빠르게 발생할 수 있다. 이 경우, 수직고경의 감소와 전방 유도가 상실될 수 있어 이를 회복해주는 것이 필요하다.

수직고경은 크게 수직교합고경과 안정위 수직고경으로 나뉘고, 수직교합고경은 하악이 중심위에 있고 치아들이 접촉하고 있을 때의 고경을 의미하며, 안정위 수직고경은 하악이 생리적인 안정위 상태이고 치아들이 접촉하고 있지 않을 때의 고경을 의미한다. 수직고경을 높여 치료하는 것에 대해 Abduo와 Lyons는 수직고경은 일생동안 정해져 있으며, 수직고경을 변화시키는 것은 저작계의 생리적 균형과 환자가 적응할 수 있는 능력을 방해할 것이라고 주장한다.[2] 또한, Schuyler은 수직고경을

*Correspondence to: Suk Won Lee
Professor, Department of Prosthodontics, Kyung Hee University Hospital at Gangdong, School of Dentistry, Kyung Hee University, 892 Dongnam-ro, Gangdong-gu, Seoul, 06278, Republic Korea
Tel: 82-2-440-7519, Fax: 82-2-440-7549, E-mail: ysprosth@hanmail.net
Received: March 16, 2025/Last Revision: April 1, 2025/Accepted: April 1, 2025

Copyright© 2025 The Korean Academy of Stomatognathic Function and Occlusion.
©It is identical to Creative Commons Non-Commercial License.

증가시키는 것이 결과적으로 저작 근육의 과활성을 야기하고, 교합력이 증가되며, 이갈이, 측두하악관절 장애를 일으킬 수 있다고 하였다.[3] 반면, Carlsson 등은 수직고경을 증가시켰을 때 나타나는 환자의 불편감은 일시적이며 저작 근육의 과활성을 야기하지 않는다고 하였다.[4] Dawson에 따르면, 수직고경 증가 시 전방유도의 증가가 향후 비기능적 운동인 이갈이를 유발할 수 있기 때문에 가능하다면 전방 유도를 증가시키지 않고 구치부 이개를 형성하는 것이 좋다고 하였다.[5]

유치악과 무치악 환자에서 수직고경을 평가할 때 치료 전 기록, 전치부의 길이, 연하, 발음 평가, 생리적 안정위, 안모의 평가, 방사선학적 평가, 근신경적 평가 등 다양한 방법을 이용할 수 있다.[1] 이 방법들 중에서 보편적으로 받아들여져서 사용되고 있는 방법 혹은 정확하고 완벽한 방법은 없으나, 전치부의 길이는 여러 방법들 가운데 수직고경을 결정하는데 더 주요한 방법으로 여겨지며, 전치부의 길이를 이용하는 경우 반드시 모형을 중심위로 교합기에 부착(mounting)하여 평가하여야 한다.[6] 위와 같은 방법들을 활용하여 환자의 기존 수직고경을 증가시키는 경우 임시 보철물 수복 과정을 통해 기능, 심미, 환자의 순응도 등을 평가하게 된다.

본 증례는 수직고경 감소와 전방유도가 상실된 환자에서 수직고경 측정에 다양한 방법을 사용하되 전치부의 길이를 중점적으로 활용하였다. 임시 보철물을 사용하는 동안 환자의 적응 정도, 기능, 심미 등을 파악하였고, 설정한 수직고경이 적절한지 판단하였다. 이후, 다수의 주조 포스트 수복을 동반한 상하악 지르코니아 고정성 보철 수복하였다. 이에 기능적, 심미적으로 만족스러운 결과를 얻어 이를 보고하고자 한다.

증례보고

본 증례의 환자는 63세 남환으로 "치아가 많이 마모되어 짧아 보이고 식사하기 어렵다"는 주소로 내원하였다. 구강 내 임상검사 및 모형 분석 결과, 전 치열에 걸친 심한 치아 마모와 전방 유도의 상실이 관찰되었고, 상악 우측 제1소구치의 수직 파절, 하악 우측 제2대구치와 하악 우측 중절치의 상실이 관찰되었다(Fig. 1). 방사선학적 검사 결과, 특히 상악 전치부 치아에서 치수에 근접한 과도한 치질 소실이 관찰되었다(Fig. 2). 악관절 검사 및 악관절 방사선 사진 상에서 우측 악관절강이 좁아져 있었으며 우측 턱관절에서 클릭음(clicking sound)과 불연속적인 개구 패턴이 관찰되었다(Fig. 3). 환자의 안모 분석 시 하악 전돌 양상, 쳐진 구각부, 좁은 구순 폭을 보였다. 안정위에서 교합면간의 거리(interocclusal distance)는 8 mm였으며 이는 평균치인 2 - 4 mm보다 높은 값이다. 또한, Willis의 안면 계측법 기준으로 측정하였을 때 수직고경은 약 5 mm의 소실을 보였다. 예비 인상 및 중심위를 채득하여 반조절성 교합기(PROTAR® evo, Kavo dental GmbH, Biberach, Germany)에 모형을 부착하여

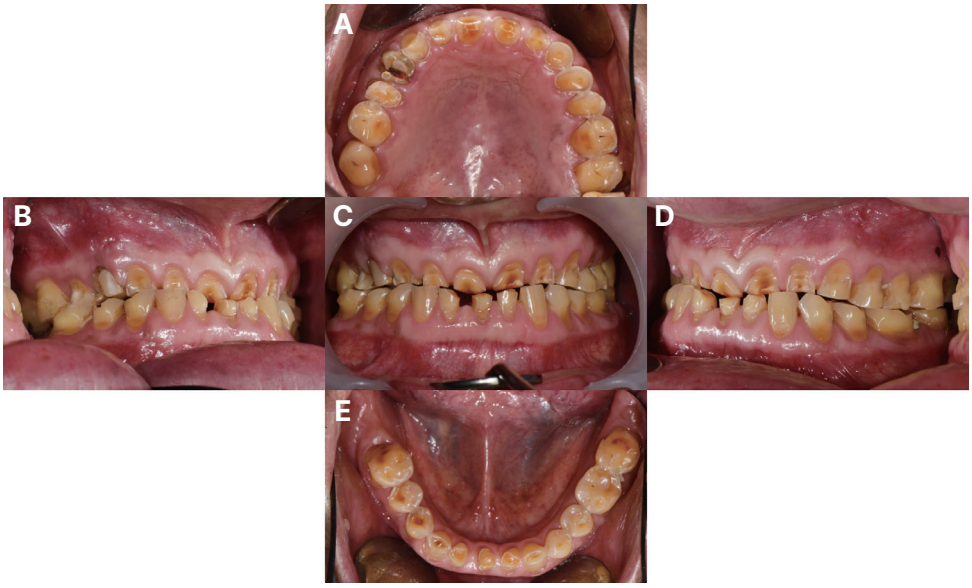

Fig. 1. Intraoral photographs before treatment. (A) Maxillary occlusal view, (B) Right lateral view, (C) Frontal view, (D) Left lateral view, (E) Mandibular occlusal view.

진단 분석하였다. 다수 치아의 사면 접촉이 관찰되었고 보철 수복 공간이 불충분하였다. 순측 전정 최저점에서 중절치 절단연까지의 거리는 상악 18 mm, 하악 15 mm로 평균값인 상악 20.8 mm, 하악 17.3 mm와 비교했을 때 감소된 것으로 측정되었다.[7] 상하악 중절치 치은연 사이 거리는 12.5 mm로 평균치인 18 - 20 mm보다 감소되어 있었다.[6] 상악 중절치 길이는 2 mm, 하악 중절치 길이는 약 5 mm로 상악 전치 평균값인 10 - 12 mm, 하악 전치 평균값인 8 - 10 mm보다 적은 값을 보였다.[7] 또한, 중절치 수직 피개량은 0 mm였으며 평균값인 2 - 2.5 mm보다 감소된 것으로 측정되었다. Turner와 Missirlian의 분류법에 따라 수직고경 상실 및 보철 수복 공간 부족을 보이는 Turner 분류 I로 진단되었다.[1] 전치부의 길이, 안모의 평가, 안정위에서 교합면간 거리 등을 종합하여 환자의 초진 수직교합고경 대비 전방 유도핀 기준으로 7 mm의 거상을 통한 수직고경 회복을 결정하였다. 수직고경 거상 후 전치부 치아 길이 평균치를 참고하여 진단 납형을 제작하였고 교합평면은 후구치삼각융기 1/2 - 2/3 높이에 맞추어 설정하였다(Fig. 4). 측방운동 시 작업측 견치, 제1소구치, 제2소구치에 의해 유도되는 군기능 교합이 되도록 하였고, 전방운동 시 상악 중절치에 의해 유도되도록 하였고 상호보호교합이 되도록 하였다. 수직 파

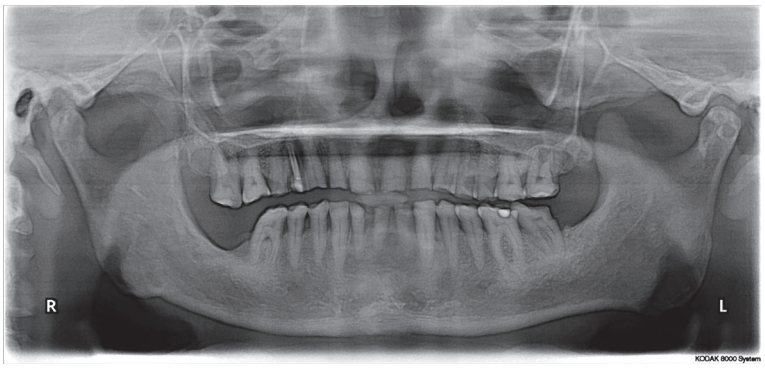

Fig. 2. Panoramic radiograph before treatment.

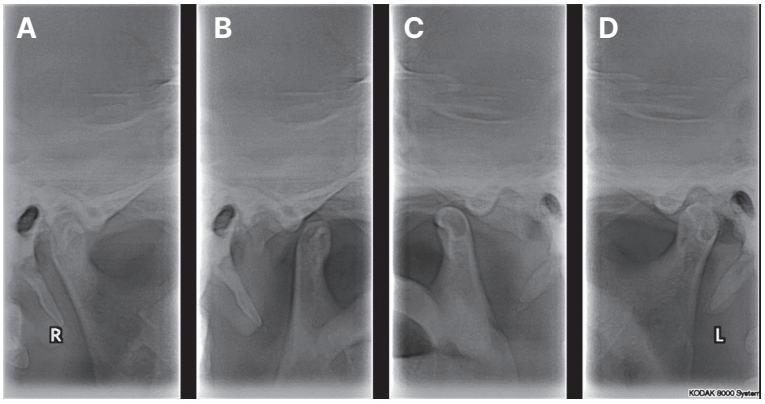

Fig. 3. TMJ series before treatment. (A) Rt. close, (B) Rt. opening, (C) Lt. opening, (D) Lt. close.



Fig. 4. Diagnostic wax up model. (A) Right lateral view, (B) Frontal view, (C) Left lateral view.

절된 상악 우측 제1소구치는 발치하기로 하였고 하악 우측 제2대구치 결손 부위에는 임플란트를 식립하기로 하였다. 상악 6전치 잔존 치질이 전치부 수복 시 필요한 최소 치관 길이인 3 mm보다 짧았기 때문에 상악 6전치는 주조 포스트 수복을 통해 치관 길이를 증대 후 수복하기로 하였다.[8]

상악 우측 제1소구치 발치 후 전악 지대치 일차 삭제 및 임시 치관 수복하였다(Fig. 5). 일차 치아 삭제 후 임시 치관 수복 시 수직고경 측정 게이지(VDO gauge) 사용에 따른 수직교합고경이 초진시보다 약 5 mm 거상되었음을 확인하였다. 또한, 안정위에서 교합면간 거리는 2.5 mm로 나타났다. 환자 구각부 및 입술의 위치, 구순 폭이 개선되었다. 임시 치관 수복 이후, 하악 우측 제2대구치 결손부위에 Ø4.5 mm × 7.3 mm 임플란트 고정체(Neo IS-II active, Neobiotech, Seoul, Korea)를 식립 및 치유지대주(healing abutment)를 연결하였다(Fig. 6). 임플란트 고정체의 식립 회전력(insertion torque)은 50 Ncm였다. 임시 보철물 상태로 8주 간 경과 관찰 및 임시 치관 조정하였다. 임시 치관 조정을 통하여 전방운동 시 중절치에 의해 구치부가 이개되도록, 측방운동 시 작업측 견치, 제1소구치, 제2소구치에 의해 유도되면서 동측 제1대구치, 제2대구치와 균형측 치아들이 이개되도록 하였다. 임시 치관 장착 8주 후 하악 과두의 위치 변화와 양측 악관절강이 확장되었음을 관찰하였다(Fig. 7). 8주간의 임시 치관 상태에서 기능적, 심미적으로 양호하였으며 임시 치관의 파절 혹은 측두하악관절 장애 등의 소견이 없어 최종 보철물 제작하기로 결정하였다.

상악 6전치 및 상악 우측 제2소구치 근관치료 후 상악 6전치의 주조 포스트 수복을 위한 치아 삭제하였다. 실리콘 퍼티(Ez COPY VPS putty, Bisco, Schaumburg, USA)와 부가중합형 실리콘 인상재(Imprint™ 3, light bodied, 3M ESPE, St. Paul, USA)를 이용하여 이회법(two-step putty wash impression technique)으로 인상 채득 하였다(Fig. 8). 주조 포스트를 제작하여 4-META (4-methacryloxyethyl trimellitic anhydride)계 자가중합형 레진 시멘트(Superbond C & B, Sun medical, Moriyama, Japan)를 이용하여 접착하였고 전반적으로 균등한 치관 길이 및 보철 수복을 위한 공간을 확보하였다(Fig. 9). 최종 치아 삭제 후 퍼티(Ez COPY VPS putty, Bisco)와 부가중합형 실리콘 인상재(Imprint™ 3, light bodied, 3M ESPE)



Fig. 5. Provisional restoration. (A) Maxillary occlusal view, (B) Frontal view, (C) Mandibular occlusal view.

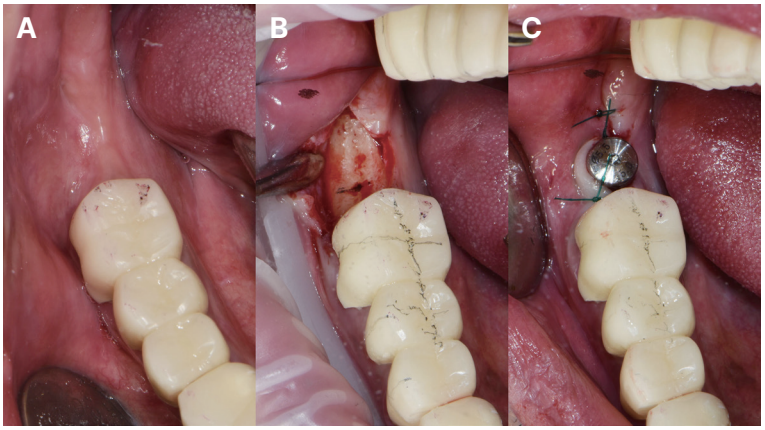

Fig. 6. Implant installation process. (A) Occlusal view, (B) Raising of full-thickness flap, (C) Healing abutment placed.

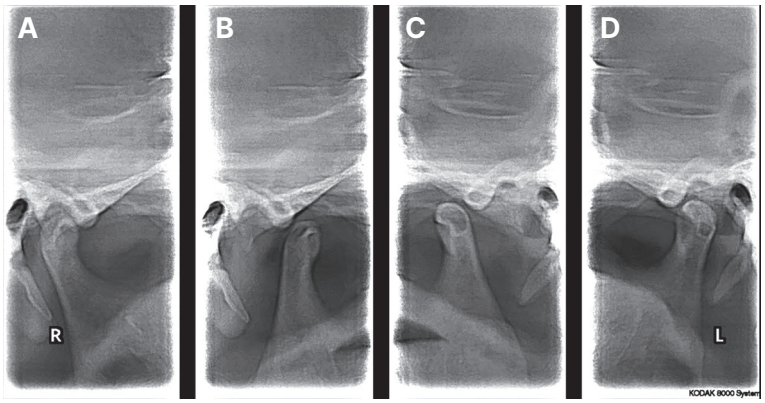

Fig. 7. TMJ series after provisional restoration. (A) Rt. close, (B) Rt. opening, (C) Lt. opening, (D) Lt. close.



Fig. 8. Maxillary six anterior teeth preparation and impression for fabrication of cast post and core restorations.



Fig. 9. Cemented cast post and core restorations.

를 이용하여 이회법(two-step putty wash impression technique)으로 정밀 인상 채득하였다(Fig. 10). 교합 평면이 비익-이주선 및 동공간선과 평행한지 확인하였고 안궁 이전 실시하였다. 임시 보철물의 수직적 및 수평적 관계, 교합 관계를 최종 보철에 반영하기 위해 임시 보철물 모형과 작업 모형을 교차 마운팅(cross mounting) 하였다. 또한, 자가중합레진(Ostron 100, GC Co., Tokyo, Japan)을 이용하여 맞춤형 전방 유도판(customized incisal guide table)을 제작하여 임시 수복물 단계에서의 전방유도를 재현하였다(Fig. 11). 최종 보철물 제작을 위해 임시 보철물 모형과 주모형을 스캔하여 CAD 프로그램(Exocad DentalCAD, Exocad GmbH, Darmstadt, Germany)을 이용하여 프로토타입(prototype)의 레진 캡(Real Fit PMMA Block, HASEM, Daegu, Korea)을 디자인하였다(Fig. 12). 교합평면은 전치부 길이의 평균치와 후구치삼각융기의 1/2 - 2/3 높이를 참조하여 설정하였다. 디자인한 레진 캡을 환자 구강 내 시적 후 교합 조정을 시행하였다. 상악 우측 제1소구치 결손과 상악 6전치에 주조 포스트 수복을 한 점을 고려하여 전방운동 시 상악 4전치에 의해 유도되면서 구치부는 약 1 mm 정도 이개되도록, 측방운동 시 견치, 제1소구치, 제2소구치에 의해 유도되면서 작업측 대구치는 약 0.5 mm 정도 이개, 균형측은 약 1 mm 정도 이개되도록 교합 조정하였다. 좌측 구치부 교합이 다소 낮게 제작되어 바이트 채득 후 교

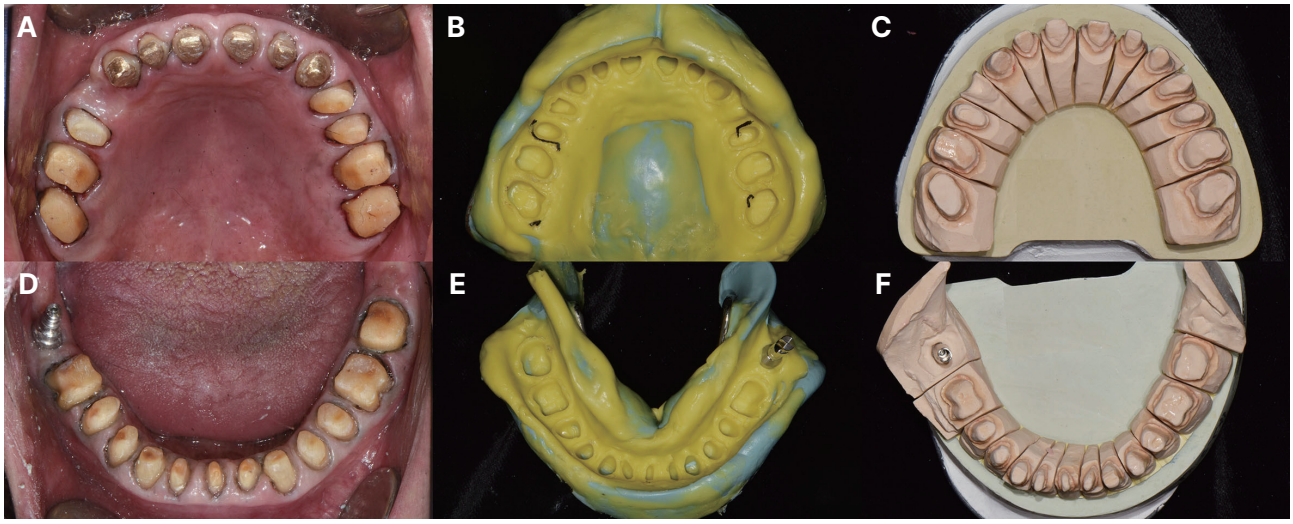

Fig. 10. Final abutment preparation and impression taking for definitive prosthesis. (A) Maxillary abutment preparation, (B) Maxillary abutment impression with individual tray, (C) Master cast of maxilla, (D) Mandibular abutment preparation, (E) Mandibular abutment impression with individual tray, (F) Master cast of mandible.

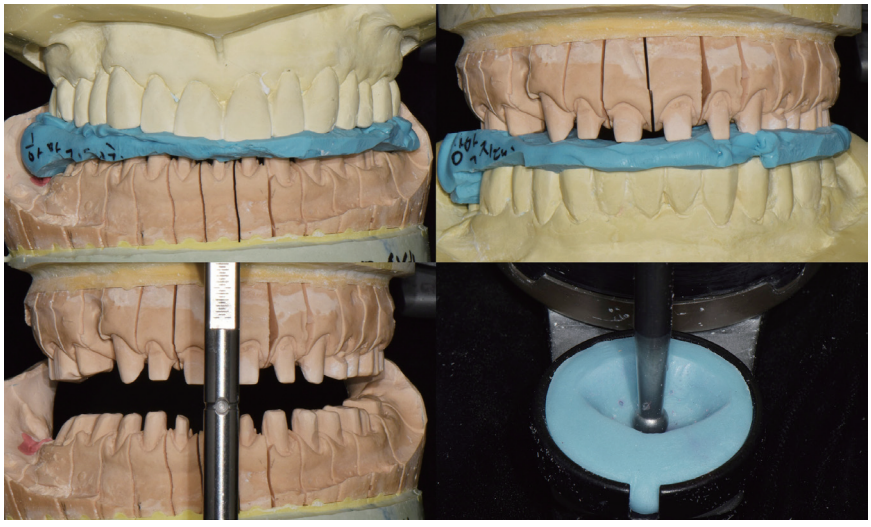

Fig. 11. Cross-mounting and customized incisal guide table fabrication.

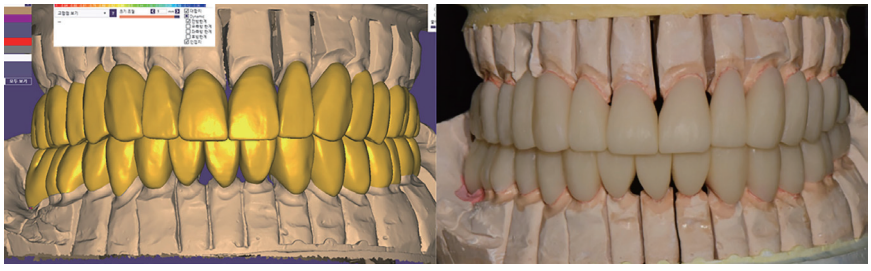

Fig. 12. Design of definitive fixed restorations using CAD program (Exocad DentalCAD, Exocad GmbH, Darmstadt, Germany).

합기 재부착하였고 레진 캡을 스캔하였다. 최종 보철물을 CAD상에 디자인하여 CAM으로 단일구조 지르코니아 블록(DMAX Natura M1 block, DMAX Co., Daegu, Korea)을 밀링하여 최종 지르코니아 보철물을 제작하였다.

최종 지르코니아 보철물을 장착(Freegenol, GC Co.)하여 교합 조정 시 레진 캡과 유사한 교합양식을 부여하였다(Fig. 13). 임시합착 후 환자가 기능적, 심미적으로 만족하였고 특별한 불편감 없어 지르코니아 보철물 내면을 샌드블라스팅(sand-blasting)하고 프라이머(Z-Prime Plus, Bisco) 적용 후 최종 합착(Rely X Unicem, 3M ESPE)을 시행하였다(Fig. 14). 치료 후 방사선 사진 상 측두하악관절이 치료 전과 비교하였을 때 과두의 전상방면이 관절융기 후방경사면에 접촉하여 과두-관절융기 관계가 개선되었다(Fig. 15, 16). 우측 측두하악관절에서 관절잡음의 일종인 클릭음(clicking sound)이 있었으나 치료 후 개선되고 불연속적인 개구 패턴도 비교적 연속적인 개구 패턴으로 바뀌었다. 최종 보철 수복 후 수직교합고경은 임시보철물 수복 시와 같은 값인 5 mm가 거상 되었음을 확인하였다. 또한, 안정위에서 교합면간 거리도 임시보철물 수복 시와 같은 값인 2.5 mm로 나타났다. 보철 수복 이후 정기 검진을 통해 경과관찰 하였고, 최종 보철 수복 1년 6개월 후 환자의 상악 좌측 견치에 치근단 주위염이 관찰되었다(Fig. 17). 상악 좌측 견치 협면 치근 부위에 부위에 촉진시 통증이 있었다. 이에 상악 좌측 견치 부위에 치근단절제술을 시행하였고 치근단 주위 염증과 감염된 주변 조직을 제거하였다. 이 후 약 2년여간의 관찰기간 동안 현재까지 특별한 이상없이 잘 유지되고 있는 것을 확인하였다.



Fig. 13. Definitive prosthesis. (A) Right excursive movement, (B) Protrusive movement, (C) Left excursive movement.



Fig. 14. Definitive prosthesis. (A) Maxillary occlusal view, (B) Right lateral view, (C) Frontal view, (D) Left lateral view, (E) Mandibular occlusal view.

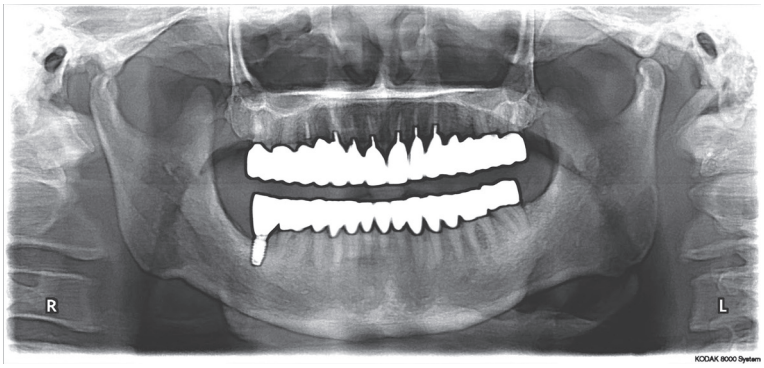

Fig. 15. Post-treatment panoramic radiograph.

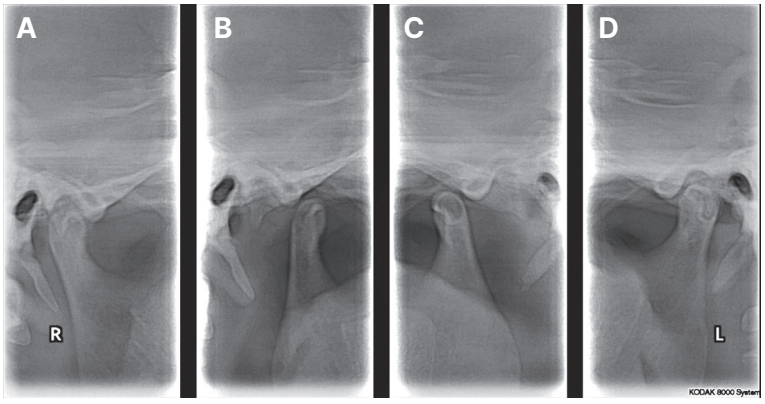

Fig. 16. Post-treatment TMJ series. (A) Rt. close, (B) Rt. opening, (C) Lt. opening, (D) Lt. close.

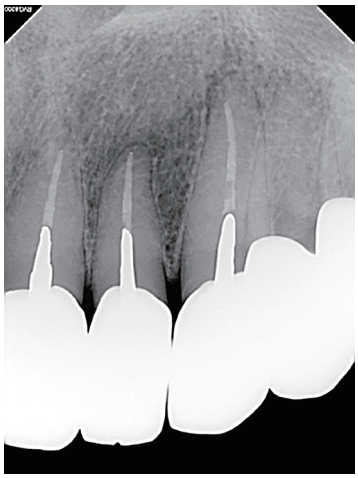

Fig. 17. Intraoral periapical radiograph showed radiolucency around the periapical area of the upper left canine.

고찰

본 증례에서는 환자의 안모 평가, Willis 안면계측법, 전치부의 치관 길이, 안정위에서 교합면간 거리, 순측 전정에서 중절치 절단연까지 거리 등을 종합적으로 이용하여, 심한 치아 마모로 인한 수직고경 상실 및 보철수복 공간이 부족한 Turner 분류 1로 진단하였다.[1] 치아 마모는 다양한 원인에 의해 유발될 수 있으며, 과도한 치아의 마모가 관찰되는 경우 먼저 수직교합고경 상실 여부를 평가해야 한다. 상실된 수직교합고경의 양을 결정할 때 Willis 안면계측법, 전치부의 치관 길이, 안정위에서 교합면간 거리, 순측 전정에서 중절치 절단연까지 거리 등을 종합적으로 분석하여야 한다. Turner와 Missirlian에 따르면, 수직교합고경 거상을 동반한 보철 수복 시 치아, 근육, 관절의 동통, 이갈이, 근육의 피로도 등을 유발할 수 있기 때문에 수직고경 거상을 동반한 치료를 진행하기 앞서 반드시 상실된 수직고경의 양을 정확하게 평가하는 것이 중요하다고 하였다.[1]

본 증례의 환자는 8주간의 임시보철물 상태에서 근육 과활성화 혹은 근육 통증과 같은 이상 소견이 없었으며 기능적으로도 큰 문제가 없어 최종적으로 5 mm의 수직고경을 거상하였다. 그러나, 보철 수복 시 수직고경을 변화시키는 것과 관련하여 저자들마다 이견이 있다. Dawson은 일생동안 치아의 정출, 치조골의 보상성 성장으로 인해 수직고경이 변하지 않고 유지된다고 하였고 수직고경을 증가시키는 것이 불가피한 경우 증가시키는 양을 최소화할 필요가 있다고 하였다.[5] 만약 수직고경의 소실 혹은 변화가 있는 경우, 근육이 기존 수직고경을 회복하기 위해 활성화된다고 하였고 이는 근육이 골격 형태와 기능을 결정한다는 Functional matrix 이론과 부합한다.[9] Dahl 등은 교합면의 마모가 반드시 수직교합고경의 감소를 유발하는 것은 아니라고 하였고, 심한 마모 상태에서도 치아와 치조골의 지속적인 움직임이 수직교합고경을 유지시킬 수 있다고 하였으며, 수직교합고경의 증가는 보철 수복 공간이 부족한 경우 1.5 - 2.0 mm의 보철물 두께를 확보하기 위해 주로 선택되며 교합이 적절하게 부여된다면 근기능 장애와 같은 특별한 문제없이 저작계가 증가된 수직고경에 적응할 수 있다고 하였다.[10] 또한, Rivera-Morales와 Mohl에 따르면, 수직교합고경의 증가가 저작근의 과활성화를 야기하고 측두하악관절 장애를 유발한다는 증거가 부족하다고 하였으며 수직교합고경이 적절하게 증가된다면 근신경계가 적응하는데 큰 문제가 없다고 하였다.[11] 적절한 수직고경 거상량에 관하여 다양한 의견이 존재한다. Abduo와 Lyons에 따르면, 전치부 기준으로 5 mm의 수직고경 거상량은 환자들이 적응하는데 큰 문제가 없는 양이라고 하였고, 5 mm 보다 많은 양의 수직고경 거상은 바람직하지 않다고 하였다.[2] 또한, Carlsson 등은 유치악 환자에서 수직고경을 전치부 기준으로 3.9 mm 높여도 근활성도, 근육 통증 등의 이상 소견이 나타나지 않았다고 하였다.[4]

새롭게 설정한 수직교합고경이 다시 감소되는 것을 방지하기 위해 본 증례에서 보철 수복 재료로 단일구조 지르코니아를 선택하였다. Albashaireh 등에 따르면, 지르코니아의 굽힘 강도와 파괴인성이 다른 재료에 비해 매우 크며, 300,000번의 저작 사이클(masticatory cycle) 이후에도 수직적인 마모가 가장 적은 것으로 나타났다.[12] 단일구조 지르코니아는 2009년 Glidewell Laboratories 사의 BruxZir®에 의해 사용되기 시작하였고 초창기에는 색조가 탁하였으며, 교합조정 이후 백색을 띄어 심미적인 문제가 있었으나, 최근에는 지르코니아의 색조 및 투광성이 많이 개선되었고 1 mm 두께에서도 35 - 48%의 투과성을 보인다.[13] 하지만, 지르코니아 표면의 연마를 완전하게 하지 않는 경우 대합치의 마모를 유발시키고, 지르코니아 표면의 결정구조가 변하게 되어 장기적으로 강도가 저하될 수 있다. Janyavula 등은 지르코니아의 표면처리에 대해 연구하였는데, 연마된 지르코니아(polished zircona), 글레이즈 처리한 지르코니아(glazed zirconia), 연마 후 글레이즈 처리한 지르코니아(polished then reglazed zirconia), 포세린 비니어(veneering porcelain)를 비교하였을 때 연마된 지르코니아에서 가장 낮은 마모도를 보였다고 하였다.[14] 이에 본 증례에서 지르코니아 보철물의 마모를 방지하기 위해 적절한 연마재와 기구를 이용하여 활택한 연마면을 얻기 위해 노력하였다.

본 증례에서 상악 전치부의 치관부 치질이 전치부 수복을 위한 최소 치관 길이인 3 mm보다 짧아 주조 금속 포스트를 이용하여 수복하였다.[8] 주조 금속 포스트는 치근 상아질에 비해 약 10배 높은 탄성계수를 가지고 있어 응력 및 압축 하중을 상아질에 전달하게 되고, 이로 인해 치근의 파절 혹은 포스트의 탈락을 유발하기 쉽다.[15] 주조 금속 포스트와 섬유강화형 포스트(glass-fiber post) 수복을 비교하였을 때, 일부 연구자들은 섬유강화형 포스트가 치근과 유사한 탄성계수를 가지고 있기 때문에 치근에 집중된 응력을 흡수할 수 있어 주조 포스트에 비해 유리하다고 주장하였다.[15] 하지만, 다른 저자들은 주조 금속 포스트와 섬유강화형 포스트 사이에 유의미한 차이는 보이지 않았다고 하여 아직까지 논란의 여지가 있다.[16] 본 증례에서 상악 6전치를 모두 주조 금속 포스트로 수복하였기 때문에 정기검진을 통하여 상악 전치부에 과도한 힘이 가해지지 않는지 교합 관계를 지속적으로 평가하였으나, 최종 보철 수복한지 약 1년 6개월후 상악 좌측 견치에 치근단 주위염이 발생하였다. Tronstad 등에 따르면, 근관치료 받은 치아에서 포스트의 수복이 근관치료에 부정적인 영향을 미치지 않으며, 치근단 충전 과정이 잘 수행되는 것이 무엇보다 중요하다고 하였다.[17] 또한, Rosalem 등도 포스트의 수복 자체가 치근단 염증을 유발하는 요인이 아니라고 하였으며 치관부 미세 누출과 근관 충전 과정에서의 문제가 근관치료의 성패에 중요한 영향을 미친다고 하였다.[18] 따라서, 본 증례에서 상악 좌측 견치의 치근단 염증이 단순히 주조 포스트 수복으로 인해 발생한 것이 아니라, 불완전한 근관 치료 혹은 치관부 미세 누출이 원인이었을 것으로 사료된다.

결론

본 증례의 환자는 과도한 치아 교모로 인해 수직교합고경 감소 및 전방유도 상실이 발생하였다. 초진 시 전치부의 길이, 안모 분석, 교합면간 거리, 순측 전정에서 전치 절단연까지의 거리 등을 측정하였고 진단 납형 제작을 통하여 최소한의 수직교합고경 거상량을 결정하였다. 임시 치관 수복 시 교합 조정을 통하여 군기능 교합을 부여해 주었고, 이를 최종 보철물에 반영하였다. 8주간의 임시 보철물 수복 기간 동안 환자의 기능, 심미, 적응여부 등을 평가하였고 최종적으로 수직교합고경 거상량을 5 mm로 결정하였다. 단일구조 지르코니아 최종 보철물 장착 약 1년 6개월 이후, 상악 좌측 견치의 치근단 주위염이 생겨 치근단 절제술을 시행하였다. 이후 현재까지 약 2년여간의 관찰기간동안 환자는 기능적, 심미적으로 이상없이 잘 유지되고 있다. 장기적으로 안정적인 예후를 위하여 향후 지속적인 정기검진을 통하여 교합 부조화, 기능 이상 및 악관절 장애 여부 등을 확인하는 것이 필요할 것이다.

ORCID

SeungYeon Lee https://orcid.org/0009-0009-9493-3920
Suk Won Lee https://orcid.org/0000-0003-2726-3567
Jeongyun Park https://orcid.org/0009-0009-9407-3748
Won Joong Lee https://orcid.org/0000-0001-5955-9077
Su-Jin Ahn https://orcid.org/0000-0003-2128-1561
Hyejin Kim https://orcid.org/0009-0004-5484-1822

References

1. Turner KA, Missirlian DM. Restoration of the extremely worn dentition. J Prosthet Dent 1984;52:467-74.
2. Abduo J, Lyons K. Clinical considerations for increasing occlusal vertical dimension: a review. Aust Dent J 2012;57:2-10.
3. Schuyler C. Problems associated with opening the bite which would contraindicate it as a common procedure. J Am Dent Assoc 1939;26:734-40.
4. Carlsson GE, Ingervall B, Kocak G. Effect of increasing vertical dimension on the masticatory system in subjects with natural teeth. J Prosthet Dent 1979;41:284-9.
5. Dawson PE. Functional Occlusion: From TMJ to Smile Design. E-Book. Elsevier Health Sciences; 2006.
6. Bloom DR, Padayachy JN. Increasing occlusal vertical dimension - why, when and how. Br Dent J 2006;200:251-6.
7. Park JH, Jeong CM, Jeon YC, Lim JS. A study on the occlusal plane and the vertical dimension in Korean adults with natural dentition. J Korean Acad Prosthodont 2005;43:41-51.
8. Goodacre CJ, Campagni WV, Aquilino SA. Tooth preparations for complete crowns: an art form based on scientific principles. J Prosthet Dent 2001;85:363-76.
9. Gopi Chander N, Venkat R. An appraisal on increasing the occlusal vertical dimension in full occlusal rehabilitation and its outcome. J Indian Prosthodont Soc 2011;11:77-81.
10. Dahl BL, Carlsson GE, Ekfeldt A. Occlusal wear of teeth and restorative materials. A review of classification, etiology, mechanisms of wear, and some aspects of restorative procedures. Acta Odontol Scand 1993;51:299-311.
11. Rivera-Morales WC, Mohl ND. Relationship of occlusal vertical dimension to the health of the masticatory system. J Prosthet Dent 1991;65:547-53.
12. Albashaireh ZS, Ghazal M, Kern M. Two-body wear of different ceramic materials opposed to zirconia ceramic. J Prosthet Dent 2010;104:105-13.
13. Hwang JW. Practicality and prospect of full-zirconia restoration. J Korean Acad Esthet Dent 2015;24:101-21.
14. Janyavula S, Lawson N, Cakir D, Beck P, Ramp LC, Burgess JO. The wear of polished and glazed zirconia against enamel. J Prosthet Dent 2013;109:22-9.
15. Giovani AR, Vansan LP, de Sousa Neto MD, Paulino SM. In vitro fracture resistance of glass-fiber and cast metal posts with different lengths. J Prosthet Dent 2009;101:183-8.
16. Tsintsadze N, Margvelashvili-Malament M, Natto ZS, Ferrari M. Comparing survival rates of endodontically treated teeth restored either with glass-fiber-reinforced or metal posts: A systematic review and meta-analyses. J Prosthet Dent 2024;131:567-

78.
17. Tronstad L, Asbjørnsen K, Døving L, Pedersen I, Eriksen HM. Influence of coronal restorations on the periapical health of endodontically treated teeth. Endod Dent Traumatol 2000;16:218-21.
18. Rosalem CG, Mattos CM, Guerra SM. Association between intra-radicular posts and periapical lesions in endodontically treated teeth. J Appl Oral Sci 2007;15:225-9.

광범위한 치아 교모 환자에서 수직고경 증가와 다수 주조 포스트를 동반한 전방 유도 재건 구강완전회복 증례

이승연 전공의, **이석원*** 교수, **박정윤** 전공의, **이원중** 개원의, **안수진** 교수, **김혜진** 전공의
강동경희대학교치과병원 치과보철과 경희대학교 치과대학 치과보철학교실

치아 마모는 치아 경조직 상실의 대표적인 질환을 의미한다. 치아의 보상적 맹출 속도보다 치아 마모가 병적으로 빠르게 진행되는 경우 교합 부조화, 치수 노출, 심미성 저하, 저작 기능 감소 등의 여러 문제가 발생하게 된다. 심한 교모로 인해 치아가 병적 마모되어 전방유도 상실과 수직고경의 감소가 나타난 경우 환자의 구강기능 회복을 위해 적절한 수직고경의 평가가 중요하다. 본 증례에서는 수직고경 평가를 위해 다양한 방법을 종합적으로 활용하였고 환자에게 적절한 수직고경을 결정하였다. 상악 전치부에 주조 포스트를 이용하여 치관 길이를 확보하였으며, 상하악 지르코니아 고정성 보철 수복을 통해 안정적인 교합 관계를 얻었다. 이에 기능적, 심미적으로 만족할 만한 결과를 얻어 이를 보고하고자 한다.

(구강회복응용과학지 2025;41(2):157-68)

주요어: 완전구강회복; 치아 마모; 수직고경; 지르코니아

*교신저자: 이석원
(05278)서울특별시 강동구 동남로 892 강동경희대학교치과병원 치과보철과
Tel: 02-440-7519 | Fax: 02-440-7549 | E-mail: ysprosth@hanmail.net
접수일: 2025년 3월 16일 | 수정일: 2025년 4월 1일 | 채택일: 2025년 4월 1일