https://doi.org/10.14368/jdras.2025.41.3.248
ISSN 2384-4353 eISSN 2384-4272

Case Report

A case report of autotransplantation of third molar with complete root formation

Ok-Su Kim*

Department of Periodontology, Dental Research Institute, School of Dentistry and Hard-tissue Biointerface Research Center, School of Dentistry, Chonnam National University, Gwangju, Republic of Korea

Autotransplantation of teeth is a valuable alternative to dental implants, offering biological compatibility and preservation of alveolar bone. This case report presents two patients who underwent autotransplantation and also discusses the advantages, limitations, and key considerations for successful autotransplantation. A 39-year-old female, received autotransplantation of a left maxillary third molar to replace a non-restorable right maxillary second molar due to fracture. Initially, an implant therapy was considered, but due to the patient's age and contralateral maxillary third molar's extraction need, autotransplantation was selected. A 40-year-old female, underwent autotransplantation of a left mandibular third molar to replace a left mandibular second molar lost due to failed endodontic treatment. The process of selecting an appropriate donor tooth, preoperative CBCT imaging, 3D model making, careful extraction, appropriate osteotomy of recipient socket, tooth fixation, and root canal treatment were carefully performed step by step, resulting in successful healing and functional adaptation in both cases. **(J Dent Rehabil Appl Sci 2025;41(3):248-55)**

Key words: autotransplantation; CBCT; periodontal ligament; complete root formation

서론

자가치아이식은 같은 구강 내에서 자가 치아를 한 부위에서 다른 부위로 옮기는 외과적 술식이다.[1,2] 적절한 공여치아를 구할 수 있는 경우 치과 임플란트 및 보철적 수복의 대안으로 인정받고 있다.[3] 처음에는 재생 능력이 높은 청소년기 환자에게 선호되었으나 적절한 증례 선택과 수술 프로토콜의 개선을 통해 성인 환자까지 확대되었다.[4] 콘빔컴퓨터단층촬영(CBCT)과 같은 첨단 영상 기술의 통합과 정밀 가이드 수술 기술의 도입으로 자가치아이식의 예측 가능성이 높아졌다.[5,6]

자가치아이식의 주요 장점은 이식된 치아의 고유 감각을 유지하고 치주인대의 지속적인 기능을 가능케하여 치조골 내에서 자연스러운 통합을 얻을 수 있어 심미성과 생물학적 통합이 우수하다는 것이다. 또한 치조골 발달을 유지하고 자극하여 치아 상실로 인해 치조골이 흡수될 수 있는 성장기 청소년에게 중요한 이점을 제공한다.[7-9] 이러한 장점에도 불구하고 구치부 자가치아이식을 적용하는 데는 고유한 어려움이 있다. 수술 부위에 대한 제한된 접근성, 복잡한 치근 형태, 이식된 대구치에 가해지는 큰 교합력은 장기적인 성공에 어려움이 있을 수 있다. 또한 치주인대가 손상되면 치근 흡수 또는 유착과 같은 합병증이 발생할 수 있으므로 시술 내내 치주인대의 생존력을 보존해야 한다.[10] 이러한 과제를 해결하기 위해서는 수술 전 철저한 평가, 정밀한 수술 실행, 그리고 결과를 최적화하기 위한 엄격한 수술 후 관리가 필요하다.[11]

*Correspondence to: Ok-Su Kim
Professor, Department of Periodontology, School of Dentistry, Chonnam National University, 33 Yongbong-ro, Buk-gu, Gwangju, 61186, Republic of Korea
Tel: +82-62-530-5648, Fax: +82-62-530-5649, E-mail: periodrk@chonnam.ac.kr
Received: June 9, 2025/Last Revision: July 9, 2025/Accepted: July 28, 2025

Copyright© 2025 The Korean Academy of Stomatognathic Function and Occlusion.
It is identical to Creative Commons Non-Commercial License.

이번 증례에서는 치근 완성된 제3대구치 자가치아이식의 두 증례를 서술하고 자가치아이식의 성공에 영향을 주는 요인에 대하여 논의하고 술식에 대한 임상 가이드를 제공하고자 한다.

증례보고

증례 1

39세 여자가 보존과에서 상악 우측 제2대구치와 중절치가 발치된 후 임플란트 치료를 위해 치주과로 의뢰되었다. 환자는 당뇨 및 고혈압으로 약물복용 중이었다. 상악 우측 제2대구치가 2021년 5월에 근관 치료 및 수복되었고 2024년 6월 치근 파절로 발치되었다(Fig. 1A). 2024년 7월 초에 상악 우측 제2대구치와 중절치에 임플란트 식립을 계획하여 해당 부위 스텐트를 장착하고 CBCT (CS 9300; Carestream Health Inc., Rochester, USA)를 촬영하여 분석하였다(Fig. 1B). 상악 우측 중절치는 임플란트 식립하기로 계획하였고 상악 좌측 제3대구치는 제2대구치의 원심부로 근심 경사되어 있고 교합면에 상아질 치아우식증이 존재하여 발거가 필요하였고 치근 모양이 tapered되어 있어 자가치아이식에 적절할 것이라고 판단하여 시행하기로 결정하였다(Fig. 1C, 1D). CBCT Dicom 파일을 Ondemand 3D (Cybermed, Seoul, Korea)를 이용하여 공여치아(상악 좌측 제3대구치)의 예상 모양을 재구성하여 3D printing을 시행하여 모형을 제작하였다.

2024년 12월, 수술부위에(Fig. 1E) 국소마취를 시행하였고 상악 우측 제2대구치 부위가 발치된 후 약 6개월이 경과하여 골과 연조직의 치유가 거의 완성되었기 때문에 판막을 형성한 후 생리식염수 주수 하에 low-speed 드릴(round bur와 임플란트 골삭제 버)을 이용하여 골삭제를 시행하여 수여부를 형성하였다. 수여부의 형성을 용이하게 하기 위해 술전에 치아 모형 치경부의 외형에 맞게 wire를 접어 소독하였다. 골 삭제는 먼저 접어놓은 wire를 치조골에 놓아 외형을 확인한 후 표시하고 4 mm round bur로 삭제하였다. 그리고 길이가 표시된 임플란트 골삭제 버를 이용하여 길이에 맞게 삭제하였다. 치아 모형을 이용하여 적합성을 평가하면서 수여부를 조정하였다. 공여치아인 상악 좌측 제3대구치를 periotome (Hu-Friedy, Chicago, USA)과 발치겸자를 이용하여 조심스럽게 발치하였다. 수여부가 발치 후 치유 과정 중 골흡수가 있었고 반대측의 공여치아이고 치근이 원심측으로 구부러져 있으므로 공여치아의 협설측을 반대로 하여 수여부에 시적하여 적합성 확인후 방사선 촬영하였다. high-speed 다이아몬드 버를 이용하여 이식된 치아가 교합되지 않게 하기 위해 공여치아의 교합면을 삭제하였고 고정 봉합을 위해 봉합사가 미끄러지지 않게 협설 교두 부위에 indentation을 형성하였다. 그리고 봉합사(4-0 Mersilk; Ethicon, Johnson & Johnson, New Brunswick, USA)로 수여부의 판막을 긴밀하게 봉합하였고 cross suture를 이용하여 봉합사로 치아를 고정하였고(Fig. 1F, 1G) 치주팩(COE-PAK, GC Europe NV, Leuven, Belgium)을 위치시켰다. 적절한 항생제(아목시실린, tid)를 3일간 구강 투여하도록 하였고 0.12% 클로르헥시딘(헥사메딘액, 부광약품, 서울, 한국) 린스하도록 지시하였다. 봉합사와 치주팩을 1주일 후에 제거하였다. 치근완성된 치아의 경우 자가치아이식 후 근관치료가 꼭 필요하며 2주 이후에 시작되고 4주까지는 근첨부까지 치수조직을 제거해야 한다고 Tsukiboshi 등이 제시하였다.[11] 자가치아이식 시행 후 2주 후에 치아의 움직임이 거의 없어 근관 치료를 시행할 수 있을 것으로 판단되어 보존과로 의뢰하였다(Fig. 1H, 1I, 1J). 다음날 보존과에서 one-day 근관 치료가 시행되었다(Fig. 1K). 술후 3개월, 6개월 follow-up 시행하였다. 수술 6개월 후 자가이식된 치아는 임상적, 방사선학적으로 양호한 결과를 얻었다(Fig. 1L, 1M, 1N).

증례 2

40세 여자가 2023년 10월 초에 개인치과에서 치근단 농양으로 하악 좌측 제2대구치가 발치되었고 하악 우측 제1대구치의 치료를 위해 본원 보존과를 방문하였다. 하악 좌측 제2대구치 부위와 하악 우측 제1대구치의 임플란트 식립을 위해 보존과로부터 전원되었다(Fig. 2A). 2023년 11월 20일 해당 부위를 CBCT를 촬영하였다(Fig. 2B). 임상검사와 방사선영상을 통해 하악 좌측 제3대구치의 치근 모양이 tapered 되었고 원심부에 peri-coronitis 소견을 보였다(Fig. 2C). 치아를 발치해야 하고 환자의 나이를 고려하여 이 부위에 자가치아이식술에 대하여 설명을 하고 상담하여 하악 좌측 제2대구치 부위는 자가치아이식술을 계획하였고 하악 우측 제1대구치 부위는 발치 후 임플란트 식립을 계획하였다. 수술 전 공여치아의 모형을 제작하였다(Fig. 2D). 2024년 2월에 하악 좌측 제

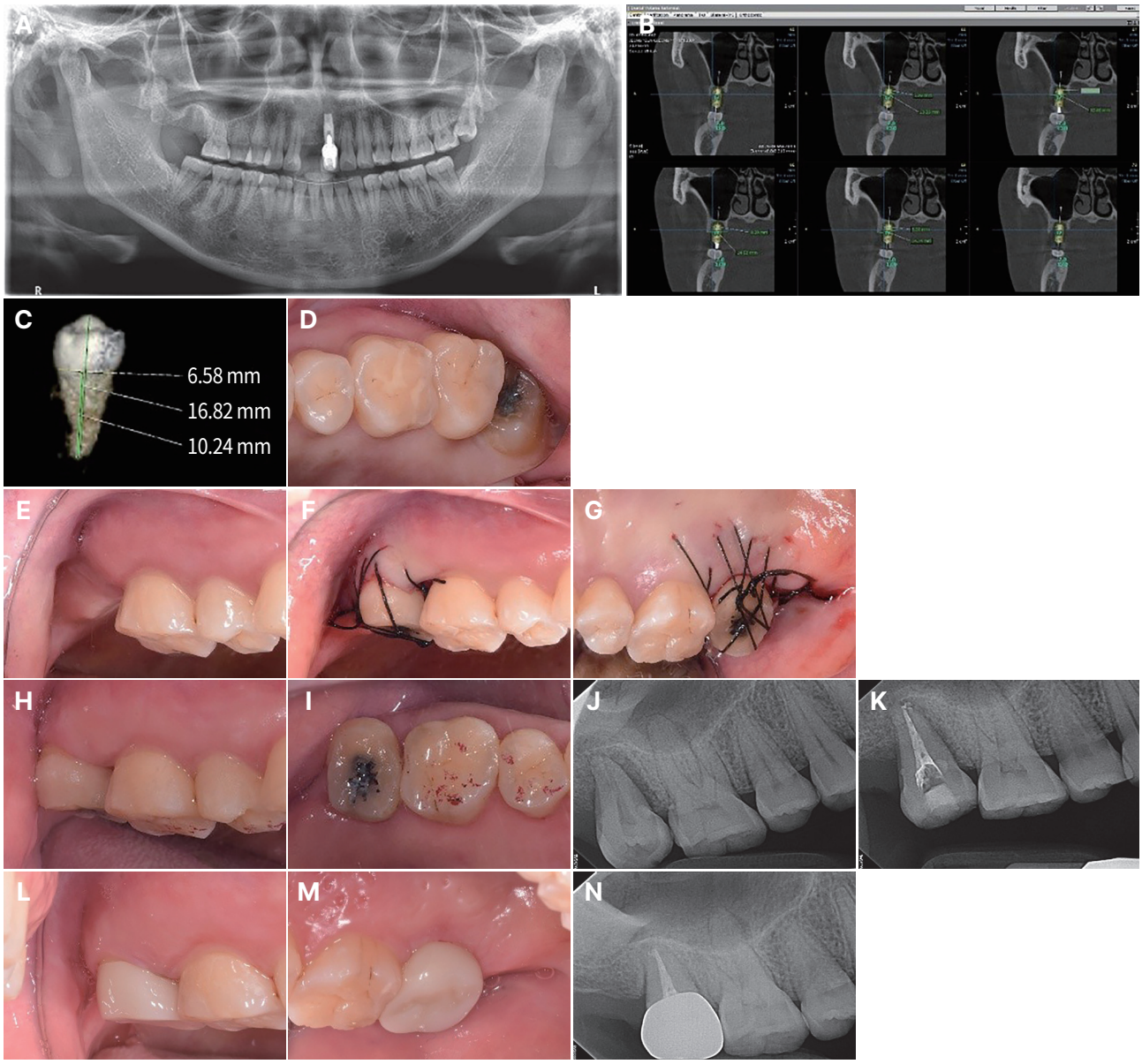

Fig. 1. A transplantation of a left maxillary third molar to right maxillary second molar site. (A) A panoramic view of a 39-year-old female, who was referred for the implant therapy of edentulous area. (B) CBCT image of right maxillary second molar site. (C) The 3D image of the left maxillary third molar from the DICOM data of the CBCT images. (D) Clinical occlusal view of the left maxillary third molar. (E) Preoperative state of recipient site. (F) Buccal view showed that the donor tooth was placed into prepared socket after suture. (G) Palatal view after suturing. (H) Clinical buccal view 2 weeks after surgery. (I) Occlusal view 2 weeks after surgery. (J) A periapical radiograph after 2 weeks. (K) A periapical radiograph after endodontic treatment. (L) Clinical buccal view after zirconia crown restoration. (M) Palatal view after crown restoration. (N) A periapical radiograph after transplantation 6 months later.

2대구치부의 자가치아이식을 시행하였다. 하악 좌측 대구치 부위에(Fig. 2E) 국소마취를 시행하였고 하악 좌측 제2대구치 부위가 발치된 후 약 5개월이 지나 골치유가 거의 완성되는 중이었으므로 판막을 형성한 후 골 삭제를 시행하여 수여부를 형성하였다. 치아 모형을 이용하여 적합성을 평가하면서 수여부를 조정하였다. 공여치아인 하악 좌측 제3대구치를 periotome을 이용하고 발치 겸자를 이용하여 조심스럽게 발치하였다. 제2대구치 부위의 협측골이 흡수되어 치조골 삭제 시 협측골이 얇고 변연 위치가 설측에 비해 낮아져 있었기 때문에 발치 후 협설측을 반대로 하여 수여부에 시적하고 적합성 확인 후 방사선 촬영하였다. 공여치아의 교합면을 삭제하

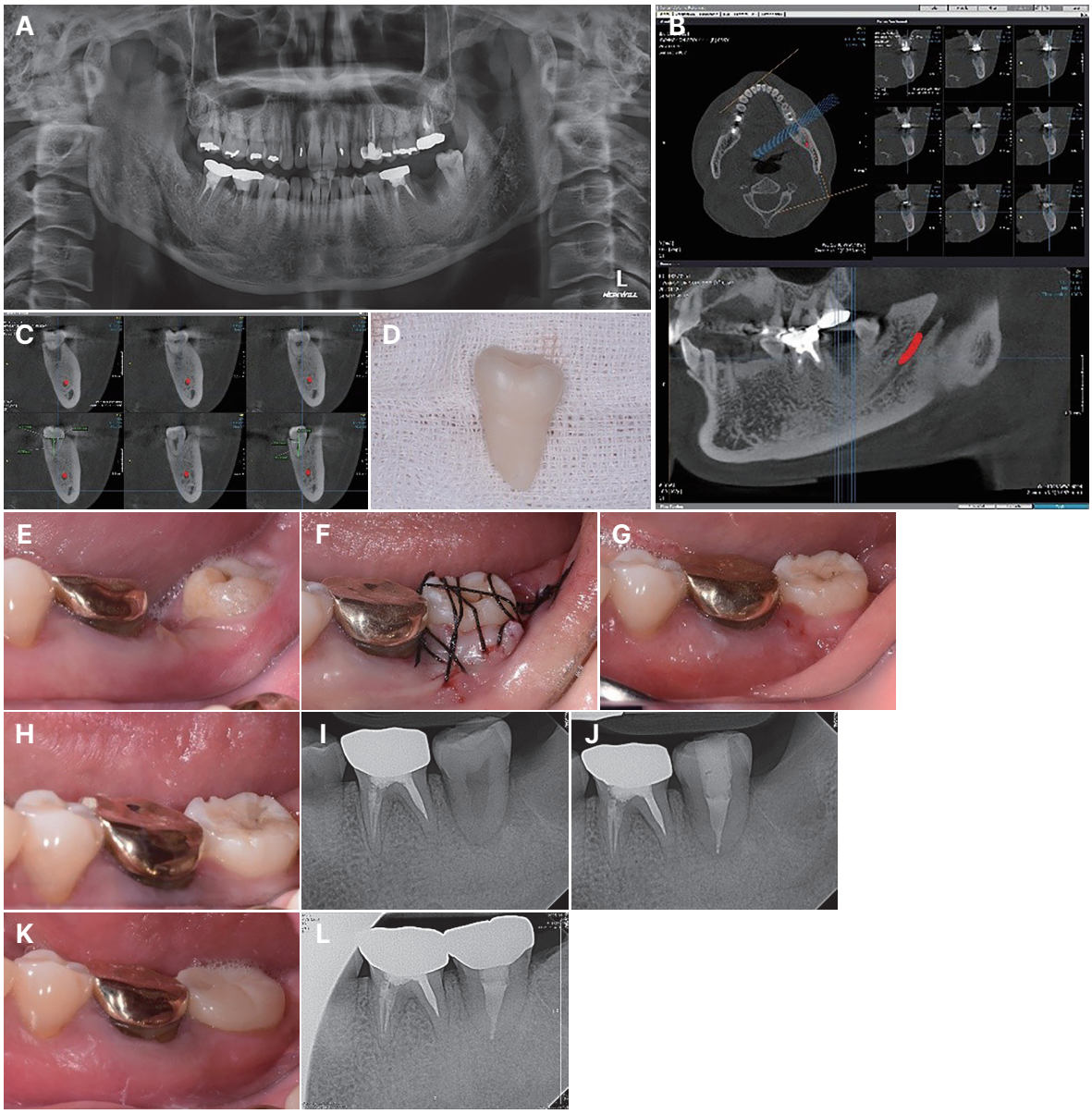

Fig. 2. A transplantation of a left mandibular third molar to left mandibular second molar site. (A) A panoramic view of a 40-year-old female, who was referred for the implant therapy of edentulous area. (B) CBCT image of left mandibular second molar site. (C) CBCT image of the left mandibular third molar. (D) Tooth model of donor tooth. (E) Preoperative state of recipient site. (F) Buccal view showed that the donor tooth was placed into prepared socket after suture. (G) Clinical buccal view 2 weeks after surgery. (H) Clinical buccal view after 4 weeks. (I) A periapical radiograph after 4 weeks. (J) A periapical radiograph after endodontic treatment. (K) Clinical view 1 year later. (L) A periapical radiograph 1 year later.

고 고정 봉합을 위해 협설 교두 부위에 indentation을 형성하였다. 그리고 봉합사(4-0 Mersilk)로 수여 부위의 판막을 봉합하고 봉합사로 치아를 고정하고 치주팩을 위치시켰다(Fig. 2F). 항생제(아목시실린, tid)를 3일간 구강 투여하도록 하였고 클로르헥시딘 린스하도록 지시하였다. 수술 2주 후 완전히 봉합을 제거하였고(Fig. 2G) 자가치아이식술 시행 4주 후에 근관 치료를 위해 보존과로 의뢰되었다(Fig. 2H, 2I). 술 후 1주, 1개월, 3개월, 6개월, 1년 follow-up 시행하였다. 술 후 3개월의 방사선 사진 평가 결과, 이식된 치아의 점진적인 치주 치유와 기능적 적응이 되었고 치근 흡수, 유착 또는 기타 합병증의 증거는 관찰되지 않았다(Fig. 2J). 자가치아이식술 후 4개월에 지르코니아 크라운 수복되었다. 수술 1년 후 임상적, 방사선학적으로 양호한 결과를 얻었다(Fig. 2K, 2L).

고찰

자가치아이식은 특히 적합한 공여치아가 있는 경우 비용 효율적이고 생물학적으로 유리한 임플란트의 대안이다. 자가치아이식의 성공률, 장점, 단점, 한계점에 대해 알고 술식에 대한 고려사항을 알고 시행을 해야 할 것이다.

자가치아이식의 성공률은 일반적으로 높으며, 증례 선택과 절차 수행에 따라 5 - 10년 후 생존율은 80%에서 95%에 이르는 것으로 나타났다.[12-15] Tsukiboshi 등은 자가치아이식의 장기간(2 - 26년) 결과 보고 중 2013년 두 번째 분석에서 129개의 치아를 대상으로 하여 평균 나이 30세, 10.2년의 평균 추적기간이었고 생존율은 94.6%, 성공률은 85.3%였다. 30세 이전에서 성공률(92%), 30세 이상에서 성공률(80%)로 낮아졌고 미성숙 치아에서는 95% 성공률을 보였다고 하였다.[2] Tan 등의 umbrella review에서 5, 10년 생존율이 95% 이상임을 보였다.[12] 환자의 나이, 치주 건강, 적절한 수술 후 관리와 같은 요인이 장기적인 성공에 크게 기여함을 알 수 있었다. 최근 영상 기술, 가이드를 이용한 수술, 치주재생술의 발전으로 결과가 더욱 개선되어 적절한 경우 자가치아이식이 임플란트의 대안이 될 수 있을 것이다.[16,17]

자가치아이식은 다른 치아 대체 방법에 비해 여러 가지 이점을 제공한다. 환자 자신의 치아를 활용하여 주변 조직과 자연스러운 통합을 이뤄 심미적 수복과 생물학적 해결방안을 제공한다.[18] 따라서 임플란트에서는 불가능한 고유 수용성 감각, 즉 이식된 치아가 교합력을 감지하는 능력을 유지할 수 있고 치주인대 기능을 유지하여 치조골을 보존하고 무치악 부위에서 볼 수 있는 치조제 흡수 위험을 줄여준다.[19] 생존 가능한 치주인대가 있어 치유가 빠르며, 수여부에 큰 골 결손이 있어도 차폐막이나 골이식재를 사용한 치조제 증강이 필요하지 않다. 또한 교정력을 적용하여 이동이 가능하다.[19] 또 다른 장점은 임플란트 치료를 위한 재료비가 들지 않아 임플란트에 비해 비용 효율성이 높다는 점이다. 이러한 장점에도 불구하고 가장 큰 문제 중 하나는 적합한 공여치아가 필요하다는 것이다. 모든 환자에게 이식에 적합한 치아를 이식할 수 있는 것은 아니다. 또한 시술의 성공 여부는 치주인대 보존과 적절한 치아 위치 선정 등 수술 기술에 따라 크게 달라진다. 골 유착이 예측 가능한 임플란트와 달리 자가이식 치아는 발치 또는 취급 과정에서 치주인대가 손상되면 치근 흡수 또는 유착의 위험이 있다. 또한 이 시술은 치유 시간이 더 오래 걸리며, 이식된 치아가 완전히 통합되어 기능하기까지 수개월이 소요된다.[20]

자가치아이식술에 적합한지 판단할 때 고려해야 할 몇 가지 제한점이 있다. 환자의 나이가 중요한 역할을 하는데, 일반적으로 젊은 환자는 재생 가능성이 높기 때문에 더 나은 결과를 경험하는 반면, 나이가 많은 환자는 치유가 지연되거나 치주인대 생존력이 손상될 수 있다.[2] 치근 형태는 또 다른 중요한 요인으로, 치근 구조가 복잡하거나 치근이 여러 개이거나 심한 굴곡이 있는 치아는 성공적인 이식이 더 어려울 수 있다. 환자 관련된 조건으로 자가치아이식의 성공을 위한 이상적인 공여치아를 선택해야 한다. 공여치아는 치주인대가 온전하고 이식에 도움이 되는 치근 형태를 가져야 하며 소구치와 제3대구치가 주로 사용된다.[13] 이번 증례에서는 conical shape의 치근 모양의 제3대구치가 사용되었다. 또한 환자의 연령을 고려할 수 있는데 나이가 생존율에는 영향을 받지만 임상적 성공률은 55세 이상의 연령군에서 더 낮았다.[12] Tsukiboshi 등은 공여치아가 완전히 발달했다면 30대 이하가 선호된다고 하였다.[11] 지속적인 치조골 발달이 있는 젊은 환자는 우수한 재생 잠재력으로 인해 성공률이 더 높은 경향이 있고 반면 성인 환자는 결과를 최적화하기 위해 골 증강이나 재생술과 같은 추가 고려 사항이 필요할 수도 있다.[2,12] 이번 증례에서는 39세와 40세의 비교적 젊은 환자였기 때문에 적용할 수 있었다.

술자의 숙련도와 경험은 시술 예후에 큰 영향을 미친다. 비외상성 발치, 정확한 수여부의 준비, 적절한 수술 후 관리에 대한 전문 지식을 갖추고 있어야 장기적인 성공을 보장할 수 있다.[2,11,20] 술 중 고려사항으로는 이식된 치아의 성공과 장기적 안정성을 보장하기 위해서는 적절한 골양과 연조직 적합이 중요하다.[12] 또한 공여치아 발치 시 치주인대를 보존하는 것은 외부 치근 흡수 또는 유착과 같은 합병증을 예방하는 데 필수적이다. 발치 시 조심스러운 luxation과 최소의 힘을 적용하는 것이 치주인대의 생활력에 필수적이다. 자가치아이식의 성공 여부를 결정하는 핵심 요소는 치주인대의 치유 반응이다. 치주인대가 생활력이 있으면 치근이 다시 부착되고 효과적으로 기능하여 자연 치아와 유사하게 기능할 수 있으나 치주인대가 손상된 경우 염증성 치근 흡수 또는 유착과 같은 합병증이 발생하면 예후가 나빠진다. 장기 연구에 따르면 발치 시 공여치아를 조심스럽게 다루고 수여부에 즉시 이식하는 것이 치주인대 생활력을 유지하는 데 매우 중요한 것으로 나타났다.[7,20] 공여치아를 비외상적으

로 다루고 수여부에 정확하게 적응시키면 자가이식의 전반적인 성공률이 향상된다. 부드러운 조작과 수여부에 즉시 위치시킨다면 치유가 개선되고 염증 반응이 줄어든다. 3D 프린팅 수술 가이드와 컴퓨터 지원 계획 등 최근 디지털 워크플로 통합의 발전으로 구치부 자가치아이식은 추가적인 어려움이 있지만, 시술의 정확성과 예측 가능성이 크게 향상되었다.[6,7,16] 이식된 치아를 적절히 고정하는 것은 최소한의 미세 움직임을 보장하고 치주인대 치유를 촉진하는 데 중요하다. 스플린팅이나 봉합과 같은 기술은 초기 치유 단계에서 필요한 안정화를 제공하여 이식의 실패 위험을 줄인다. 이번 증례에서는 골치유가 거의 완성된 부위에서 수여부의 형성시 치아모형을 이용하여 세심하게 골삭제하였고 수여부에 적합이 잘되도록 치아를 위치시켰고 봉합만으로 고정할 수 있었다.

수술 후 치유, 교합 기능, 잠재적 합병증을 평가하기 위해 정기적인 임상적 및 방사선학적 추적 관찰이 필요하다. 치유 단계에서 치근이 완전히 형성된 공여치아에 과도한 교합 하중이 가해지면 좋지 않은 결과를 초래할 수 있으므로 초기 단계에서 적절한 교합 조정을 시행하여 교합되지 않게 하며 환자에게 식이 조절을 지시하는 것이 필수적이다. 또한 근관치료 시기는 자가치아이식의 성공에 중요한 역할을 한다. 이상적으로는 개방된 근단을 가진 미성숙 치아가 치수 활력과 치주 치유를 향상시키기 위해 치근 발달을 계속하도록 해야 한다. 그러나 공여치아가 완전히 발달된 치근이거나 치수 괴사가 나타나는 경우 감염과 염증성 치근 흡수를 방지하기 위해 수술 후 2 - 4주 이내에 근관 치료를 수행해야 한다. 이번 증례에서는 2 - 4주에 근관치료를 시행하기에 적절하게 치아동요도가 거의 없었기 때문에 보존과로 의뢰하여 근관치료를 시행하였다.

결론

자가치아이식은 상실 부위에 대한 보철치료나 임플란트 치료 대신 대안을 찾는 환자에게 여전히 실행 가능하고 생물학적으로 통합적인 치료 술식이다. 이번 증례들은 성공적인 결과를 얻기 위해서는 세심한 환자 선정, 정밀한 수술방법, 체계적인 수술 후 관리가 중요하다는 점을 강조한다. 수술 방법과 디지털 치료 계획이 지속적으로 발전함에 따라 자가치아이식은 예측 가능하고 효과적인 치료법이며 장기적인 임상 결과와 치주인대 치유를 향상시키는 재생에 초점을 맞춘 향후 연구가 필요할 것이다.

ORCID

Ok-Su Kim https://orcid.org/0000-0001-8528-9314

References

1. Andreasen JO, Hjorting-Hansen E, Jolst O. A clinical and radiographic study of 76 autotransplanted third molars. Scand J Dent Res 1970;78:512-23.
2. Tsukiboshi M, Yamauchi N, Tsukiboshi Y. Long-term outcomes of autotransplantation of teeth: a case series. Dent Traumatol 2019;35:358-67.
3. Schwartz-Arad D, Levin L, Ashkenazi M. Treatment options of untreatable traumatized anterior maxillary teeth for future use of dental implantation. Implant Dent 2004;13:120-8.
4. Clark D, Levin L. In the dental implant era, why do we still bother saving teeth? Dent Traumatol 2019; 35:368-75.
5. Ashkenazi M, Shashua D, Kegen S, Nuni E, Duggal M, Shuster A. Computerized three-dimensional design for accurate orienting and dimensioning artificial dental socket for tooth autotransplantation. Quintessence Int 2018;49:663-71.
6. Abella Sans F, Garcia-Font M, Nagendrababu V, Dummer PMH, Durán-Sindreu F, Rosales A, Olivieri JG. Accuracy of CAD-CAM surgically guided tooth autotransplantation using guided templates and custom-designed osteotomes in human cadaver mandibles. J Endod 2023;49:1035-1043.
7. Tsukiboshi M. Autotransplantation of teeth: requirements for predictable success. Dent Traumatol 2002;18:157-80.
8. Machado LA, do Nascimento RR, Ferreira DM, Mattos CT, Vilella OV. Long-term prognosis of tooth autotransplantation: a systematic review and meta-analysis. Int J Oral Maxillofac Surg 2016;45: 610-7.
9. Park JH, Tai K, Hayashi D. Tooth autotransplantation as a treatment option: a review. J Clin Pediatr Dent 2010;35:129-35.
10. Dokova AF, Lee JY, Mason M, Moretti A, Reside G, Christensen J. Advancements in tooth autotransplantation. J Am Dent Assoc 2024;155:475-83.
11. Tsukiboshi M, Tsukiboshi C, Levin L. A step-by

step guide for autotransplantation of teeth. Dent Traumatol 2023;39 Suppl 1:70-80.
12. Tan BL, Tong HJ, Narashimhan S, Banihani A, Nazzal H, Duggal MS. Tooth autotransplantation: An umbrella review. Dent Traumatol 2023;39 Suppl 1:2-29.
13. Chung WC, Tu YK, Lin YH, Lu HK. Outcomes of autotransplanted teeth with complete root formation: a systematic review and meta-analysis. J Clin Periodontol 2014;41:412-23.
14. Andreasen JO, Paulsen HU, Yu Z, Ahlquist R, Bayer T, Schwartz O. A long-term study of 370 autotransplanted premolars. Parts I-IV. Eur J Orthod 1990;12:3-50.
15. Czochrowska EM, Stenvik A, Bjercke B, Zachrisson BU. Outcome of tooth transplantation: survival and success rates 17-41 years posttreatment. Am J Orthod Dentaofacial Orthop 2002;121:110-9.
16. Lee SJ, Jung IY, Lee CY, Choi SY, Kum KY. Clinical application of computer-aided rapid prototyping for tooth transplantation. Dent Traumatol 2001;17: 114-9.
17. Strbac GD, Schnappauf A, Giannis K, Bertl MH, Moritz A, Ulm C. Guided autotransplantation of teeth: A novel method using virtually planned 3-dimensional templates. J Endod 2016;42:1844-50.
18. Czochrowska EM, Stenvik A, Album B, Zachrisson BU. Autotransplantation of premolars to replace maxillary incisors: a comparison with natural incisors. Am J Orthod Dentofacial Orthop 2000;118: 592-600.
19. KoKai S, Kanno Z, Koike S, Uesugi S, Takahashi Y, Ono T, Soma K. Retrospective study of 100 autotransplanted teeth with complete root formation and subsequent orthodontic treatment. Am J Orthod Dentofacial Orthop 2015;148:982-9.
20. Plotino G, Albella Sans F, Duggal MS, Grande NM, Krastl G, Nagendraubabu V, Gambarini G. Present status and future directions: Surgical extrusion, intentional replantation and tooth autotransplantation. Int Endod J 2022;55 Suppl 3:827-42.

치근 완성된 제3대구치의 자가치아이식 증례 보고

김옥수* 교수

전남대학교 치의학전문대학원 치주과학교실, 치의학연구소, 경조직바이오인터페이스연구센터

자가치아이식은 생물학적 적합성과 치조골 보존 효과로 인해 치과 임플란트의 대안으로 고려될 수 있다. 이번 증례 보고에서는 두 명의 환자에서 시행된 치근 완성된 제3대구치의 자가치아이식의 과정과 술식을 제시하고 자가치아이식의 장점, 한계점 및 성공적인 이식을 위한 주요 고려 사항에 대해 논의하고자 한다. 첫 번째 증례에서 39세 여성이 상악 우측 제2대구치가 파절로 인해 발치 되어 임플란트 치료가 의뢰되었으며, 처음에는 임플란트가 고려되었으나, 환자의 나이를 고려하고 반대편 상악 제3대구치가 근심경사되어 있고 치아우식증이 있어 발치되어야 하였으므로 자가치아이식이 선택되었다. 두 번째 증례에서 40세 여성은 좌측 하악 제2대구치의 근단병소로 인해 발치되어 있었고 임플란트 식립을 위해 의뢰되었다. 동측 하악 제3대구치를 이용하여 자가치아이식을 시행하였다. 적절한 공여치아의 선택, 술전 콘빔컴퓨터단층 촬영 및 모형 제작, 조심스러운 발치, 적절한 수여부의 골 삭제 및 봉합사를 이용한 치아 고정, 근관 치료의 과정을 단계별로 신중히 시행하여 두 증례 모두에서 성공적인 치유 과정과 기능적 적응을 보였다.

(구강회복응용과학지 2025;41(3):248-55)

주요어: 자가치아이식; 콘빔컴퓨터단층촬영; 치주인대; 치근 완성

*교신저자: 김옥수
(61183)광주광역시 북구 용봉로 33 전남대학교 치의학전문대학원 치주과학교실
Tel: 062-530-5648 | Fax: 062-530-5649 | E-mail: periodrk@chonnam.ac.kr
접수일: 2025년 6월 9일 | 수정일: 2025년 7월 9일 | 채택일: 2025년 7월 28일