https://doi.org/10.14368/jdras.2025.41.4.314
ISSN 2384-4353 eISSN 2384-4272

Case Report

Maxillary distal-extension removable partial denture with implant-supported surveyed prostheses: a 10-year follow-up case report

Jae-Yun Kim[1], Se-Yeon Kim[1], Jung-Jin Lee[1], Yeon-Hee Park[1], Kyoung-A Kim[2], Jae-Min Seo[1]*
[1]*Department of Prosthodontics, School of Dentistry, Jeonbuk National University, Jeonju, Republic of Korea*
[2]*Department of Dentistry, Daejeon Konyang Medical Center, Konyang University, School of Medicine, Daejeon, Republic of Korea*

In patients with partial edentulism, implant-assisted removable partial dentures (IARPD) are a treatment method that involves strategically placing a small number of implants to secure the retention and support of the denture. This case involves a patient with loss of maxillary posterior teeth and only a few remaining anterior teeth, which exhibited moderate to severe tooth wear. Three implants were placed in the edentulous anterior maxillary region. In the maxilla, fixed prostheses were fabricated for implants and remaining natural teeth, and bilateral distal-extension removable partial denture was fabricated, with a minimal increase in vertical dimension. The remaining mandibular teeth were restored with fixed prostheses. Over a 10-year follow-up period, the clinical behavior of implant and natural tooth abutments was compared. This case report presents the 10-year follow-up outcomes of a distal-extension partial denture utilizing both anterior implants and natural teeth as abutments. Based on these findings, clinical considerations for improving the long-term prognosis of implant-crown-retained partial dentures (ICRPD) are discussed. **(J Dent Rehabil Appl Sci 2025;41(4):314-22)**

Key words: implant-assisted removable partial denture; implant surveyed prostheses; Kennedy class I; anterior implant

서론

가철성 국소의치는 부분 무치악 환자의 기능 회복을 위한 전통적인 치료법이지만, 특히 후방연장 국소의치(Kennedy Class I, II)의 경우 잔존 치조골 흡수, 지대치의 치아우식, 심리적 거부감, 의치의 유지 및 안정 저하에 따른 저작효율 감소 등의 한계를 갖는다.[1] 이에 반해 임플란트 고정성 보철 치료는 상실치를 효과적으로 대체할 수 있으나, 잔존 치조골의 흡수, 경제적 부담, 해부학적 한계 등의 이유로 적용이 어려운 경우가 있다.[2]

두 치료 방법의 문제점을 개선하기 위해 임플란트와 국소의치를 결합한 임플란트 보조 국소의치(Implant-assisted RPD, IARPD)가 대안으로 제안되었다. IARPD는 임플란트에 장착하는 상부 보철물의 형태에 따라 서베이드 보철물을 장착하는 Implant-Crown-Retained RPD (ICRPD) 형태와 로케이터, 마그넷 등의 어태치먼트를 장착하는 피개의치 형태로 구분할 수 있다.[3] 세계적으로는 임플란트를 구치부에 식립하여 Kennedy Class I, II를 Class III로 전환하는 피개의치 형태의 IARPD에 대한 연구가 주로 이루어졌으나, 한국에서는 보험제도와 결합되어 임플란트 서베이드 크라운을 이용하는 ICRPD의 제작이 활발하다.[4]

그러나 최근까지도 전치부 임플란트를 활용한 ICRPD의 장기적 임상 경과를 분석한 연구는 제한적이다. 다만,

*Correspondence to: Jae-Min Seo
Professor, Department of Prosthodontics, School of Dentistry and Institute of Oral Bio-Science, Chonbuk National University, 567, Baekje-daero, Deokjin-gu, Jeonju, 54896, Republic of Korea
Tel: +82-63-250-2696, Fax: +82-63-250-2218, E-mail: jmseo@jbnu.ac.kr
Received: July 28, 2025/Last Revision: August 29, 2025/Accepted: September 2, 2025

Copyright© 2025 The Korean Academy of Stomatognathic Function and Occlusion.
It is identical to Creative Commons Non-Commercial License.

Yoo 등[5]은 ICRPD가 피개의치 형태의 IARPD보다 우수한 기능적, 심미적 향상을 나타낼 수 있다고 하였다. 특히 전치부에 임플란트 서베이드 크라운을 적용하는 경우, 국소의치를 착용하지 않은 상태에서도 구순 지지가 유지되기 때문에 심미성 측면에서 환자들의 만족도가 높다고 보고하였다. 본 증례에서는 상악 전치부 임플란트 서베이드 고정성 보철물과 자연치 서베이드 보철물을 이용한 양측성 후방연장 ICRPD의 10년 장기 경과관찰을 통해 임플란트와 자연치 지대치의 임상적 예후 차이를 살펴보고 ICRPD의 장기적 성공을 위한 임상적 고려사항을 제시하고자 한다.

증례보고

61세 남자 환자로 본원 구강악안면외과에서 #11, 12 발치 후 상악 국소의치 재제작을 위해 본과에 의뢰되었다. 환자는 20년 간 Kennedy Class I 상악 국소의치를 사용해왔으며 초진 임상검사 결과 상악 우측의 모든 치아 및 #25, 26, 27 치아가 결손되었고 #23, 24는 서베이드 금속도재관으로 수복되어 있었다. 하악에서는 전치부 및 #34, 35의 중등도 이상의 마모가 관찰되었다. 또한 파노라마 방사선 사진에서 전반적으로 중등도의 치주염, 상악 양측 구치부 무치악 부위에 심한 치조골 흡수, #36 치근우식 소견을 보였으며, 진단모형 분석 및 수직교합고경 평가를 통해 수직고경은 소실되지 않았으나, 상악 가철성 국소의치의 보철 수복공간이 부족함을 확인하였다 (Fig. 1, 2).

상악은 골이식술을 동반한 광범위한 임플란트 수술에 대한 환자의 경제적, 심리적 부담과 전치부 심미성에 대한 요구, 상악 양측 구치부의 심한 치조골 소실을 고려하여 상악동의 간섭이 없는 #11, 13, 14 위치에 임플란트를 식립하고 #11 - 14 임플란트 서베이드 고정성 보철물, #21 - 24 자연치 서베이드 보철물을 지대치로 하는 후방연장 국소의치를 제작하기로 하였다. 하악에서는 #36 발치와 함께 마모된 치아의 보호 및 수복, 불량 보철물의 교체, 보철물 수복공간의 확보를 위해 전악 고정성 보철수복을 계획하였다.

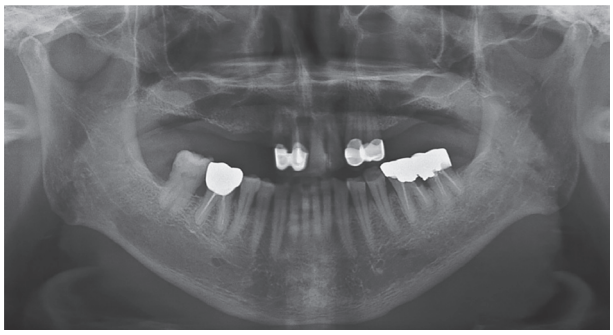

Fig. 2. Initial panoramic radiograph.

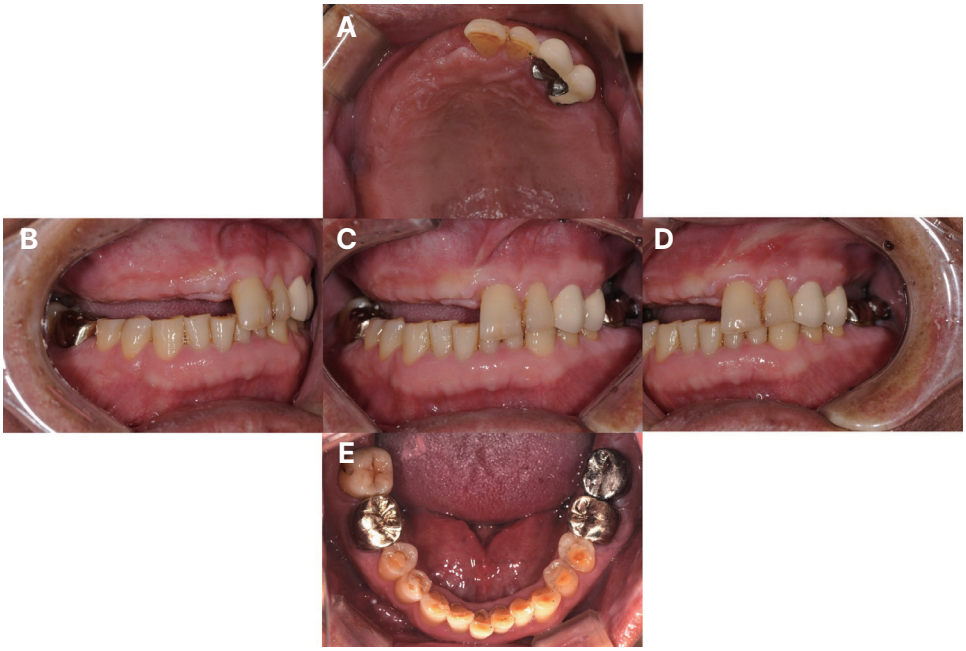

Fig. 1. Intraoral examination before treatment. (A) Maxillary occlusal view, (B) Right lateral view, (C) Frontal view, (D) Left lateral view, (E) Mandibular occlusal view.

치료에 앞서 교합기에 장착된 진단모형에서 보철물 수복공간을 고려하여 상악 전치부 절단면 기준 3 mm의 수직고경을 거상하고, 하악 전치의 평균적인 치관길이 및 Broadrick occlusal plane analyzer를 이용하여 전악 진단납형을 형성하였다. 하악의 전방운동 시 균일한 전치유도와 구치 이개를, 측방운동 시 좌측은 #23 자연치의 견고함을 고려하여 #23 자연치를 이용한 견치유도교합을 계획하였다. 우측은 #11, 13, 14 세 개의 임플란트가 서베이드 브릿지로 연결고정되어 충분히 견고하지만 측방력에 취약한 임플란트의 특성을 고려하여 다수의 임플란트에 응력이 효과적으로 분산되도록 #13, 14 임플란트를 이용한 군기능교합을 계획하였다.

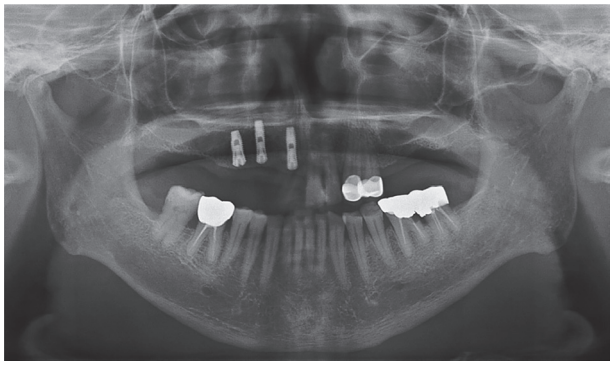

Fig. 3. Panoramic radiograph of post-operation of #11, 13, 14 implant installation.

#11, 13, 14 위치에 임플란트(#11, 13 : 4.0 × 12 mm, #14 : 4.5 × 10 mm; Superline, Dentium, Seoul, Korea)를 식립하고 자가골과 합성골(Bio-Oss, Geistlich, Princeton, USA)과 흡수성 차폐막(Remaix, Matricel, Herzogenrath, Germany)을 이용하여 순측과 교합면에 골유도재생술을 시행하였다. 후방연장 국소의치의 기능운동 시 클라스프에 의해 발생하는 측방력에 대응하도록 가능한 긴 임플란트를 식립하였으며, 후방연장 부위의 길이를 줄이기 위해 상악동을 침범하지 않는 범위 내에서 가능한 한 후방에 임플란트를 식립하였다(Fig. 3).

임플란트 식립 5개월 후 2차 수술을 시행하였고, 그 후 1개월의 치유기간을 거쳐 상하악 잔존 지대치를 삭제하고 진단납형을 토대로 제작한 1차 임시 보철물을 구내에 장착하였다. 3개월 후 더욱 정교한 교합을 부여하고 심미적인 치은을 형성하기 위해 2차 임시 보철물을 제작하였으며, 2개월 간 악관절 및 교합의 안정성, 심미성 등을 확인한 후 최종 보철물을 제작하였다.

상악의 #11 - 14 임플란트 및 #21 - 24 자연치 고정성 보철물과 하악의 6전치는 심미성을 고려하여 도재-전장 지르코니아 보철물로, 하악의 양측 구치부는 단일 구조 지르코니아 보철물로 제작하였다(Fig. 4). 상악 고정성 서베이드 보철물은 후방연장 ICRPD 제작을 위해 #13, 23에 설면 레스트 시트를, #14, 24에 근심 레스트 시트를 형성하였고, 후방연장 국소의치에 의해 과도한 측방력이

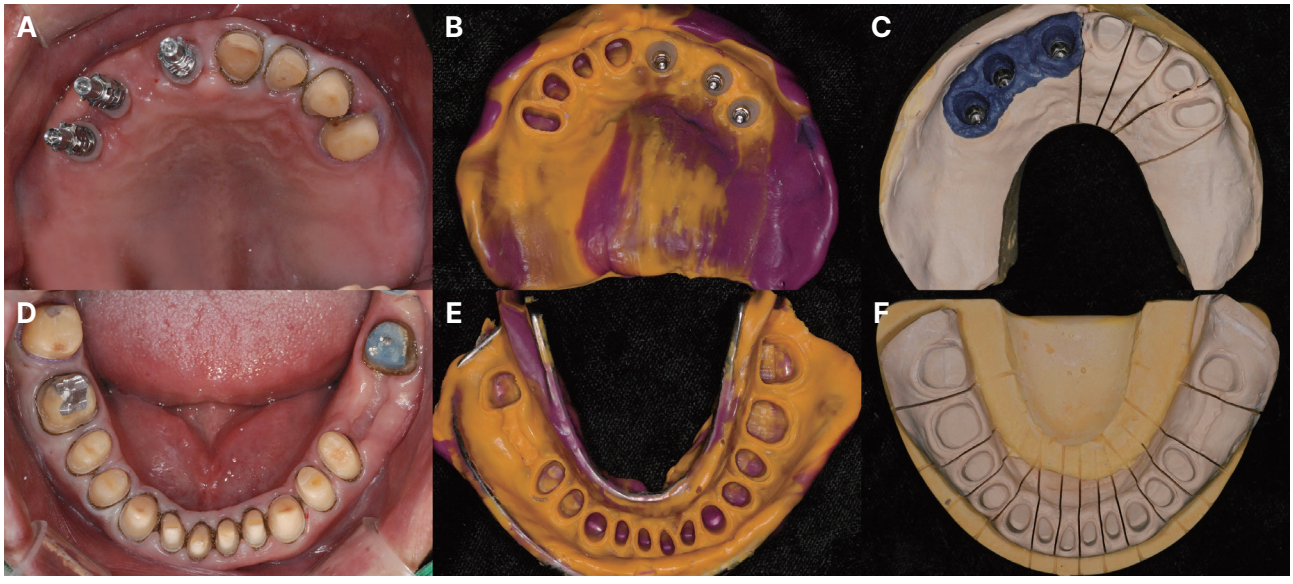

Fig. 4. Final impression and master cast. (A, D) occlusal view of maxillary and mandibular abutment teeth, (B, E) Final impression of maxilla and mandible, (C, F) master cast of maxilla and mandible.

가해지지 않도록 최소한의 언더컷(0.01 inch)을 부여하였다(Fig. 5).

상, 하악의 고정성 보철물을 레진 시멘트(RelyX Ultimate, 3M ESPE, St. Paul, USA)로 합착하고, 상악 후방 연장 국소의치를 통상적인 방법으로 제작하였다. 이 때, 임플란트와 자연치 지대치에 가해지는 응력을 최소화하고, 넓은 조직 지지를 확보하여 잔존치조제로의 응력을 효과적으로 분산시키기에 유리한 구개판형 주연결장치를 선택하였고, 직접유지장치는 0.01 inch 이하의 최소한의 언더컷을 이용하여 #14, 24 위치에 I 바 클래스프를 설계하였다(Fig. 6).

최종 보철물 수복 완료 후 최초 3년 간 3개월에서 6개

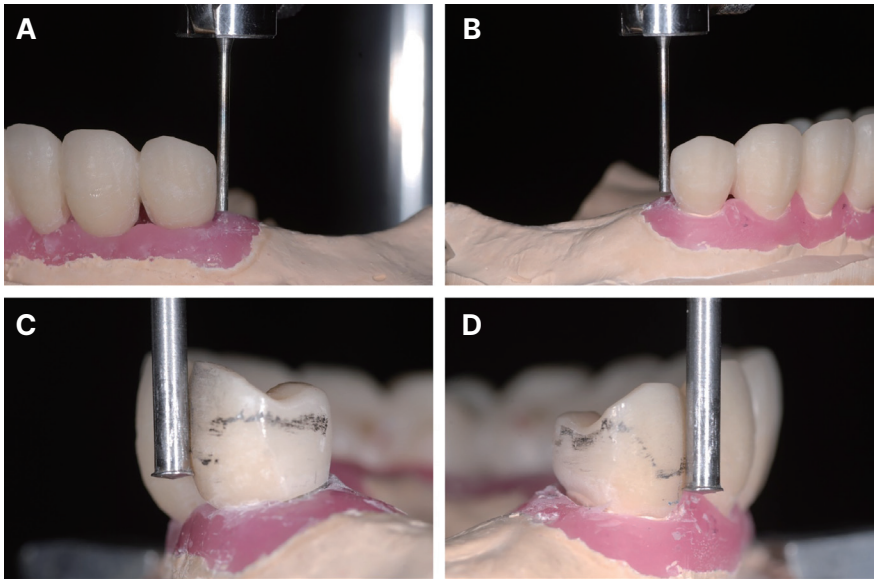

Fig. 5. Surveying before glazing. (A, B) Checking the guide plane, (C, D) Checking the minimal undercut for I-bar clasp.

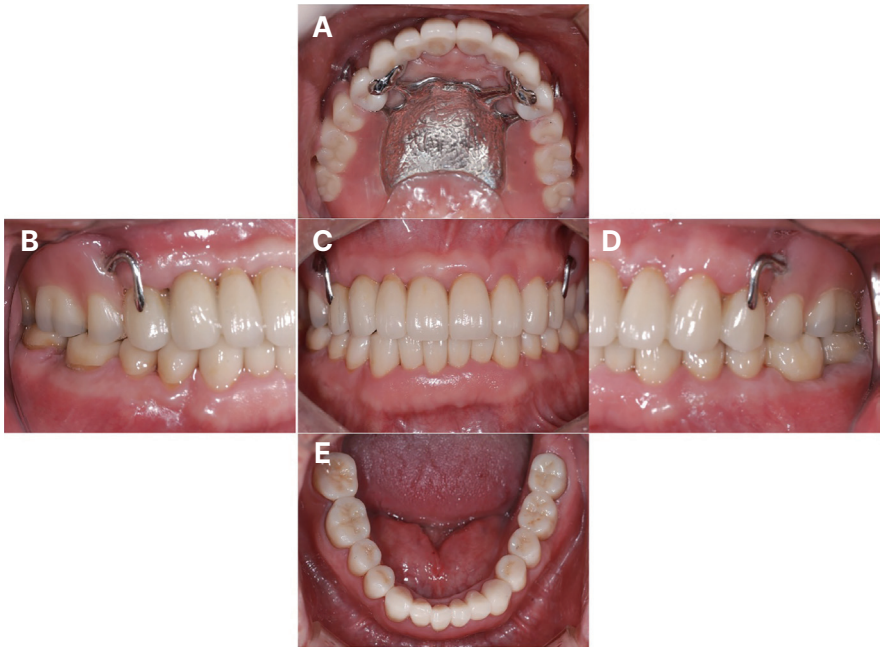

Fig. 6. Definitive prosthesis (intraoral view). (A) Maxillary occlusal view, (B) Right lateral view, (C) Frontal view, (D) Left lateral view, (E) Mandibular occlusal view.

월마다 경과관찰을 시행하였고 이후에는 1년마다 경과관찰을 시행하였다. 경과관찰 시에는 교합의 변화, 의치상 하부 치조제의 형태 변화, 자연지대치 및 임플란트 구조물의 이상 유무 등을 검사하고 방사선학적 평가를 시행하였다.

의치 장착 2주 후, 하악의 지르코니아 고정성 보철물에 의한 상악 국소의치의 인공치 마모가 관찰되었다. 구치부 인공치의 교합면에 아말감 수복을 시행하였으나 마모가 지속되고 아말감이 일부 탈락하여 의치 장착 1년 4개월 후 인공치의 교합면을 지르코니아로 피개하였다. 이후 10년 간의 경과 관찰에서 안정적인 교합 접촉이 확인되었으며, 추가적인 인공치 교합면 마모는 발생하지 않았다(Fig. 7).

의치 장착 3년 3개월 경과 후 #24의 원심면에서 치은부종과 7 mm 깊이의 치주낭이 관찰되어 치은연하 소파술을 시행하였고, 6년 1개월 경과 후 #22 고정성 보철물의 상부 도재가 일부 파절(chipping)되어 표면을 연마처리하였다. 7년 9개월 경과 시점에 #24의 원심면에 보철물 하방으로 치근우식이 발생하여 근관치료 및 광중합형 글래스아이오노머(GC Fuji II LC, GC America Inc, Alsip, USA)로 수복을 시행하였다. 의치 장착 9년 경과 후 #24의 치근이 파절되어 해당 치아를 발거하였고, 기존의 상악 국소의치에 인공치아 및 가공선 클라스프를 추가하여 수리하였다(Fig. 8).

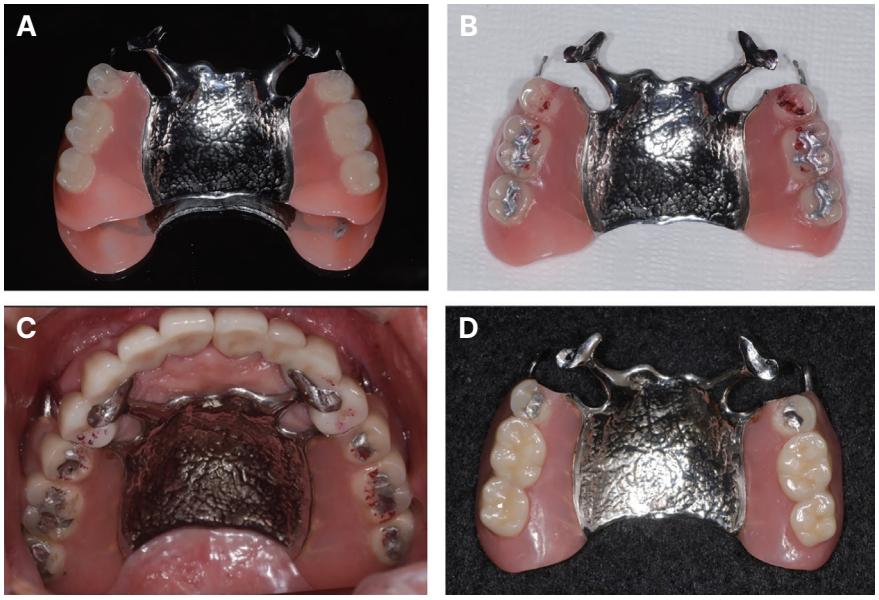

Fig. 7. Occlusal wear of artificial teeth on ICRPD. (A) Final RPD delivery, (B) Replacement with amalgam of artificial teeth (2 weeks after delivery), (C) Fracture of amalgam restoration (8 months after restoration), (D) Replacement with zirconia prostheses on #16, 17, 26, 27 (15 months after delivery).

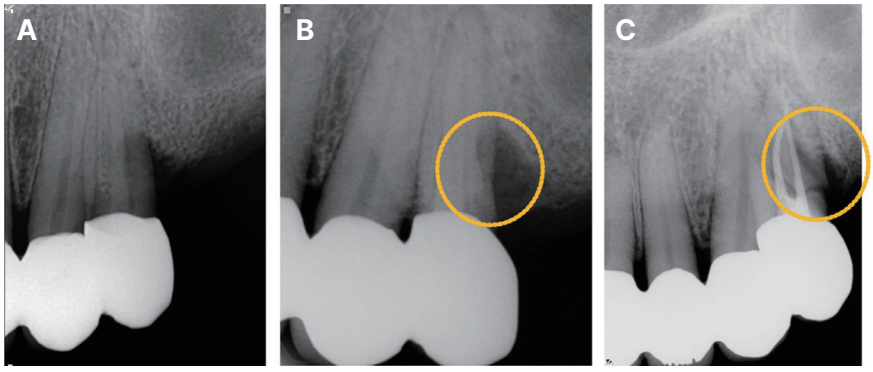

Fig. 8. Post-treatment periapical standard view of #24 abutment tooth. (A) Probing depth 7 mm – 3 years 3 months, (B) distal root caries-7 years 9 months, (C) Root fracture – 9 years.

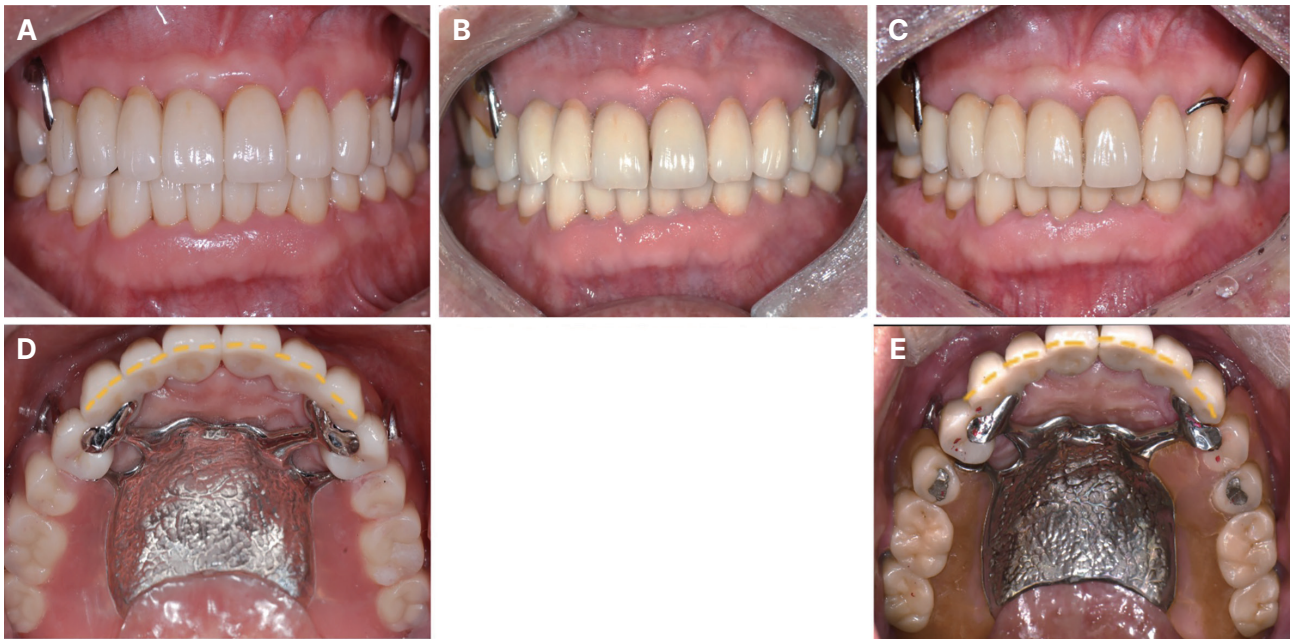

Fig. 9. Buccally shifted incisal line. (A) Delivery day, (B) #21 mesial porcelain veneer chipping (8 years after delivery), (C) Diastema with #21 mesial chipping (10 years after delivery), (D) Occlusal view of delivery day, (E) Occlusal view with buccally shifted incisal line of #21, 22, 23 compared to occlusal view of delivery day (10 years after delivery).

더불어 8년 경과 관찰에서 #21 근심측 인접면부 상부 도재의 일부 파절(chipping) 및 정중이개, 상악 자연치아 절단연의 협측 변위가 관찰되었다(Fig. 9). 당시에는 이로 인한 레스트 및 클라스프의 적합도 저하는 아직 나타나지 않았으나, 10년 4개월 경과 관찰에서 상악 국소의치의 #23에 대한 가공선이 탈락되어 새로운 가공선으로 교체하여 수리하였다.

하악에서는 최종 수복 완료 후, 7년 2개월에 #35 - 37 3-unit 지르코니아 고정성 보철물이 탈락하였고, 9년 2개월에 #33 지르코니아관이 탈락하여 레진시멘트(Rely X Ultimate, 3M ESPE)로 재합착하였다. 그 외에는 임상적, 방사선학적 특이사항이 발견되지 않았으며 현재까지 안정적인 상태를 유지하고 있다(Fig. 10).

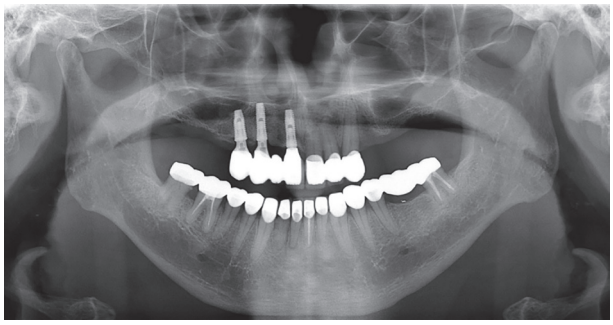

Fig. 10. Post-treatment panoramic radiograph 10 years after delivery.

고찰

본 증례는 상악 전치부 임플란트 서베이드 보철물과 자연치 서베이드 보철물을 지대치로 하는 후방연장 국소의치의 10년 간 장기 경과관찰 결과를 보여준다. 특히 상악 좌측의 자연지대치와 우측의 임플란트 지대치가 대칭적으로 위치함으로써 자연치와 임플란트의 임상적 예후를 비교할 수 있었는데, 10년 간 발생한 합병증을 고려했을 때 두 구조의 임상적 예후 차이가 뚜렷했다.

임플란트와 자연치는 근본적으로 다른 지지 체계를 가지며, 자연치는 치주인대를 통해 탄력적으로 지지되는 반면, 임플란트는 치주인대 없이 골과 직접 접촉한다. 이로 인해 임플란트는 저작 시 치조정 부위에 인접한 골 계면에 강한 힘이 전달된다. 또한 같은 크기와 방향의 측방력이 임플란트와 치아에 가해질 때, 임플란트 시스템은 주위 구조물로 분산되지 않는 상당한 힘을 담당하게 된다.[6] 이러한 생체역학적 차이는 국소의치의 응력 분산에 중요한 영향을 미친다.

Yoo 등[4]의 연구에 따르면, 임플란트 서베이드 고정성 보철물을 활용하는 국소의치에서 임플란트는 자연치에 비해 인접골 소실량이 더 높을 수 있으나, 생존율은 오히려 더 높았다. 이는 임플란트가 치주인대의 개입 없이 골에 직접 접촉하여 더 많은 응력을 전달하면서도, 심각한 골소실이 발생하기 전까지는 동요를 보이지 않기 때문으로 해석된다.

본 증례에서도 10년간 우측 임플란트 보철물에서 특별한 합병증이 발생하지 않은 반면, 국소의치의 주지대치인 좌측 최후방 자연치 지대치(#24)에서는 치주낭 깊이 증가, 치근 우식, 치근 파절 등 다양한 합병증이 발생하여 결국 9년 후 발치에 이르렀다. 이러한 결과는 가철성 국소의치에 사용되는 지대치로 임플란트가 자연치보다 더 예측 가능한 장기적 예후를 제공할 수 있음을 시사할 수 있다.

본 증례에서 관찰된 또 다른 중요한 현상은 자연치의 협측 방향 이동과 정중이개 및 상부 도재의 파절이다. 자연치는 mesial drift 등에 의한 전방 이동이 발생할 수 있으며,[7] 이는 의치의 적합도와 응력 분산에 영향을 미친다. 본 증례에서 자연지대치의 이동은 8년 경과 시점부터 관찰되었다. 10년 경과 후의 교합면을 살펴보면, #21, 22, 23의 절단연이 미세하게 순측으로 이동되었으며 이에 따른 정중이개가 발생하였음을 알 수 있다. Picton[7]에 의하면 견치는 악궁의 각(the angle of the arch) 부위에 위치하기 때문에 근심측 경사이동(mesial tilting)의 연장선 상에서 순측 경사이동이 발생할 수 있다. 본 증례에서는 자연치 지대치가 서베이드 브릿지 보철물로 연결되어 있으며, 우측의 임플란트가 이동되지 않는 환경에서 저작력에 의한 생리적 이동이 순측 경사로 나타난 것이라 추측된다. 이러한 자연치의 변위는 국소의치의 삽입철거 과정에서 지속적으로 가해지는 응력과 관련이 있을 수 있으며, 결과적으로 의치의 적합도 저하와 임플란트로의 추가적인 응력 집중을 초래할 수 있다. 이는 장기적으로 임플란트 서베이드 고정성 보철물을 활용하는 국소의치 치료에서 정기적인 검진과 필요에 따른 의치 수리 또는 재제작의 중요성을 시사한다.

본 증례에서 하악 지르코니아 고정성 보철물과 대합되는 상악 국소의치 인공치의 현저한 마모가 관찰되었다. 인공치의 교합면 아말감 수복으로 이를 해결하려 하였으나, 아말감의 탈락과 지속적인 인공치 마모가 발생하였다. Ghazal 등[8]은 레진 인공치와 세라믹 인공치의 two-body wear 실험에서 수직고경을 유지하고 마모 저항성을 증가시키기 위해 대합치가 자연치이거나 세라믹 교합면을 갖는 경우 세라믹 인공치를 적용할 것을 권고하였다. 이에 상악 국소의치를 pick-up 인상 채득하고, 인공치의 교합면을 삭제한 후 유지구를 형성하고 지르코니아 교합면을 제작하여 레진시멘트(RelyX Ultimate, 3M ESPE)로 합착하는 방식으로 인공치의 교합면을 지르코니아로 교체하였다. 인공치 교합면 교체 이후에는 교합면 마모가 더 이상 관찰되지 않았다. 이는 지르코니아 대합치에 의한 인공치 마모 문제의 해결에 있어, 아말감과 같은 전통적인 재료보다 지르코니아처럼 동일한 기계적 물성을 갖는 재료로 교합면을 교체하는 것이 더 효과적임을 보여준다. 특히 인공치를 완전히 피개하는 형태의 지르코니아 수복을 통해 장기적 안정성을 확보할 수 있었다.

본 증례의 10년 경과관찰 결과를 바탕으로 임플란트 서베이드 고정성 보철물을 활용한 국소의치의 성공적인 장기적 예후를 위한 임상적 고려사항을 다음과 같이 제시할 수 있다. 임플란트 식립 시에는 후방연장 국소의치의 구조적 대칭성을 확보하고, 의치의 후방연장 길이를 최소화할 수 있는 위치를 전략적으로 선정하고, 의치의 기능 시 발생할 수 있는 측방력에 저항할 수 있도록 가능한 한 긴 임플란트를 식립하며 인접한 임플란트를 스플린팅해야 한다. 또한 국소의치 설계 시 임플란트 서베이드 보철물에 최소한의 언더컷을 부여하고 응력 분산에 유리하도록 넓은 조직 지지를 확보하는 것이 권장되며 임플란트와 지대치에 최소한의 유지력을 부여하는 디자인을 채택해야 한다. 가철성 국소의치의 인공치가 지르코니아 대합치에 교합되는 경우, 인공치 교합면을 지르코니아로 교체함으로써 인공치의 마모를 방지하는 것을 고려할 수 있다. 또한 임플란트와 자연치의 생역학적 차이에 따른 응력 분포의 변화 등이 나타날 수 있으므로 정기적인 검진과 적극적인 유지관리 치료가 반드시 이루어져야 한다.

결론

본 증례에서는 상악 전치부 임플란트 서베이드 보철물과 자연치 서베이드 보철물을 지대치로 하는 후방연장 국소의치의 10년 경과관찰 결과, 임플란트와 임플란트 보조 가철성 국소의치는 장기적으로 안정적인 예후를 보여주었다. 임플란트 서베이드 보철물을 활용한 국소의치의 성공적인 치료를 위해서는 전략적인 임플란트 식립 위

치 선정과 상부보철 설계, 의치의 적절한 디자인, 그리고 정기적인 검진과 유지관리가 필수적이다. 특히 지르코니아 대합치에 의한 인공치 마모 문제 해결을 위해서는 인공치의 지르코니아 피개가 효과적이다. 임플란트 서베이드 보철물을 활용한 국소의치는 적절한 설계와 관리가 이루어진다면 후방연장 부분 무치악 환자에게 예측 가능한 장기적 성공을 제공할 수 있는 효과적인 치료방법으로 제시될 수 있다.

ORCID

Jae-Yun Kim https://orcid.org/0009-0008-3195-2502
Se-Yeon Kim https://orcid.org/0009-0004-2991-6298
Jung-Jin Lee https://orcid.org/0000-0002-7381-5230
Yeon-Hee Park https://orcid.org/0000-0002-9183-9244
Kyoung-A Kim https://orcid.org/0000-0002-2923-5351
Jae-Min Seo https://orcid.org/0000-0001-5095-4046

References

1. Bandiaky ON, Lokossou DL, Soueidan A, Le Bars P, Gueye M, Mbodj EB, Le Guéhennec L. Implant-supported removable partial dentures compared to conventional dentures: A systematic review and meta-analysis of quality of life, patient satisfaction, and biomechanical complications. Clin Exp Dent Res 2022;8:294-312.
2. Verri FR, Pellizzer EP, Rocha EP, Pereira JA. Influence of length and diameter of implants associated with distal extension removable partial dentures. Implant Dent 2007;16:270-80.
3. Kim SY, Cho YE, Hong SJ, Huh JB, Pyo SW, Yi Y, Yoo SY. Clinical performance of implant-assisted removable partial dentures using implant surveyed crowns: a systematic review and meta-analysis. J Adv Prosthodont 2024;16:255-66.
4. Yoo SY, Kim SK, Heo SJ, Koak JY, Jeon HR. Clinical Performance of Implant Crown Retained Removable Partial Dentures for Mandibular Edentulism - A Retrospective Study. J Clin Med 2021;10:2170.
5. Yoo SY, Kim SK, Heo SJ, Koak JY, Jeon HR. New Rehabilitation Concept for Maxillary Edentulism: A Clinical Retrospective Study of Implant Crown Retained Removable Partial Dentures. J Clin Med 2021;10:1773.
6. Misch CE, Suzuki JB, Misch-Dietsh FM, Bidez MW. A positive correlation between occlusal trauma and peri-implant bone loss: literature support. Implant Dent 2005;14:108-16.
7. Picton DC. Tilting movements of teeth during biting. Arch Oral Biol 1962;7:151-9.
8. Ghazal M, Yang B, Ludwig K, Kern M. Two-body wear of resin and ceramic denture teeth in comparison to human enamel. Dent Mater 2008;24:502-7.

임플란트 지지 서베이드 보철물을 이용한 상악 후방연장 국소의치의 10년 경과관찰 증례

김재윤[1] 전공의, **김세연**[1] 전공의, **이정진**[1] 부교수, **박연희**[1] 조교수, **김경아**[2] 부교수, **서재민**[1]* 교수

[1]전북대학교 치의학전문대학원 치과보철학교실

[2]건양대학교 의과대학 치과학교실

부분무치악 환자에서 임플란트 보조 가철성 국소의치(Implant-assisted removable partial denture, IARPD)는 소수의 임플란트를 전략적 위치에 식립하여 의치의 유지와 지지를 확보할 수 있는 치료방법이다. 본 증례는 상악 전방부 소수 잔존치를 가진 구치부 치아 상실, 잔존치의 중등도 이상의 치아 마모 등을 보이는 환자를 대상으로 상악 전방부 무치악 부위에 3개의 임플란트를 식립하고, 최소한의 수직고경을 증가시켜 상악에는 임플란트와 잔존치를 각각 서베이드 고정성 보철물로 제작하고 상악 양측성 후방연장 국소의치를 제작하였으며 하악 잔존치는 고정성 보철물로 전악수복하였다. 이후, 10년간 경과를 관찰하였다. 이에 본 증례는 전치부 임플란트와 자연치를 함께 지대치로 활용한 후방연장 국소의치의 10년 경과관찰 결과를 보고하는 바이며 임플란트와 자연치 지대치의 임상적 거동 차이를 비교함으로써 임플란트 서베이드 보철물을 활용한 국소의치(Implant-Crown-Retained RPD, ICRPD)의 장기적 예후 개선을 위한 임상적 고려사항을 제시하고자 한다.

(구강회복응용과학지 2025;41(4):314-22)

주요어: 임플란트 지지 국소의치; 임플란트 서베이드 보철물; 양측성 후방연장 무치악; 전치부 임플란트

*교신저자: 서재민

(54896)전북특별자치도 전주시 덕진구 백제대로 567 전북대학교 치의학전문대학원 치과보철학교실

Tel: 063-250-2696 | Fax: 063-250-2218 | E-mail: jmseo@jbnu.ac.kr

접수일: 2025년 7월 28일 | 수정일: 2025년 8월 29일 | 채택일: 2025년 9월 2일