https://doi.org/10.14368/jdras.2025.41.4.334
ISSN 2384-4353 eISSN 2384-4272

Case Report

Single implant restoration with gingival recession using an interim prosthesis: a case report

Seoyeon Park, Sangwon Park*, Hyun-Pil Lim, Kwi-Dug Yun, Chan Park, Woohyung Jang
Department of Prosthodontics, School of Dentistry, Chonnam National University, Gwangju, Republic of Korea

Provisional restorations can guide soft tissue shaping in edentulous areas through intentional contour adjustment. In anterior teeth restoration, where esthetics are critical, this approach may contribute significantly to patient satisfaction. This case describes an implant placed immediately after extraction in the maxillary central incisor region, where buccal soft tissue deficiency was observed. A provisional crown was placed and gradually modified to induce coronal migration of the buccal gingival margin. Digital impressions were taken repeatedly during the healing period, and changes in soft tissue height were quantitatively assessed using CAD software. At the time of final restoration, the gingival margin had recovered to a level comparable to the adjacent tooth. This case highlights the clinical potential of provisional prostheses to influence soft tissue contours and demonstrates the utility of digital analysis as an objective method to monitor soft tissue response. **(J Dent Rehabil Appl Sci 2025;41(4):334-43)**

Key words: interim prosthesis; soft tissue conditioning; immediate loading; gingival recession

서론

전치부는 구강 조직에 덮여 관찰이 어려운 구치부와 달리 직접적으로 노출되는 부위로, 심미성이 매우 중요하다. 전치부가 상실되었을 때, 상부 보철물을 수복하기 전까지의 치아가 상실된 기간을 최소화하는 것이 중요하다. 또한 단일 치아를 임플란트로 수복하는 경우에는 최종 수복물은 인접 치아와의 색조나 형태, 크기 등이 조화를 이루어야 자연스러운 결과를 얻을 수 있다. 최근 임플란트 식립체의 재료개발 및 표면 처리 기술의 발달로 골유착 속도와 초기 안정성이 향상되면서, 보다 이른 시기에 임플란트를 식립하고 수복하는 것이 가능하게 되었다.[1] 발거와 식립, 그리고 보철을 동시에 시행하는 즉시 식립 및 즉시 부하는 임상적으로 매우 중요한 치료 중 하나가 되었다. 이러한 접근은 전치부에서 특히, 치아의 상실 기간이 없이 수복이 가능하다는 점에서 심미적, 사회적 만족도를 높이며, 많은 연구에서 높은 성공률과 예후를 보고하고 있다.[1,2]

심미적 측면 외에도 임플란트의 상부 보철물로 임시 수복물을 사용하는 것은 다양한 임상적 이점을 갖는다.[3] 전치부에서는 제작이 용이하고 비용이 적게 들기 때문에 최종 보철물 제작 전 형태를 미리 확인할 수 있는 장점이 있다. 또한 임시 수복물은 지대치 주변의 연조직에 영향을 주어 치은의 형태 변화(molding)를 유도할 수 있는데, 다양한 연구에서 보철물의 외형(contour)에 따른 변화를 보고하였다.[4,5] 볼록한 형태는 연조직을 얇게 하거나 퇴축을 유발할 수 있는 반면, 오목한 형태는 연조직의 회복 과정에서 공간을 채우는 경향을 보인다.[4] 이러한 연조직의 회복 특성을 활용하여 임시 보철물을 조정함으로써 변연 치은의 높이의 변화를 유도할 수 있다. 이와 관련하

*Correspondence to: Sangwon Park
Professor, Department of Prosthodontics, School of Dentistry, Chonnam National University, 33 Yongbong-ro, Buk-gu, Gwangju, 61186, Republic of Korea
Tel: +82-62-530-5638, Fax: +82-62-530-5639, E-mail: psw320@jnu.ac.kr
Received: April 10, 2025/Last Revision: September 19, 2025/Accepted: October 3, 2025

Copyright© 2025 The Korean Academy of Stomatognathic Function and Occlusion.
©It is identical to Creative Commons Non-Commercial License.

여 González-Martín 등은 임플란트 보철물의 수복 시기와 치은연의 위치에 따라 이상적인 출현윤곽(emergence profile)을 위한 가이드라인을 제시하였다.[4]

한편, 최근에는 디지털 치의학의 발전과 함께 CAD (computer-aided design)를 활용하여 보다 정밀한 분석이 가능하게 되었다.[6,7] 전통적인 사진 분석은 이차원적 한계와 촬영 각도와 같은 촬영 조건의 영향을 받지만, 스캐너와 CAD 장비를 사용하면 3차원적 데이터를 수집할 수 있어 비교적 왜곡이 적고 정확도가 높은 분석이 가능하다.[7] 또한 서로 다른 시점의 데이터를 중첩함으로써 조직의 변화를 객관적으로 비교할 수 있다.

본 증례에서는 치은연 불일치를 보이는 양측 중절치에서 단일 치아를 임플란트로 수복하였다. 임시 보철물을 제작하고 반복적으로 조정하였으며, 이를 통하여 유도된 연조직의 변화를 CAD 소프트웨어를 활용하여 평가하고자 하였다.

증례보고

본 증례의 환자는 28세 여성으로 하나의 상악 우측 중절치(#11)에 임플란트를 식립한 상태로 본원에 내원하였다. 일주일 전 외상으로 인한 파절로 치아를 발거하고 임플란트를 식립하였으나, 심미적 문제로 본과로 전원되었다. 해당 부위에는 치유 지대주가 체결되어 있었으며, 교정용 강선(wire)과 레진을 이용하여 인공치를 부착함으로써 일시적으로 치관의 상실을 보완한 상태였다(Fig. 1). 초진 시 우측 상악 중절치(#11i)의 협측 치은연이 인접치(#21)에 비하여 약 1.0 mm 근단측에 위치하였으며, 임플란트는 #21의 장축에 비하여 순측으로 경사 및 위치하여 식립된 상태였다(Fig. 2A). 임플란트의 연결부가 #21의 치경부보다 약 2 mm 깊게 위치하였으며, #21의 치관 형태로 미루어 보았을 때, 접촉점과의 치간부 골의 예상 거리는 7 mm 이상이었다(Fig. 2B). 환자는 얇은 치은을 가

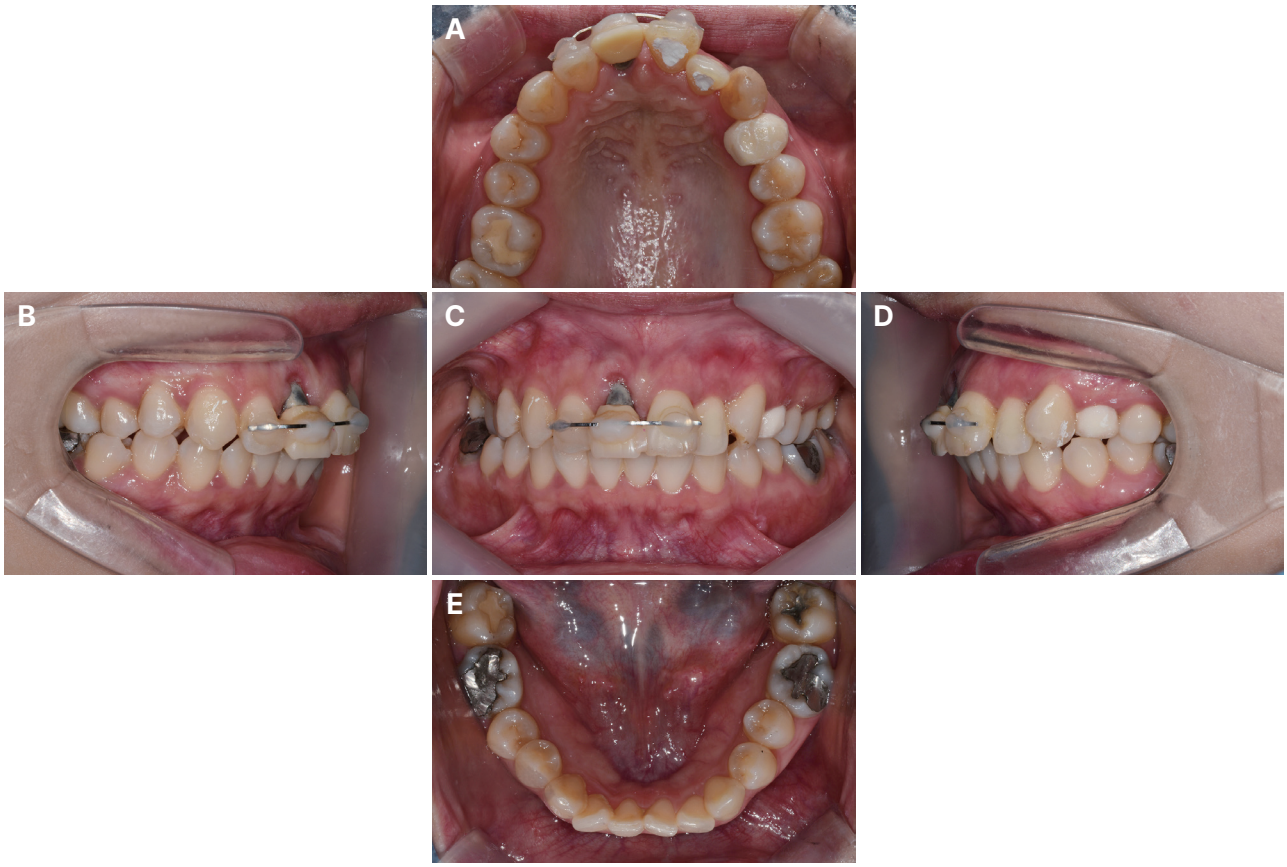

Fig. 1. Preoperative intraoral photographs. (A) Maxillary occlusal view, (B) Right lateral view, (C) Frontal view, (D) Left lateral view, and (E) Mandibular occlusal view.

져, 탐침 시 치은연 하방으로 탐침 자의 금속 색상이 비쳐 보였으며 탐침을 하지 않아도 치아색상이 상당히 비쳐 보이는 것을 확인할 수 있었다(Fig. 2A). 환자는 미소 시 전치부 강선과 치유 지대주 노출로 인한 심미적 불편을 호소하였으며, 임플란트의 순측 식립으로 인하여 최종 보철물 수복 시 치은연의 불일치가 더욱 심화될 가능성이 예상되었다. 하악의 기능 운동 시 4개의 전치가 교합되지 않는 것을 확인하고, 따라서 조기 부하로 인한 부작용의 위험성이 비교적 낮다고 판단하여 임플란트 주위 조직의 퇴축 방지 및 심미성 회복을 목적으로 임시 보철물을 사용하기로 결정하였다.

내원 당일, 임플란트와 주위 조직을 평가한 후 임시 지대주(Quick temporary abutment, Osstem, Seoul, Korea)를 이용하여 임시 보철물을 제작하였다(Fig. 3). 치유 지대주를 제거하고 치은연 하방의 연조직 형태에 맞추어 임시 지대주를 조정하였고, 임시 크라운과 결합이 용이한 아크릴릭 레진(Jet Tooth shade, Lang, Chicago, USA)을 bead-brush 기법으로 적용하였다. 치관부 수복을 위하여 결손치의 근원심 폭경에 적합한 기성 임시 크라운(Temporary polycarbonate crowns, Swedish Dental Supplies AB, Åkarp, Sweden)을 선택하였고, 인접치와 절단연을 일치시킨 상태에서 과연장된 변연은 조정하였다. 인접치를 참고로 하여 수상 이전의 위치를 추정하였으며, 하전치부와 교합되지 않는 기존 교합을 유지하고자 하였다. 임시 지대주의 위치에 해당하는 부위를 삭제함으로써 크라운이 지대주를 감싸면서 이상적인 형태로 위치할 수 있도록 조정하였으며, 내부에 동일한 acrylic resin을 채운 상태에서 위치를 맞추어 임시 지대주와 결합하였다.

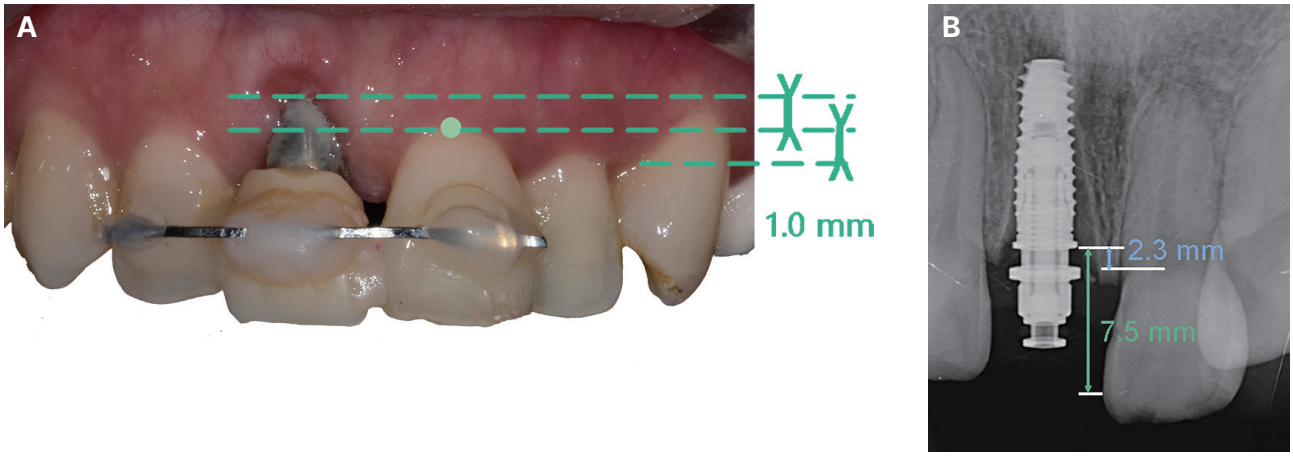

Fig. 2. Vertical distance measured at first visit. (A) A 1-mm discrepancy in the height of the buccal gingival margin compared with the adjacent tooth is observed with the healing abutment in place, (B) The expected distance between the contact point (located > 7 mm from the mesial surface of the implant crown) and the interproximal bone is observed.

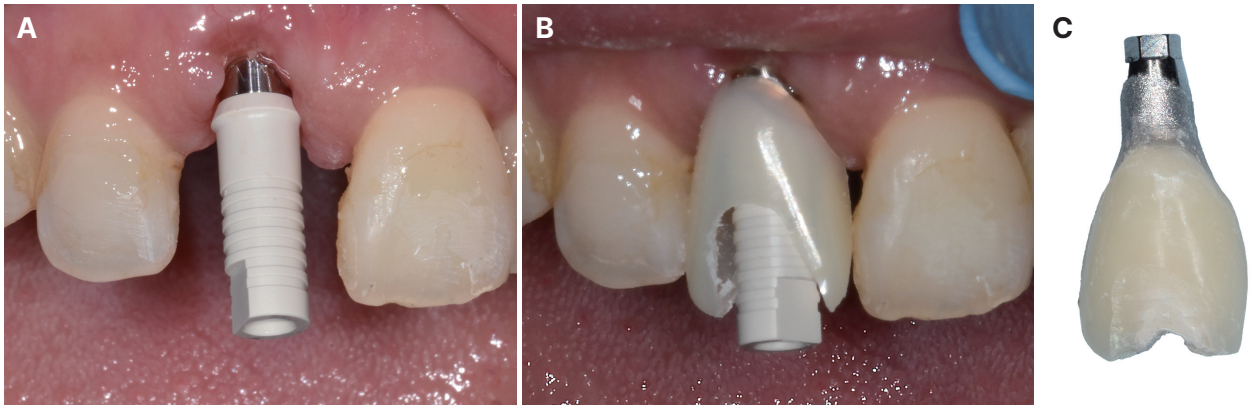

Fig. 3. Process of interim prosthesis fabrication. (A) Connection of a temporary abutment, (B) Try-in of shell crown, (C) Finished form of first interim prosthesis.

치관의 수복과 함께 치은연의 형태 변화를 촉진시키기 위하여 보철물의 형태를 조정하였다. 아크릴릭 레진과 임시 지대주의 연결에 따라 형성된 협측 최대 풍융부는 치은을 압박하지 않으면서 치은연의 치관측 이동을 유도할 수 있도록, 제작 당시의 치은연과 약 0.5 mm의 수직적 간격을 확보하여 공간을 형성하였다. 구개면은 교합이나 심미성에 큰 영향을 미치지 않을 것으로 판단하여 인접 자연치와 유사한 형태를 유지하였다. 조정된 보철물과 인접치와의 접촉이 유지되면서도 치실이 다른 부위와 유사한 저항감으로 통과하는 것을 확인하였다. 수정한 보철물의 형태가 치은 및 인접치에 과도한 압력을 가하지 않는 것을 확인한 후, 치은과 접촉하는 모든 부위를 날카로운 부위가 없도록 연마하였다. 완성한 보철물을 체결하고 나사 구멍은 광중합형 복합 레진(Z350 XT Universal Restorative, 3M ESPE, St. Paul, USA)으로 봉쇄하였다.

이후 1 - 2 주 간격으로 내원하도록 하여 연조직의 회복 상태를 관찰하며 보철물의 형태를 조정하는 것을 반복하였다. 치은이 조정된 보철물의 치은연까지 도달한 경우에는, 더 많은 이동을 유도하기 위하여 보철물의 변연을 더 하방으로 조정하여 공간을 확보하였다. 치은연보다 하방으로 들어가는 부위는 아크릴릭 레진을 첨가하여 이전보다 풍융하게 형성되도록 하였다. 조정은 최초의 임시 수복물 제작과 동일한 방식으로 진행되었으며, 조정 후에도 연마 상태와 압박 정도를 확인하고 체결하였다. 연조직이 이전 내원 시 조정하였던 부위까지 충분히 도달하지 않은 경우에는 추가 조정을 시행하지 않고 동일한 보철물을 1주일간 더 사용하도록 지시하였다.

치은연의 회복을 평가하고 환자에게 전후 모습을 비교하여 보여주기 위하여, 2 - 3주 간격으로 보철물을 체결한 상태에서 구내 스캐너(Medit i700, Medit Corp, Seoul, South Korea)를 이용하여 디지털 인상을 채득하였다. 첫 내원 시 임시 보철물을 체결하고 일 주일 후, 상하악 전체 치열을 스캔하여 최초의 기준 파일로 설정하였다. 이후 내원 시에는 이전 스캔 파일의 복제본을 생성한 후, #11i 치관부와 주위 조직, 그리고 양측 인접치의 절반가량을 포함한 영역의 스캔 데이터를 삭제하고 해당 데이터에 이어서 삭제된 영역을 재스캔하는 방식으로 파일을 생성하였다.

한편, 최종적인 치료 결과를 평가하고자 진료실에서 조정된 보철물을 상응하는 기공용 아날로그에 체결하여 기공실에서 모델 스캔을 수행하였다. 반복적인 보철물의 조정으로 전반적인 외형이, 나사 구멍의 형성에 따른 절단연의 형태가 변형되었으며, 이로 인하여 스캔 데이터 간 중첩 시 오차가 발생할 것이 예상되었다. 이를 보완하기 위하여 아날로그 하단의 홈을 기준으로 보철물의 인접면이 항상 동일하게 위치하도록 체결하였다. 이후 CAD 소프트웨어에서 데이터 중첩 시 해당 홈을 기준으로 설정하여, 보다 정밀한 정렬이 가능하도록 하였다 (Fig. 4).

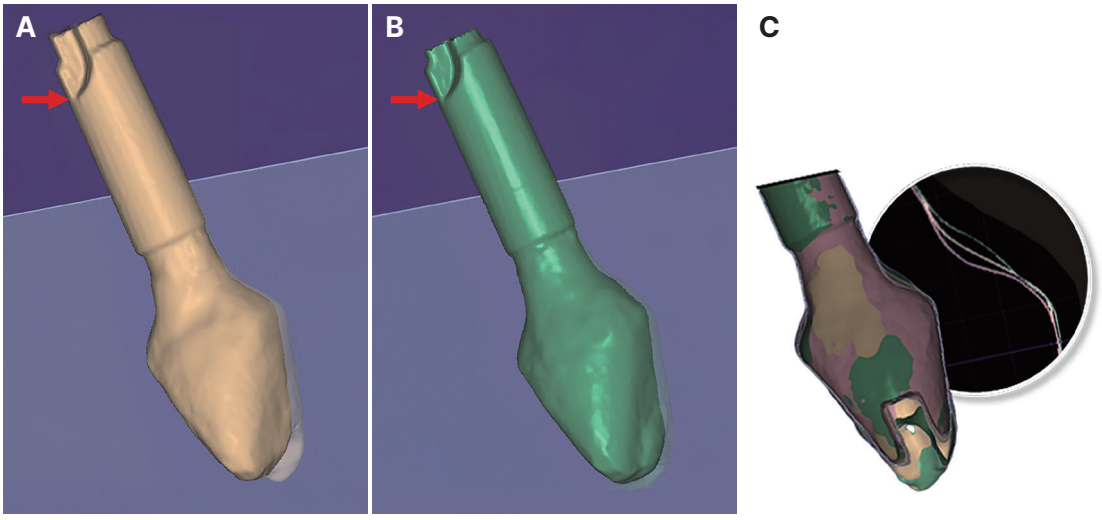

Fig. 4. Superimposition of model scan data. (A) Scan file of interim prosthesis connected with lab analogue. Arrows indicate notches in the lab analogue, which were used as reference points for superimposition, (B) Scan file of another prosthesis aligned to the same position, (C) Comparison of the buccal contours. The pink line represents the appearance at 2 weeks after placement, the yellow line at 8 weeks, and the green line at 10 weeks. A gradual thickening of the contour at the buccal gingival margin can be observed.

약 3개월간, 5회의 임시 보철물 조정 후 해당 치아의 협측 치은연이 인접치와 비교적 유사한 높이로 회복되었으며, 환자 또한 치은 및 보철물의 형태에 심미적으로 만족하였다(Fig. 5). 조직의 회복 후 재발(relapse)을 최소화하기 위하여 3개월 간 유지하며 관찰하였다. PTV (periotest value)와 RFA (resonance frequency analysis)를 이용하여 임플란트의 고정도를 확인하였을 때 PTV는 협측에서 -2.2, 구개측에서 -1.8, RFA는 협측에서 85, 근심측에서 87로 측정되었다. 임플란트의 고정도가 양호하였으며 유지 기간 동안 치은높이에 특별한 변화가 관찰되지 않아 최종 보철물을 제작하기로 하였다. 식립된 임플란트에 상응하는 스캔 바디를 체결하여 디지털 인상 채득을 시행하고, 동시에 임시 보철물을 모델 스캐너로 스캔하였다. 환자가 임시 보철물의 형태에 만족하였기에, 최종 보철물을 제작하는 과정에서 해당 형태를 반영하였다(Fig. 6). 단, 나사 접근을 위한 구멍이 절단연에 위치하는 것을 확인하고 최종 보철물은 지르코니아를 소재로 하는 시멘트 유지형으로 결정하였으며, 임시 임플란트 전용 시멘트(Premier® Implant Cement, Premier Dental Products Company, Plymouth Meeting, USA)를 사용하여 합착하였다(Fig. 7).



Fig. 5. Intraoral photo at (A) 2 weeks after initial visit, (B) 5 weeks, (C) 8 weeks, (D) 8 weeks after adjustment, and (E) 10 weeks.

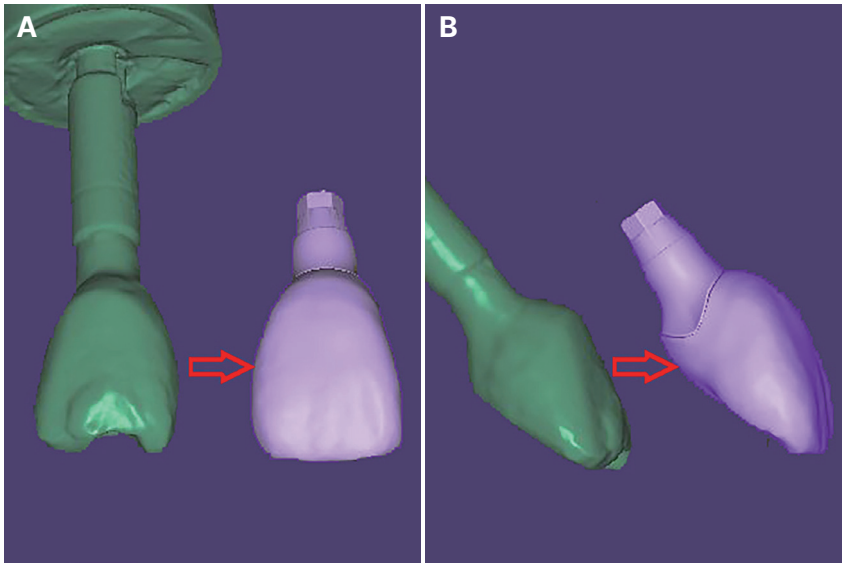

Fig. 6. Scan file of the final provisional restoration and CAD design file of the definitive prosthesis. (A) Frontal view, (B) Lateral view.

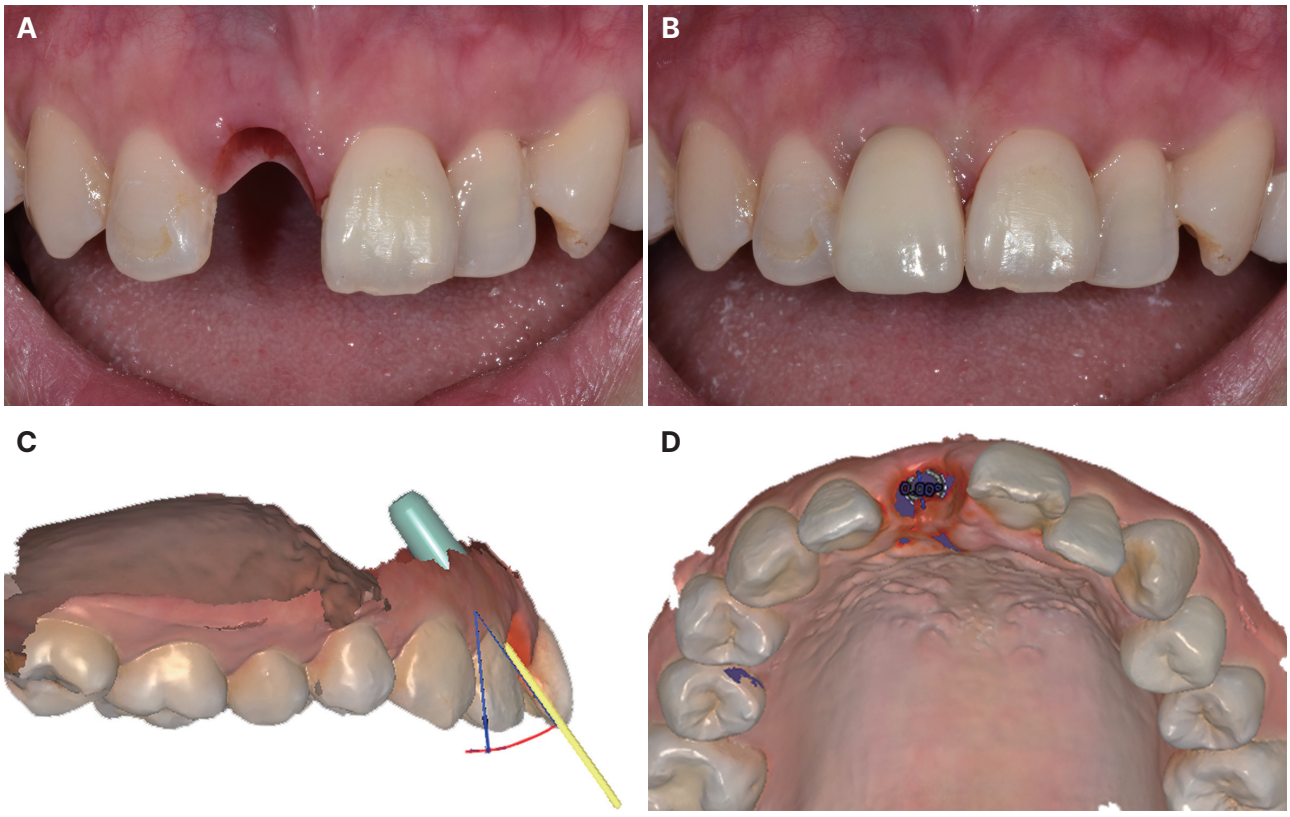

Fig. 7. Definitive prosthesis. (A) Intraoral photo of final impression, (B) Intraoral photo of definitive prosthesis, (C) Intraoral scan file image of lateral view, (D) Intraoral scan file image of occlusal view.

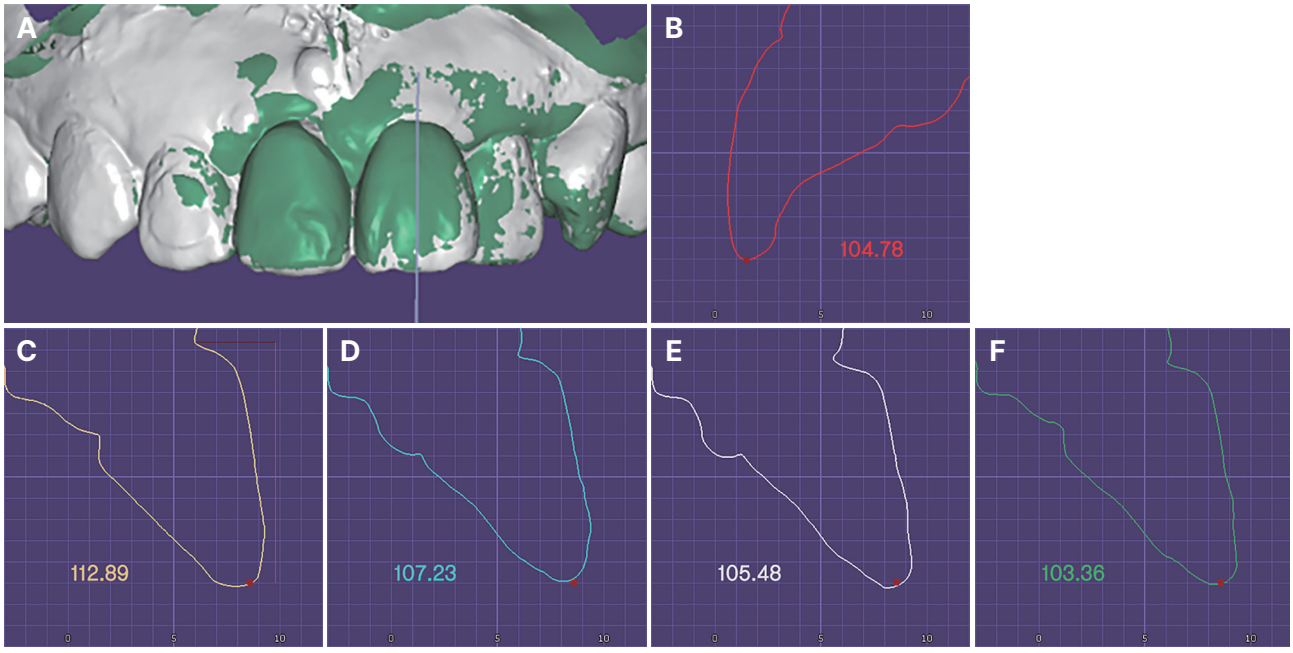

Fig. 8. Comparison of scan datas of interim prosthesis. (A) Setting of cross-section through the incisal edge of #21, (B) Setting of reference point and crown length of #21. Provisional crown length (C) 2 weeks, (D) 5 weeks, (E) 8 weeks, and (F) 10 weeks after the initial visit. A gradual decrease in the distance from the gingival margin to the incisal edge was observed, indicating an elevation of the gingival margin. The red dot in each image indicates the same location, corresponding to the incisal edge of #21 pointed in (B).

고찰

즉시 식립 및 즉시 부하는 심미성이 중요한 전치부에서 유용하게 적용되며, 적절한 증례를 선별할 경우 높은 성공률을 보이는 것으로 보고되어 있다.[2,8-10] 본 증례에서는 이러한 임상적 판단에 따라 즉시 식립된 임플란트에 임시 보철물을 적용하고, 반복적인 조정을 통해 치은연의 형태를 유도하였다.

연조직의 양이나 형태는 다양한 요소에 의하여 영향을 받으며, 임상의가 조절할 수 있는 요소로는 임플란트의 식립 시기 및 위치, 그리고 상부 보철물의 형태가 있다. 이 가운데 보철물의 형태를 조절하는 것은 연조직의 형태 변화를 제한적이지만 어느 정도는 유도할 수 있다. 일반적으로 보철물의 외형(contour)이 치은연 하방에서 볼록하면 주위 연조직이 지속적인 압박을 받아 점차 두께가 얇아지고, 장기적으로는 변연치은의 퇴축이 유발될 수 있다. 반대로, 오목한 외형이라면 보철물과 연조직 사이에 공간이 형성되며, 적절한 정도의 공간은 조직이 회복 과정을 거치면서 서서히 채워진다는 이론이 공통적으로 받아들여진다.[4]

이러한 원리를 기반으로 많은 연구자가 보철물의 형태에 따른 연조직의 반응을 분석하고 다양한 개념을 제시하였다. Bichacho와 Landsberg는 치은 변연 부위의 외형을 강조하는 'cervical contour' 개념을 제시하여 맞춤형 임시 수복물의 사용을 제안하였고,[5] Rompen을 포함한 연구자들은 연조직과 접하는 구강점막과 접촉하는 영역의 중요성을 강조하며, 이 부위에 오목한 출현윤곽을 갖도록 하는 것이 연조직의 두께를 확보하고 치은 퇴축을 방지하는 데 효과적이라고 보고하였다.[11] 이러한 영역은 점차 세분화되어 'critical contour' 및 'subcritical contour'로 정의되었으며, González-Martín 등은 이에 대한 보다 구체적인 임시 보철물의 기준을 제시하였다.[4] 즉시 수복 시 치은연과 인접한 critical contour는 자연치보다 협측으로 약 0.5 - 1 mm 작게 하여 조직의 양이 감소하는 것을 방지하며, 그 하방의 subcritical contour는 가능한 한 오목하게 형성하여 골조직의 재건을 위한 공간을 허용해야 한다고 권장하였다. 또한 연조직의 변화에 따라 보철물의 형태를 주기적으로 조정하는데, 레진을 첨가하여 압박을 증가시키거나 제거하여 감소시키는 방식으로 임상의는 치은연의 위치 변화를 유도할 수 있다고 하였다.

본 증례에서도 임시 지대주와 임시 크라운을 제작하고 그 형태를 반복적으로 조정함으로써, 치은연이 치관측으로 약 10 mm 이동한 것이 관찰되었다. 상실된 #11 부위의 근원심 공간이 8.15 mm로 인접치인 #21의 근원심 폭경인 8.20 mm와 유사하여 최종적으로 유사한 크기의 보철물을 제작할 수 있었던 점은 장점으로 작용하였다. 반면, #21의 치은정점이 근심에 위치하고 #22는 구개측 경사, #23은 근심측 회전을 동반하는 등의 좌우 비대칭으로 인하여 심미적인 한계가 일부 존재하였다(Fig. 1A, C).

그러나 앞에서 서술한 보철물의 조절을 통한 조직의 형태 변화는 제한적이다. 일반적으로 연조직은 그 하방에 존재하는 경조직의 형태를 따르며, 임플란트의 식립 위치와 각도가 변연치은의 높이에 가장 큰 영향을 미친다. 임플란트는 식립 후 필연적으로 변연골 소실이 발생하는데, 이는 골의 재형성 과정에서 기인하는 현상으로 알려져 있다.[9,12,13] 임플란트 주위의 골 두께가 얇을수록 흡수되는 양이 커지며, 특히 순측 골이 부족한 경우 이러한 현상이 두드러진다. 따라서 임플란트는 자연치에 비하여 약간 구개측에 위치하는 것이 순측 골의 확보에 유리하며, Spray 등은 전치부에서는 최소 2 mm의 순측 골이 확보되어야 골흡수가 최소로 발생한다고 보고하였다.[13] 이러한 점을 고려할 때 즉시 식립은 발치 후 잔존 골의 양이 충분하다고 판단되는 경우에 한해 시행하는 것이 바람직하다. 동일한 이유로 과도하게 협측으로 경사지게 식립된 임플란트는 치은연 부위의 골흡수와 치은 퇴축 위험성이 높아져 신중한 접근이 필요하며, 골이식을 선행하고 지연 식립을 하는 것이 추천된다.[10]

본 증례의 환자는 비교적 얇은 치은을 가지며, 그에 따라 치경부에서 금속의 색상이 투과되어 보이는 한계가 있었다. 이러한 치은 두께를 가지는 환자에서는 발거 후 지연 식립이 권장되는데, 이는 발거 후 조직의 재형성이 활발하고 피질골의 흡수가 빠르게 발생하면서, 체적의 변화가 크고 치은 퇴축이 더 쉽게 발생하기 때문이다.[14] 또한 본 증례에서는 임플란트가 이상적인 위치보다 순측으로 식립되었고, 각도 또한 순측으로 경사지도록 식립되었다(Fig. 7C, 7D). 이에 시간이 경과함에 따라 협측 골의 흡수와 치은 퇴축이 발생할 가능성이 높아 장기적인 경과 관찰이 요구된다.

본 증례에서는 첫 스캔 시 상하악 전체 악궁을 스캔한 후, 이후 채득 시마다 국소적인 데이터를 삭제하고 해당 부위만 재스캔하는 방식으로 다수의 스캔 데이터를 확보하였다. 이를 통하여 관심 부위인 #11i를 제외한 나머지 부분은 동일한 위치를 유지하도록 하여, 스캔 파일 간

의 일관된 중첩이 가능하였다. 디지털 인상과 CAD 기반 중첩은 기존의 시각적 관찰이나 2차원 분석보다 정량적이며 재현 가능한 평가를 가능하게 하였다. 또한, CAD 프로그램 내에서 하나의 동일한 측면 뷰를 지정하고, 변하지 않는 지점인 인접치(#21)의 절단연을 기준으로 하여 각 파일의 #11i의 임상적인 치관 길이를 정량적으로 비교할 수 있었다(Fig. 8). 다시 말해, 치관 길이의 변화를 수치화함으로써, 연조직의 변화를 객관적으로 기록할 수 있었다. 이는 단순한 심미적 만족을 넘어, 임시 보철물의 조정이 실제 조직에 미친 영향을 수치로 확인할 수 있게 해주며, 향후 장기적 예후를 평가하는 데도 근거 자료로 활용될 수 있을 것이다.

임상적으로는, 환자의 내원 시 별도의 기공 과정을 거치지 않고 임시 지대주를 사용하여 전통적인 방법으로 수복을 하였다. 이를 통하여 환자의 내원 횟수를 감소시키고 진료 시간을 단축할 수 있었다. 또한, 일반적으로 CAD/CAM (computer-aided design/computer-aided manufacturing) 방식으로 제작되는 임시 크라운은 PMMA (Polymethyl methacrylate)를 재료로 사용하나, 이는 수정이 어렵다는 단점이 있다. 본 증례에서는 아크릴릭 레진을 사용함으로써 반복적인 조정 및 수정을 보다 용이하게 할 수 있었으며, 이는 임시 보철물의 형태를 유동적으로 변화시키는 데에 효과적이었다.

결론

본 증례에서는 상악 중절치에서 치은연의 불일치를 보이는 환자에게 임시 보철물을 제작하여 장착하고, 주기적인 조정과 관찰을 시행하였다. 보철적 계획 없이 발거 및 식립이 이루어졌다는 한계에도 불구하고, 보철 치료 전후의 치은연 높이에 유의한 변화가 관찰되었으며, 환자는 심미적, 기능적 측면에서 만족하였다. 임시 보철물의 조정을 통하여 치은연의 높이가 향상되는 것이 촉진된 것을 확인하였으며, 디지털 스캔 기반의 분석은 그 과정을 정량적으로 평가하는 데에 유용한 방법이 될 수 있음을 시사한다는 점에서 증례를 보고하는 바이다.

ORCID

Seoyeon Park https://orcid.org/0009-0003-1532-5107
Sangwon Park https://orcid.org/0000-0002-9376-9104
Hyun-Pil Lim https://orcid.org/0000-0001-5586-1404
Kwi-Dug Yun https://orcid.org/0000-0002-2965-3967
Chan Park https://orcid.org/0000-0001-5729-5127
Woohyung Jang https://orcid.org/0000-0001-8077-6877

References

1. Giammarinaro E, Soto-Peñaloza D, Aizcorbe-Vicente J, Peñarrocha-Diago M, Covani U, Peñarrocha-Oltra D. Introduction to Immediate Loading in Implantology. In: Peñarrocha-Diago M, Covani U, Cuadrado L, editors. Atlas of Immediate Dental Implant Loading. Cham; Springer International Publishing; 2019. p. 3-16.
2. Lang NP, Pun L, Lau KY, Li KY, Wong MC. A systematic review on survival and success rates of implants placed immediately into fresh extraction sockets after at least 1 year. Clin Oral Implants Res 2012;23 Suppl 5:39-66.
3. Vahidi F. The Provisional Restoration. Dent Clin North Am 1987;31:363-81.
4. González-Martín O, Lee E, Weisgold A, Veltri M, Su H. Contour Management of Implant Restorations for Optimal Emergence Profiles: Guidelines for Immediate and Delayed Provisional Restorations. Int J Periodontics Restorative Dent 2020;40:61-70.
5. Bichacho N, Landsberg CJ. A modified surgical/prosthetic approach for an optimal single implant-supported crown. Part II. The cervical contouring concept. Pract Periodontics Aesthet Dent 1994;6:35-41.
6. Rhee YK, Huh YH, Cho LR, Park CJ. Comparison of intraoral scanning and conventional impression techniques using 3-dimensional superimposition. J Adv Prosthodont 2015;7:460-7.
7. Zogheib T, Jacobs R, Bornstein MM, Agbaje JO, Anumendem D, Klazen Y, Politis C. Comparison of 3D Scanning Versus 2D Photography for the Identification of Facial Soft-Tissue Landmarks. Open Dent J 2018;12:61-71.
8. Gallucci GO, Hamilton A, Zhou W, Buser D, Chen S. Implant placement and loading protocols in partially edentulous patients: A systematic review. Clin Oral Implants Res 2018;29 Suppl 16:106-34.

9. Albrektsson T, Zarb G, Worthington P, Eriksson AR. The long-term efficacy of currently used dental implants: a review and proposed criteria of success. Int J Oral Maxillofac Implants 1986;1:11-25.
10. Koh RU, Rudek I, Wang HL. Immediate Implant Placement: Positives and Negatives. Implant Dent 2010;19:98-108.
11. Rompen E, Raepsaet N, Domken O, Touati B, Van Dooren E. Soft tissue stability at the facial aspect of gingivally converging abutments in the esthetic zone: a pilot clinical study. J Prosthet Dent 2007;97 Suppl 6:119-25,
12. Brånemark PI. Osseointegration and its experimental background. J Prosthet Dent 1983;50:399-410.
13. Spray JR, Black CG, Morris HF, Ochi S. The influence of bone thickness on facial marginal bone response: stage 1 placement through stage 2 uncovering. Ann Periodontol 2000;5:119-28.
14. Aimetti M, Massei G, Morra M, Cardesi E, Romano F. Correlation between gingival phenotype and Schneiderian membrane thickness. Int J Oral Maxillofac Implants 2008;23:1128-32.

치은 상실을 보이는 임플란트에서 임시 수복을 활용한 치은 회복 증례

박서연 전공의, **박상원*** 교수, **임현필** 교수, **윤귀덕** 교수, **박찬** 부교수, **장우형** 조교수
전남대학교 치의학전문대학원 보철학교실

임시 수복물을 활용하면 치아가 상실된 부위에서 발치와 및 치은의 형태 변화를 유도할 수 있다. 특히 전치부는 심미적으로 민감한 부위로, 임시 보철물을 통한 연조직의 유도와 형태 조정은 심미적 만족도를 높이는 데에 기여할 수 있다. 본 증례는 발치 후 식립된 임플란트의 순측에서 상당한 치은 상실이 관찰된 경우로서, 임시 보철물을 장착하고 반복적인 조정을 통하여 협측 치은연의 위치 변화를 유도하고자 하였다. 동시에 디지털 인상을 반복적으로 채득하여 연조직의 변화를 정량적으로 평가하였으며, 최종 보철물 제작 시 치은연이 인접치와 유사한 수준으로 회복된 것을 확인하였다. 임시 보철물을 활용한 연조직 조정의 가능성과 함께, 디지털 분석을 통한 평가 방법이 임상적으로 유용하게 적용될 수 있음을 확인하였다.

(구강회복응용과학지 2025;41(4):334-43)

주요어: 임시 보철물; 치은 형성; 즉시 부하; 치은 퇴축

*교신저자: 박상원
(61186)광주광역시 북구 용봉로 33 전남대학교 치의학전문대학원 보철학교실
Tel: 062-530-5638 | Fax: 062-530-5639 | E-mail: psw320@jnu.ac.kr
접수일: 2025년 4월 10일 | 수정일: 2025년 9월 19일 | 채택일: 2025년 10월 3일