https://doi.org/10.14368/jdras.2026.42.1.39
ISSN 2384-4353 eISSN 2384-4272

Original Article

Effect of calcium aluminate on the biocompatibility of calcium silicate sealers in rat mandible

Hyun-Ji Kim[1], Ki-Yeon Yoo[2], Jin-Woo Kim[1], Kyung-Mo Cho[1], Se-Hee Park[1]*
[1]*Department of Conservative Dentistry, College of Dentistry, Gangneung-Wonju National University, Gangneung, Republic of Korea*
[2]*Department of Anatomy and Histology, College of Dentistry, Gangneung-Wonju National University, Gangneung, Republic of Korea*

Purpose: To evaluate the biocompatibility and tissue response of calcium silicate sealers with added calcium aluminate in the mandibular bone defects of rats. **Materials and Methods:** Bone defects were created in the cortical bone of the mandibular inferior border of rats. The animals were divided into three groups: a control group without sealer application (Sham 2W), a group treated with a sealer containing 33% tricalcium silicate (S3300), and a group treated with a sealer containing 33% tricalcium silicate and 9% tricalcium aluminate (S3309). After 2 weeks, the rats were sacrificed, and the mandibles were harvested for histological analysis using H&E, Masson's trichrome (MT), and tartrate-resistant acid phosphatase (TRAP) staining. **Results:** In the Sham 2W group, granulation tissue composed of inflammatory cells, neovascularization, and woven bone was observed. In both the S3300 and S3309 groups, the sealers maintained their shape within the defect, and the interface between the sealer and tissue appeared smooth and continuous. No foreign body reaction, osteoclastic activity, or cellular destruction was observed. **Conclusion:** Calcium silicate sealers with calcium aluminate showed appropriate biocompatibility and tissue stability when in contact with bone tissue. **(J Dent Rehabil Appl Sci 2026;42(1):39-49)**

Key words: biocompatibility; calcium aluminate; calcium silicate sealer; foreign body reaction; rat mandible

서론

근관 충전의 주요 목적은 근관 내 밀폐를 통해 치근단 주변 조직과 타액에서 근관으로의 체액 이동을 차단하고, 동시에 근관 내 병원성 인자가 치근단 주변 조직으로 이동하는 것을 방지하는 것이다.[1] 이를 위해 근관 충전 과정에서 근관 내 불규칙한 부분이나 측방관 등 근관의 밀폐를 위해 거타퍼챠콘과 함께 실러가 사용된다.[2] 이러한 실러를 사용하는 임상 상황에서 이상적으로 근관충전의 영역은 근관 내부로 제한되지만[3] 실러가 근단공 밖으로 누출되는 경우가 종종 발생한다.[1] 이때 실러는 최종 경화 이전에 치근단조직에 자극을 유발하는 부산물을 생성함으로써 세포독성을 가질 수 있다.[4] 따라서 근관 치료 후 치근단 조직의 치유는 실러의 화학적 성질에 따라 영향을 받을 수 있으며 실러는 생체 적합성을 가지는 것이 매우 중요하다.[5]

최근에는 높은 생체친화성, 항균성 및 골재생 유도성을 가진 칼슘실리케이트 실러가 사용되고 있다.[6] 칼슘실리케이트 실러는 조직액이나 상아세관에서 공급되는 수분과 반응하여 경화하는 수화성 실러로,[7,8] 수화 시 방출되는 칼슘 이온과 수산화 이온을 통해 높은 pH의 환경을 조성하여 항균 및 세포 분화, 경조직 재생을 촉진하는 기능을 가진다.[6] 칼슘실리케이트 실러는 이와 같이 생물학적 반응성과 조직 재생 유도 측면에서 우수한 특성을 가지나 상대적으로 경화시간이 길다는 단점이 있으며,[9] 경화 전 상태에서 주변 조직에 독성을 나타낼 수 있다는 보

*Correspondence to: Se-Hee Park
Professor, Department of Conservative Dentistry, College of Dentistry, Gangneung-Wonju National University, 7, Jukheon-gil, Gangneung, 25457, Republic of Korea
Tel: +82-33-640-2760, Fax: +82-33-640-3103, E-mail: drendo@gwnu.ac.kr
Received: October 20, 2025/Last Revision: November 13, 2025/Accepted: November 17, 2025

Copyright© 2026 The Korean Academy of Stomatognathic Function and Occlusion.
It is identical to Creative Commons Non-Commercial License.

고도 있다.[4]

이러한 칼슘실리케이트 실러의 긴 경화시간을 줄이고 물성을 개선하려는 노력으로 칼슘알루미네이트가 포함된 실러가 개발되었으며,[10] 칼슘알루미네이트는 기존의 칼슘실리케이트에 비해 수화 과정에서 반응성이 높아 더 빠른 초기 경화 반응을 유도할 수 있는 장점을 가진다고 알려져 있다.[11] 그러나 칼슘알루미네이트 성분이 근관 충전 후 치근단 조직, 특히 골조직에 미치는 생체적합성에 대해서는 아직 충분한 연구가 이루어지지 않은 실정이다.

이에 본 연구에서는 칼슘알루미네이트가 포함된 실러가 골조직에 미치는 영향을 평가하고자 하였으며, 흰 쥐의 하악골에 와동을 형성하고 실러를 주입하여 칼슘알루미네이트 성분이 골조직과 접촉시 나타나는 조직학적 반응에 대해 알아보고자 하였다.

Table 1. The compositional ratios and final setting time of the two sealers, S3300 and S3309. The compositional ratios are presented in weight percent (wt%)

Components (wt %)	Root canal sealer	
	S3300	S3309
C_3S ($3CaO·SiO_2$)	33	33
C_3A ($3CaO·Al_2O_3$)	0	9
PG	23.5	23.5
PEG	2	2
ZrO_2	39	30
Silica	0.5	0.5
CSH	1	1
$CaSO_4·½H_2O$	1	1
Final setting time (min)	280	210

C3S: Tricalcium silicate; C3A: Tricalcium aluminate; PG: propylene glycol; PEG: polyethylene glycol; CSH: calcium silicate hydrate.

연구 재료 및 방법

본 연구에는 15마리의 수컷 흰 쥐(6주령, 170 - 200 g, SD rats, ORIENT Bio. Seongnam, Korea)를 사용하였다. 흰 쥐는 꼬리에 개체 식별을 위한 표시를 한 뒤, 8주 동안 12시간의 낮/밤 주기로 물과 사료를 자유롭게 섭취할 수 있는 환경(온도 22°C, 습도 50%)에서 사육되었다. 본 실험은 강릉원주대학교 동물실험윤리위원회(Institutional Animal Care and Use Committee)에 의해 승인받았으며(Approval No. GWNU-2024-19) 모든 실험과정은 표준 작업 지침서에 따라 수행되었다.

실험에는 트리칼슘실리케이트(Tricalcium silicate, C_3S)와 트리칼슘알루미네이트(Tricalcium aluminate, C_3A)가 다른 비율로 제작된 두 종류의 실러 S3300, S3309가 이용되었다. 실러의 성분 질량비는 Table 1에 제시된 것과 같으며 실러 제작시 트리칼슘알루미네이트의 비율은 초기 경화속도와 수화 후 강도를 고려하여 결정하였다.

15마리의 흰 쥐는 적용된 실러 종류에 따라 3그룹으로 무작위 배정되었다.

Sham 2W군: 와동 형성 후 실러 주입 없이 2주 후 희생한 군(n = 5)

S3300군: 와동에 33% C_3S를 포함한 실러 주입 2주 후 희생한 군(n = 5)

S3309군: 와동에 33% C_3S + 9% C_3A를 포함한 실러 주입 2주 후 희생한 군(n = 5)

외과적 처치 및 실러의 적용

에버틴(Sigma-Aldrich, St. Louis, USA)을 200 mg/kg 용량으로 흰 쥐의 대퇴부에 근육주사하여 마취하였다. 하악 정중부 하방을 알코올로 소독, 면도한 후 #15 블레이드로 2 cm 가량 피부를 절개하고 골막기자로 조직을 박리하였다. 치과용 핸드피스 X-Smart plus (Dentsply, Charlotte, USA)와 #1/2 저속 카바이드 라운드 버를 사용하여 생리식염수 주수 하에 양측 하악골 하연 피질골에 각각 1개의 와동을 형성하였다(800 RPM, 1.0 Ncm). 와동의 직경과 깊이는 0.6 mm로 설정하였고 버의 방향은 하악골 하연에 수직으로 설정하였다.

Sham 2W군은 와동 형성 후 실러를 주입하지 않고 와동 상방에 2 × 5 mm의 차폐막 Bio-Gide® (Geistlich Pharma AG, Wolhusen, Switzerland)를 적용하였다. S3300, S3309군은 실러를 와동 변연까지 주입한 후 동일한 차폐막을 적용하였다(Fig. 1A). 실러의 주입을 확인하기 위해 방사선사진을 촬영한 뒤 5-0 vicryl로 골 하방의 연조직을 단순 봉합하고 5-0 black silk로 피부를 단순 봉합하였다. 봉합부위를 알코올과 포비돈으로 소독한 뒤 흰 쥐는 2주 동안 기존과 같은 환경에서 사육되었다.

조직 처리

흰 쥐는 외과적 처치 및 실러 주입 2주 후 희생되었다.

흰 쥐에서의 골 치유는 일반적으로 5주에서 6주 사이에 완료되며, 치유의 초기 단계를 평가하기에 적절한 시기는 1주에서 2주 사이로 알려져 있다. 그러나 1주 시점에서는 신생 골조직이 조직학적 처리에 적합하지 않으므로 보다 안정적인 조직 관찰이 가능한 2주 시점이 조직학적 평가에 적합하다.[12] 또한 이물반응을 평가한 기존 연구에서는 흰 쥐의 희생 시점을 1, 2, 3, 4주로 설정하여 조직 변화를 관찰하였는데, T 세포, 대식세포 및 혈관 등으로 이루어진 섬유성 피막 형성과 거대세포의 침착은 1주에서 2주 내에 관찰되었고, 이후에는 비슷한 경향성으로 반응이 증가하는 양상을 보였다.[13] 이에 따라 본 연구에서는 골 치유 반응과 이물 반응의 초기 단계를 확인할 수 있도록 외과적 처치 후 2주를 희생 시점으로 설정하였다.

먼저 흰쥐를 isoflurane으로 호흡마취 후 0.1 M 인산완충식염수(0.1 M, pH 7.4, Sigma-Aldrich)를 이용하여 방혈 및 관류세척하였다. 이후 4% paraformaldehyde (Junsei chemical, Tokyo, Japan)로 관류고정하고, 하악골 조직만 따로 분리해 실러가 포함된 와동의 위치를 방사선사진을 통해 확인하였다(Fig. 1B). 분리된 하악골은 동일 고정액으로 고정하고 실러가 포함된 와동을 중심으로 최소 1 mm의 정상 조직을 포함하여 디스크버로 절단하였다. 절단편은 4% EDTA로 7일간 탈회, 수세한 뒤 에탄올(70, 80, 90, 95, 100%)을 이용하여 탈수하였다. 이후 xylene 처리 과정을 거친 뒤 조직학적 분석을 위해 파라핀에 포매하고, 절편기(Leica RM 2155, Leica biosystems, Wetzlar, Germany)를 이용하여 5 μm 두께로 절편화한 뒤 슬라이드 글라스에 부착하였다.

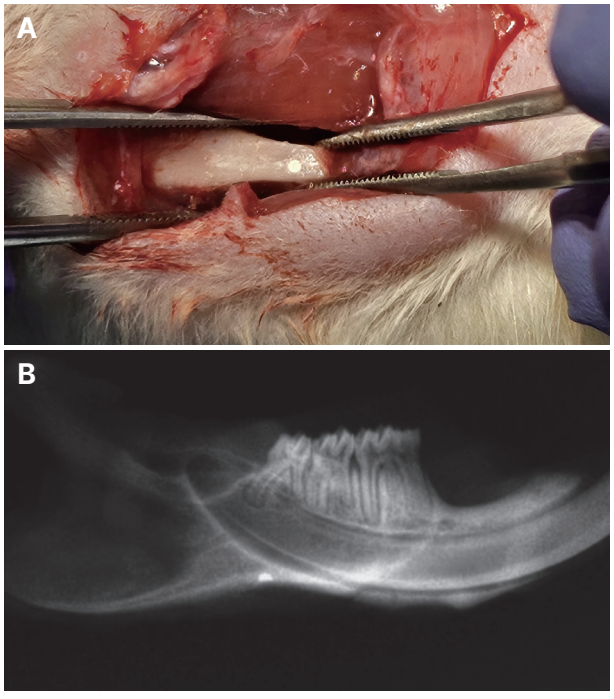

Fig. 1. A cavity with a diameter of 0.6 mm was created in the mandible of rat, and a sealer was injected. (A) Photograph showing the cavity formation and sealer injection at the inferior border of the rat mandible. (B) Digital radiography confirming the location of the cavity containing the sealer after isolating the mandibular bone tissue.

와동이 명확하게 관찰되는 절편을 선정하여 와동 주변의 조직학적 변화를 확인하기 위해 H&E 염색을 시행하였다. 슬라이드 글라스를 Xylene에 5분 간 2번 처리한 뒤 에탄올(100% 2회, 90%, 80%, 70%)을 이용하여 각각 5분씩 단계적으로 탈수 처리하고 5분 간 증류수로 수세하였다. Hematoxylin & Eosin (H&E) kit (Vector Laboratories, Newark, USA)를 사용하여 4분 간 Hematoxylin 용액을 처리한 뒤 30초씩 2번 증류수로 수세하였다. Bluing Reagent를 10초 간 처리한 뒤 증류수로 30초씩 2번 수세하였다. 이후 100% 에탄올로 탈수 처리한 뒤 Eosin Y 용액을 2분 간 처리하고 10초 간 100% 에탄올로 수세하였다. 마지막으로 100% 에탄올로 각각 5분씩 2번의 탈수과정을 거친 뒤 2분 간 xylene 처리를 2번 반복하고 permount mounting medium (Thermo Fisher scientific, Hampton, USA)를 이용하여 봉입하였다.

다음으로 Masson's trichrome 염색(MT staining)을 시행하기 위해 조직이 부착된 슬라이드 글라스를 60분 간 예열된 Bouin's fluid에 담근 후 10분 간 냉각, 수세하였다. 이후 5분 간 Weigert's Iron hematoxylin에 염색한 뒤 2분 간 수세하였다. 5분 간 Biebrich Scarlet/Acid Fuchsin 용액에 담근 뒤 증류수로 수세하고 phosphomolybdic/phosphotungstic acid 용액과 Aniline blue 용액에 각각 10분, 5분씩 처리한 후 증류수로 수세하였다. 이후 5분 간 1% 아세트산 용액에 담근 뒤 알코올(95% 2회, 100% 2회)을 이용하여 단계적으로 탈수하고 최종적으로 Xylene으로 투명화 과정을 거친 뒤 permount를 이용하여 봉입하였다.

마지막으로 파골세포의 활성을 확인하기 위해 TRAP staining kit (Cosmo Bio, Tokyo, Japan)을 이용하여 Trap 염색을 시행하였다. 슬라이드 글라스의 파라핀을 제거한 뒤 Xylene을 5분 간 2회 처리한 후 에탄올(100% 2회, 90%, 80%, 70%)을 이용하여 각각 5분씩 단계적으로 탈수 처리하고 증류수에 5분 간 담궈두었다. 이후 Tartrate-

containing Buffer 5 ml가 용해된 Chromogenic Substrate 용액을 슬라이드에 100 μl씩 적용하고 60분 간 37°C 수조에서 보관하였다. 마지막으로 슬라이드글라스를 증류수로 수세한 뒤 50% 글리세롤로 봉입하였다.

조직학적 분석

조직 염색 과정을 거친 슬라이드 글라스를 광학 현미경(AxioImager A2, Carl Zeiss, Oberkochen, Germany)에 부착된 카메라(Axiocam 506 color, Carl Zeiss)로 촬영하였다. H&E 염색, MT 염색한 슬라이드는 25배율, TRAP 염색한 슬라이드는 100배율의 이미지를 획득하여 와동 및 주변 조직의 조직학적 분석을 시행하였다.

골 면적 변화 정도를 분석하기 위해 MT 염색을 진행한 조직 슬라이드의 와동 크기를 측정하고 ImageJ (NIH, Bethesda, USA)를 이용하여 신생골의 면적을 측정하여 실험군 내에서 평균값 ± 표준편차로 표시하여 분석하였다. 또한 파골세포의 수를 측정하기 위해 TRAP 염색을 진행한 조직 슬라이드에서 와동 내부와 주변의 TRAP 염색에 양성으로 나타나는 세포의 수를 측정하여 단위 면적(1 mm^2)당 평균값 ± 표준편차로 표시하여 분석하였다.

결과

조직을 H&E 염색한 결과 Sham 2W군의 경우 골 결손부위 주변으로 불규칙한 형태의 무층뼈가 형성되어 있었고 골 표면을 따라 활성화된 조골세포와 혈관 구조가 배열되어 있었다(Fig. 2A). 고배율 관찰시 소성결합조직과 염증세포, 혈관으로 구성된 육아조직이 관찰되었다(Fig. 2a 및 2aa).

S3300군에서는 실러와 접촉한 조직 부위에 염증세포의 침윤은 거의 관찰되지 않았다(Fig. 2B). 실러 주변으로 이물반응에서 흔히 나타나는 이물대식세포가 나타나지 않고, 주입한 실러가 와동 내에서 분해되지 않고 안정적으로 유지되고 있었다. 또한 실러와 조직 간의 경계는 비교적 매끄럽고 연속적인 형태를 나타냈다(Fig. 2b 및 2bb). S3309군 또한 S3300군과 유사하게 이물반응이 관찰되지 않았고 실러는 와동 내에서 안정적으로 유지되고 있었다(Fig. 2C, 2c 및 2cc).

MT 염색시 Sham 2W군의 경우 다량의 콜라겐 섬유와 혈관 구조가 관찰되었고, 신생골 주변으로 조골세포가 나타났다(Fig. 3A, 3a 및 3aa). 반면 S3300군에서는 실러를 주입한 경계부의 골들이 기존 골원의 구조를 그대로 유지하고 있어 리모델링의 소견이 보이지 않았다. 또한 삭제 골 이외의 부가적인 골흡수나 골형성이 관찰되지 않았으며, 기존 골이 전반적으로 실러 적용 후에도 안정적으로 유지되고 있는 형태를 보였다(Fig. 3B 및 3b). S3309군 또한 S3300군과 비슷하게 이물반응이나 조직 반응이 관찰되지 않았다(Fig. 3C 및 3c). 신생골 면적을 측정한 결과, Sham 2W군의 경우 신생골 면적 분율이 22.13 ± 3.6%인 반면, S3300, S3309군에서는 신생골의 형성이 관찰되지 않았다(신생골 면적 분율0%) (Fig. 4 및 Table 2).

조직의 TRAP 염색 결과 Sham 2W군에서는 골 결손부위 주변에 다수의 TRAP 양성 파골세포가 관찰되었다(Fig. 5A). 반면 S3300, S3309군에서는 TRAP 양성 파골세포가 거의 존재하지 않았고 골 흡수 반응성이 관찰되지 않았다(Fig. 5B 및 5C). 골 결손 부위 주변에서 단위 면적 당 TRAP 양성세포 수를 측정한 결과 Sham 2W군의 경우 37.650 ± 12.473인 반면, S3300 및 S3309에서는 TRAP 양성세포가 관찰되지 않았다(Fig. 6, Table 3).

고찰

칼슘실리케이트 실러는 수화 반응을 통해 칼슘 이온을 방출하고 알칼리성 환경을 유지함으로써 항균성, 조직친화성, 골 형성 유도 능력 등을 기대할 수 있는 장점을 가진 재료로 널리 사용되고 있으나,[14,15] 긴 경화 시간이 단점으로 지적된다.[16] 이를 보완하기 위해 칼슘알루미네이트를 첨가한 실러가 개발되었으며,[17] 임상에서 실러가 근단공을 통해 조직에 누출되는 경우가 있기 때문에 치근단 조직과 접촉했을 때의 생체 적합성을 확인하는 것이 중요하다.[1] 본 연구에서는 해당 성분이 골조직에 미치는 영향을 평가하기 위해 흰 쥐의 하악골에 적용하여 조직학적 반응을 관찰하였다.

실험 과정에는 칼슘알루미네이트 성분의 유무와 조성에 따라 두 가지 실러를 제작하여 사용하였다. S3300 실러에는 트리칼슘실리케이트가 33% 포함되었으며, S3309 실러에는 33%의 트리칼슘실리케이트와 9%의 트리칼슘알루미네이트가 포함되었다. 이때 S3309 실러의 트리칼슘알루미네이트 함량은 여러 조성의 배합 결과 초기 경화시간과 근관 내 수화 후의 기계적 강도 간 균형을 가장 잘 만족시킨 수치로 결정하였다. 결과적으로 S3309 실러는 S3300 실러에 비해 초기 경화 시간이 단축되어 최

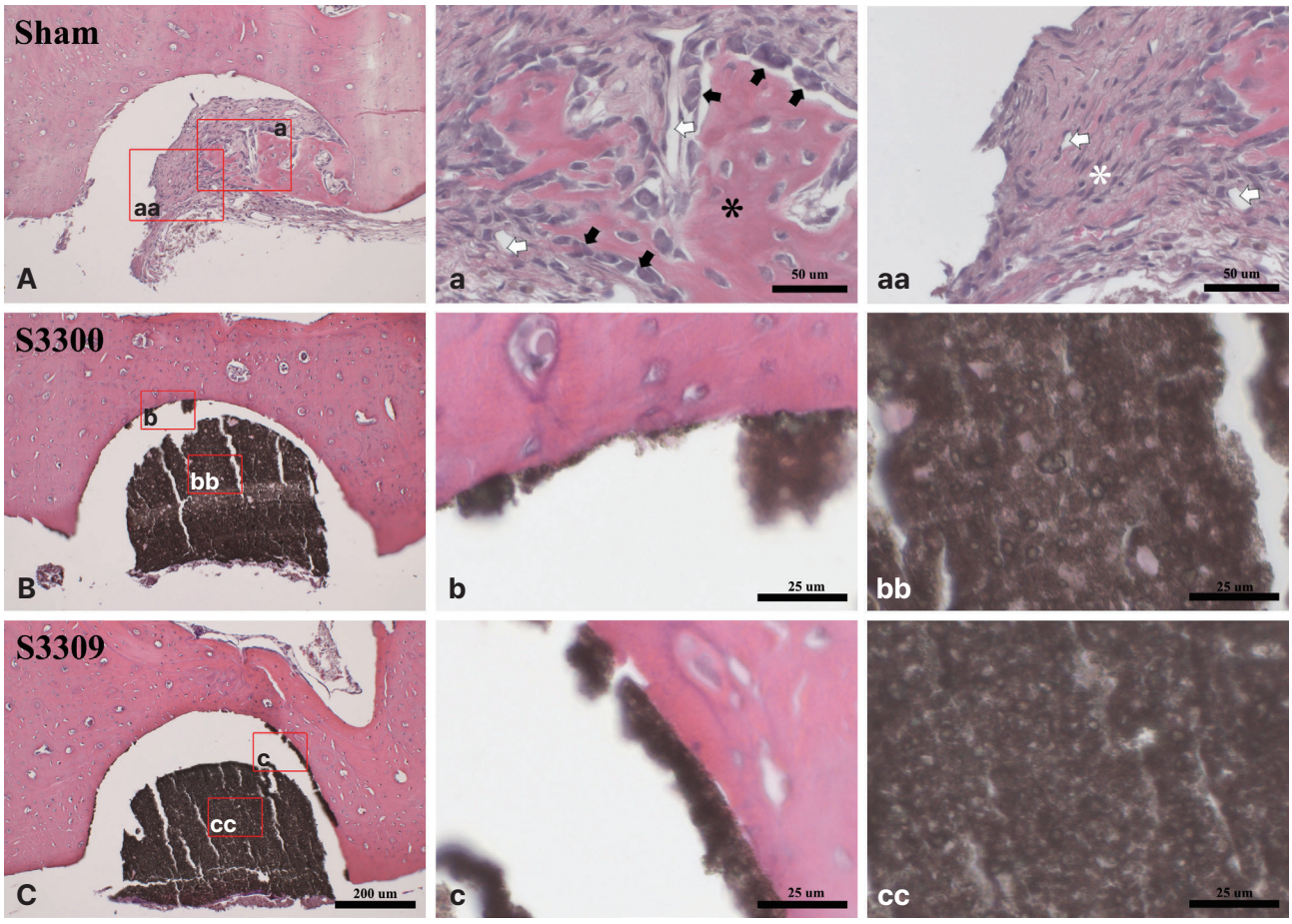

Fig. 2. Histological evaluation of rat mandibles in contact with calcium silicate sealers after 2 weeks (H&E staining). In the Sham group (A), woven bone formation (black asterisk) and active osteoblasts (black arrows) are observed in the defect site. Numerous blood vessels (white arrows) and loose connective tissue are also seen. (aa) Granulation tissue (white asterisk) with prominent vascularization (white arrows) is present adjacent to the bone defect. In the S3300 group (33% C_3S) (B), no inflammatory reaction is observed at the material-tissue contact area. In the S3309 group (33% C_3S + 9% C_3A) (C): similar to S3300, with minimal tissue reaction along the material interface. Scale bars = 200 μm (A - C), 50 μm (a, aa) and 25 μm (b, bb, c and cc).

종 경화 시간은 210분으로 측정되었다(Table 1).

칼슘알루미네이트는 수화시 칼슘이온과 수산화이온을 형성하며 이후 용액이 포화될 경우 칼슘알루미네이트 수화물과 수산화알루미늄을 형성하는데,[18] 칼슘실리케이트에 비해 높은 반응성으로 경화되어 경화시간을 단축시킨다.[10,11] 반면 칼슘알루미네이트 성분의 알루미늄 이온은 세포 내 대사 저해나 DNA 합성 억제를 초래할 수 있다는 보고가 있지만[19] 이는 성분의 함량이 높을 때 생기는 결과이며 칼슘알루미네이트의 함량이 20% 이하일 경우 염증 반응이나 파골세포 활성 없이 경조직 형성이 안정적으로 이루어진다고 알려져있다.[20] 이와 연관된 다른 In vitro 연구에서도 10% 이하의 칼슘알루미네이트 첨가시 칼슘실리케이트 / 칼슘알루미네이트 혼합물의 초기 및 최종 경화시간 감소와 함께 세포독성 없이 적합한 생체친화성이 나타났다고 보고된 바 있다.[21,22] 이에 따라 혼합물의 물성을 개선하는 동시에 조직 손상을 유발하지 않기 위해 칼슘알루미네이트의 함량을 조절하는 것이 필요해보이며, 본 연구에서도 트리칼슘알루미네이트의 함량을 9%로 조절하여 사용하였다.

실험 결과를 조직학적으로 분석하였을 때 실러를 주입하지 않고 골 결손만 유도한 Sham 2W군의 경우 와동 내 전반적으로 육아조직이 관찰되었는데, 이는 손상 부위에 대한 자연 치유 과정을 보여주는 생리적 반응으로 해석할 수 있다.[23] 무층뼈 주변으로 활발한 조골세포와 혈관신생이 관찰되었고 이는 초기 골 형성 단계에서 특징적으로 나타나는 조직학적 소견이다.[24] 초기 생성된 콜라겐

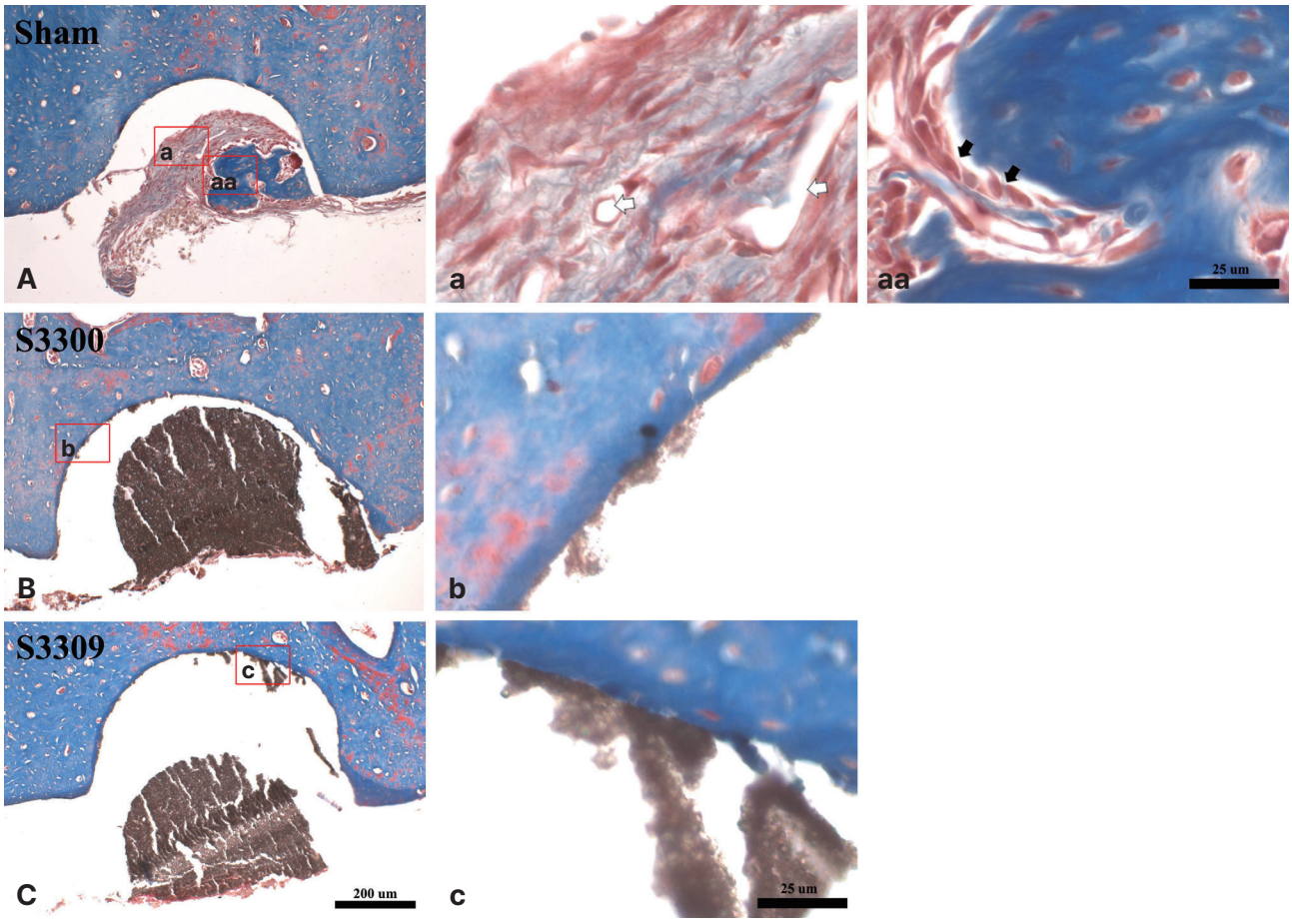

Fig. 3. Masson's trichrome staining showing collagen fiber deposition and tissue response in the rat mandible of the Sham (A), S3300 (B) and S3309 (C) groups. In the Sham group, abundant collagen fibers (blue) with vascular structures (white arrows) (a) and osteoblasts (black arrows) surrounding woven bone (aa). However, S3300 and S3309 groups, no signs of inflammatory reaction were noted, and good tissue compatibility with the sealer was demonstrated (B, b, C and c). Scale bars = 200 μm (A - C) and 25 μm (a - c and aa).

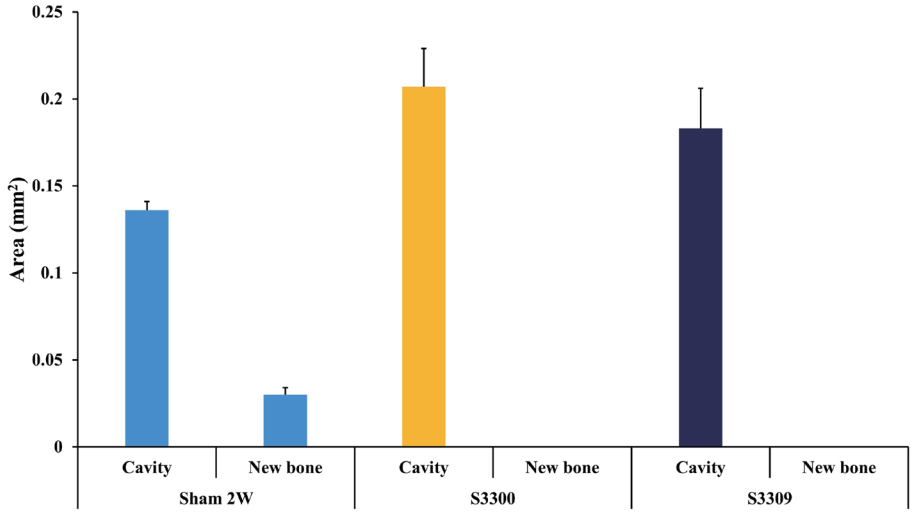

Fig. 4. The graph shows the mean values of the new bone tissue area (mm^2).

Table 2. The graph shows the mean and standard deviation of the new bone tissue area (mm^2)

Group	Cavity	New bone
Sham 2W	0.136 ± 0.005	0.030 ± 0.004
S3300	0.207 ± 0.022	0
S3309	0.183 ± 0.023	0

Table 3. The table shows the mean and standard deviation of the TRAP staining positive osteoclast (per unit area, 1 mm^2)

Group	TRAP positive cells ± S.D.
Sham 2W	37.650 ± 12.473
S3300	0
S3309	0

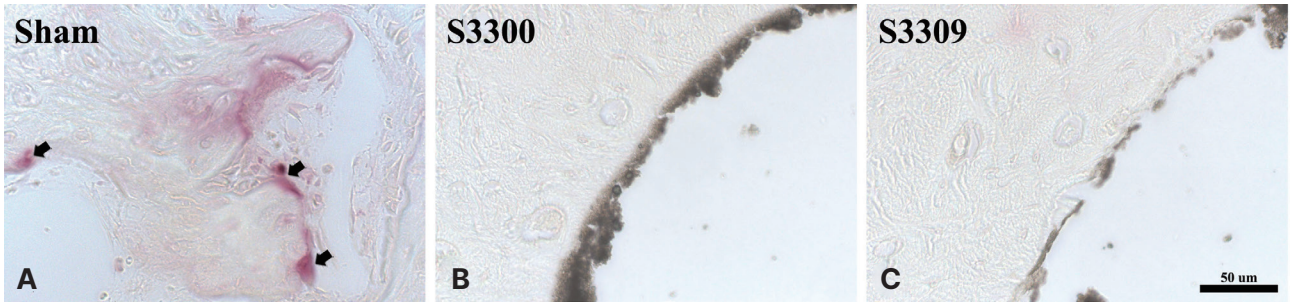

Fig. 5. TRAP staining for detection of osteoclastic activity at the implantation site of the Sham (A), S3300 (B) and S3309 (C) groups. In the Sham group, multiple TRAP-positive osteoclasts (black arrows) are evident within the defect area (A). However, S3300 and S3309 groups, show minimal or absent TRAP activity, indicating a lack of osteoclastic response to either material (B and C). Scale bar = 50 μm.

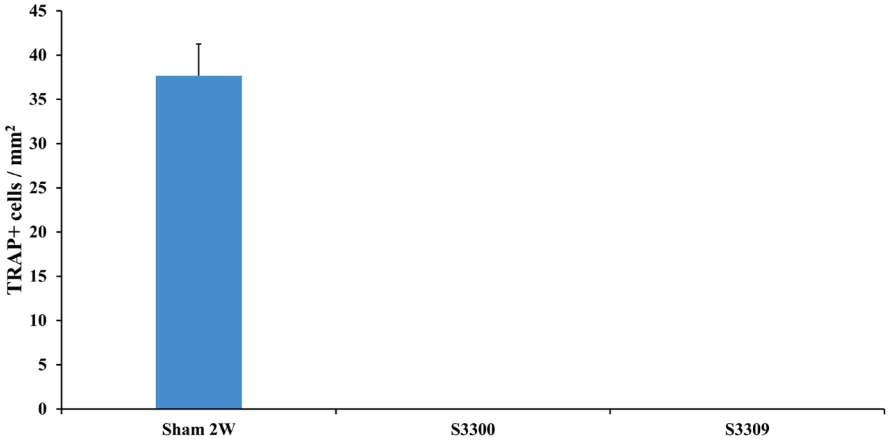

Fig. 6. The graph shows the mean values of the numbers of the TRAP staining positive osteoclast (per unit area, 1 mm^2).

조직이 파란색으로 보여 골 기질 합성과 성숙을 파악할 수 있는 MT 염색에서도 파란색으로 염색된 콜라겐 섬유가 다량 관찰되었다.[25] 비슷하게 진행된 이전 연구에서 흰쥐의 하악골에 골 결손을 유도하고 콜라겐 멤브레인을 적용한 경우 2주 안에 가장 많은 신생골 형성이 일어났으며[26] 섬유아세포가 풍부한 치밀결합조직 형성이 확인되었다.[27]

칼슘실리케이트 성분으로만 구성된 S3300군에서는 실러가 조직 내에서 뚜렷한 염증 반응 없이 신생골과 밀접한 접촉을 이루었으며, 조직과 실러 간의 경계는 매끄럽고 균일하게 유지되었다. 일반적으로 이식된 재료에 의해 이물반응(Foreign Body Reaction, FBR)이 발생할 경우, 초기에는 급성 염증반응이 유도되며, 이후에는 만성적인 섬유 증식 반응으로 진행된다. 이러한 과정에서 비만세

포, 대식세포, 다핵 거대세포가 관찰되며, 이식체 주위에는 두꺼운 섬유성 피막이 형성된다.[28] 반면 본 연구에서는 실러 주변으로 이와 같은 조직반응이 관찰되지 않았으며 이는 칼슘실리케이트 실러가 골조직과 직접 접촉하더라도 이물 반응을 유발하지 않는 높은 생체 적합성을 가지고 있음을 보여준다.[27] 이는 기존 연구에서 에폭시계 실러가 상대적으로 높은 세포 독성을 나타낸 반면, 칼슘실리케이트계 실러는 세포 생존률이 높고 조직 반응이 양호하다는 보고와도 일치하는 결과이다.[15]

S3309군에서는 트리칼슘알루미네이트가 9% 첨가된 조성이 적용되었음에도 불구하고, 실러 적용 2주 후의 조직 분석 결과에서 S3300군과 비교해 유의한 수준의 염증 반응이나 조직 손상이 관찰되지 않았다. 실러 자체의 물리적 형태 또한 주변 조직과 조화를 이루며 안정적으로 유지되었다.

TRAP 염색을 통한 분석에서 S3300, S3309 실러 모두 골 결손 부위에서 파골세포의 활성이 거의 관찰되지 않았다. 일반적으로 골조직 내에서 실러나 이물질이 강한 염증 자극을 유도할 경우 파골세포 활성을 증가시키며 이는 골흡수와 치유 지연을 초래할 수 있다.[29] 그러나 본 연구에서는 두 실러 모두 이러한 부작용 없이 조직 활성 파골세포가 거의 관찰되지 않았으며, 이는 해당 실러들이 골조직 내에서 골의 파괴적 변화를 유도하지 않고 안정된 상태를 유지한다는 것을 의미한다.[30]

본 연구에서 S3300, S3309 두 군의 조직학적 반응을 비교한 결과, 칼슘알루미네이트가 첨가된 경우에도 기존 칼슘실리케이트 실러와 비슷하게 염증 반응이나 조직 손상이 관찰되지 않았으며, 신생골과의 밀접한 접촉 및 실러 주변 조직의 안정적인 형태 유지가 확인되었다. 이는 기존의 MTA에 칼슘알루미네이트 성분을 첨가한 경우 20일 이후에 조직의 이물반응이 없었던 이전의 연구와 일치하는 결과이다.[31] 또한 칼슘알루미네이트는 경화 반응 동안 하이드록시아파타이트를 형성하고 상아질과 화학적 결합을 형성할 수 있으며[32] 칼슘알루미네이트의 비율이 증가할수록 경화시간이 짧아지는 것과 동시에 초기 압축강도가 증가한다는 보고도 있다.[33] 따라서 칼슘알루미네이트가 일정 비율 이하로 첨가될 경우, 실러는 골조직과 접촉 시 생체친화성을 유지하면서도 물리적 특성의 향상을 통해 임상 적용 가능성을 높이는 데 기여할 수 있을 것으로 보인다.

본 연구의 한계점은 우선 실험 기간이 2주였기 때문에 4주 이상의 장기 실험을 통해 확인할 수 있는 조직 반응, 실러의 분해 및 흡수 여부, 실러의 재광화 유도 가능성 등이 평가되지 않았다는 점이다. 또한 본 연구의 실험군에서는 대부분 조직 반응이 적었기 때문에 정성적 분석 위주로 진행되었다. 이에 향후 연구에서는 정량적 분석을 통해 4주 이상의 조직 반응을 확인할 수 있는 장기적인 실험 및 EDS, SEM 등의 고해상도 분석 도구를 사용해 실러-조직 사이의 계면 반응에 대한 연구가 필요할 것이다. 추가적으로 본 연구는 흰쥐를 이용한 in vivo 연구이므로 추후 인간 치수세포 및 골세포 등 인간 세포주(human cell line)를 이용한 추가적인 연구가 필요할 것으로 보인다.

결론

본 연구에서는 칼슘실리케이트 실러의 경화 시간을 단축하기 위해 첨가된 칼슘알루미네이트 성분이 실러의 생체친화성에 미치는 영향을 분석하기 위해 흰 쥐의 골조직에 실러를 주입한 뒤 조직학적 분석을 시행하였다. 그 결과 트리칼슘실리케이트로 이루어진 실러(S3300)와 9%의 트리칼슘알루미네이트가 첨가된 트리칼슘실리케이트 실러(S3309) 모두 와동 내에서 실러의 형태가 유지되었으며, 와동 주변 조직에서 이물 반응이나 파골세포 활성 없이 안정적인 조직 반응을 보였다. 이 결과는 칼슘알루미네이트의 첨가가 실러의 경화시간을 단축하면서 조직 내에서 생체친화성을 유지할 수 있음을 뒷받침한다.

ORCID

Hyun-Ji Kim https://orcid.org/0009-0005-3143-7349
Ki-Yeon Yoo https://orcid.org/0000-0002-0575-275X
Jin-Woo Kim https://orcid.org/0000-0002-0004-0710
Kyung-Mo Cho https://orcid.org/0000-0003-3464-9425
Se-Hee Park https://orcid.org/0000-0002-4052-4082

References

1. Ricucci D, Rôças IN, Alves FRF, Loghin S, Siqueira JF. Apically Extruded Sealers: Fate and Influence on Treatment Outcome. J Endod 2016;42:243-9.
2. Lee KW, Williams MC, Camps JJ, Pashley DH. Adhesion of Endodontic Sealers to Dentin and Gutta-Percha. J Endod 2002;28:684-8.

3. Schaeffer MA, White RR, Walton RE. Determining the optimal obturation length: A meta-analysis of literature. J Endod 2005;31:271-4.
4. Loushine BA, Bryan TE, Looney SW, Gillen BM, Loushine RJ, Weller RN, Pashley DH, Tay FR. Setting properties and cytotoxicity evaluation of a premixed bioceramic root canal sealer. J Endod 2011;37:673-7.
5. Zafalon EJ, Versiani MA, de Souza CJA, Gomes Moura CC, Dechichi P. In vivo comparison of the biocompatibility of two root canal sealers implanted into the subcutaneous connective tissue of rats. Oral Surg Oral Med Oral Pathol Oral Radiol Endod 2007;103:e88-94.
6. Silva Almeida LH, Moraes RR, Morgental RD, Pappen FG. Are Premixed Calcium Silicate-based Endodontic Sealers Comparable to Conventional Materials? A Systematic Review of In Vitro Studies. J Endod 2017;43:527-35.
7. Sfeir G, Zogheib C, Patel S, Giraud T, Nagendrababu V, Bukiet F. Calcium silicate-based root canal sealers: A narrative review and clinical perspectives. Materials 2021;14:3965.
8. Milanovic I, Milovanovic P, Antonijevic D, Dzeletovic B, Djuric M, Miletic V. Immediate and Long-Term Porosity of Calcium Silicate–Based Sealers. J Endod 2020;46:515-23.
9. Zamparini F, Prati C, Taddei P, Spinelli A, Di Foggia M, Gandolfi MG. Chemical-Physical Properties and Bioactivity of New Premixed Calcium Silicate-Bioceramic Root Canal Sealers. Int J Mol Sci 2022; 23:13914.
10. Oliveira IR, Pandolfelli VC, Jacobovitz M. Chemical, physical and mechanical properties of a novel calcium aluminate endodontic cement. Int Endod J 2010;43:1069-76.
11. Oliveira IR, Andrade TL, Jacobovitz M, Pandolfelli VC. Bioactivity of calcium aluminate endodontic cement. J Endod 2013;39:774-8.
12. Histing T, Garcia P, Holstein JH, Klein M, Matthys R, Nuetzi R, Steck R, Laschke MW, Wehner T, Bindl R, Recknagel S, Stuermer EK, Vollmar B, Wildemann B, Lienau J, Willie B, Peters A, Ignatius A, Pohlemann T, Claes L, Menger MD. Small animal bone healing models: standards, tips, and pitfalls results of a consensus meeting. Bone 2011;49: 591-9.
13. Khouw IM, Van Wachem PB, Molema G, Plantinga JA, De Leij LF, Van Luyn MJ. The Foreign Body Reaction to a Biodegradable Biomaterial Differs between Rats and Mice. J Biomed Mater Res. 2000;52: 439-46.
14. Camilleri J. Investigation of Biodentine as dentine replacement material. J Dent 2013;41:600-10.
15. Donnermeyer D, Bürklein S, Dammaschke T, Schäfer E. Endodontic sealers based on calcium silicates: a systematic review. Odontology 2019;107: 421-36.
16. Primus C, Gutmann JL, Tay FR, Fuks AB. Calcium silicate and calcium aluminate cements for dentistry reviewed. J Am Ceram Soc 2022;105:1841-63.
17. Lee YN, Kim MK, Kim HJ, Yu MK, Lee KW, Min KS. Evaluation of the root dentin bond strength and intratubular biomineralization of a premixed calcium aluminate-based hydraulic bioceramic endodontic sealer. J Oral Sci 2024;66:96-101.
18. Altan H, Tosun G. The setting mechanism of mineral trioxide aggregate. J Istanb Univ Fac Dent 2016;50:65-72.
19. Domínguez C, Moreno A, Llovera M. Aluminum Ions Induce DNA Synthesis But Not Cell Proliferation in Human Fibroblasts In Vitro. Biol Trace Elem Res 2002;86:1-10.
20. Moon HJ, Lee JH, Kim JH, Knowles JC, Cho YB, Shin DH, Lee HH, Kim HW. Reformulated mineral trioxide aggregate components and the assessments for use as future dental regenerative cements. J Tissue Eng 2018;9:2041731418807396.
21. Liu WN, Chang J, Zhu YQ, Zhang M. Effect of tricalcium aluminate on the properties of tricalcium silicate-tricalcium aluminate mixtures: Setting time, mechanical strength and biocompatibility. Int Endod J 2011;44:41-50.
22. Liu W, Peng W, Zhu Y, Chang J. Physicochemical properties and in vitro biocompatibility of a hydraulic calcium silicate/tricalcium aluminate cement for endodontic use. J Biomed Mater Res B Appl Biomater 2012;100:1257-63.
23. Zandi M, Dehghan A, Amini P, Rezaeian L, Doulati S. Evaluation of mandibular fracture healing in

rats under zoledronate therapy: A histologic study. Injury 2017;48:2683-7.
24. Trailescu MD, Pavel AI, Pop MA, Zurbău-Anghel N, Stoica GA, Fruntelată RF, Singer CE, Stoica M, Constantin C. Pathological Fractures of Humerus in Children. Therapeutic and Pathological Considerations. Rom J Morphol Embryol 2019;60:831-40.
25. Lim J, Lee J, Yun HS, Shin HI, Park EK. Comparison of bone regeneration rate in flat and long bone defects: Calvarial and tibial bone. Tissue Eng Regen Med 2013;10:336-40.
26. Furuhata M, Takayama T, Yamamoto T, Ozawa Y, Senoo M, Ozaki M, Yamano S, Sato S. Real-time assessment of guided bone regeneration in critical size mandibular bone defects in rats using collagen membranes with adjunct fibroblast growth factor-2. J Dent Sci 2021;16:1170-81.
27. Tae JS, Yoo KY, Kim JW, Cho KM, Lee Y, Park SH. Effect of calcium silicate-based sealer to bone tissue of mandible of rats. J Dent Rehabil Appl Sci 2024;40:1-12.
28. Ibrahim M, Bond J, Medina MA, Chen L, Quiles C, Kokosis G, Bashirov L, Klitzman B, Levinson H. Characterization of the foreign body response to common surgical biomaterials in a murine model. Eur J Plast Surg 2017;40:383-92.
29. Wada T, Nakashima T, Hiroshi N, Penninger JM. RANKL-RANK signaling in osteoclastogenesis and bone disease. Trends Mol Med 2006;12:17-25.
30. Solberg LB, Brorson SH, Stordalen GA, Bækkevold ES, Andersson G, Reinholt FP. Increased tartrate-resistant acid phosphatase expression in osteoblasts and osteocytes in experimental osteoporosis in rats. Calcif Tissue Int 2014;94:510-21.
31. Saghiri MA, Orangi J, Tanideh N, Asatourian A, Janghorban K, Garcia-Godoy F, Sheibani N. Repair of bone defect by nano-modified white mineral trioxide aggregates in rabbit: A Histopathological study. Med Oral Patol Oral Cir Bucal 2015;20:e525-31.
32. Almeida LH, Gomes APN, Gastmann AH, Pola NM, Moraes RR, Morgental RD, Cava SS, Felix AOC, Pappen FG. Bone tissue response to an MTA-based endodontic sealer, and the effect of the addition of calcium aluminate and silver particles. Int Endod J 2019;52:1446-56.
33. Chang KC, Chang CC, Huang YC, Chen MH, Lin FH, Lin CP. Effect of tricalcium aluminate on the physicochemical properties, bioactivity, and biocompatibility of partially stabilized cements. PLoS One 2014;9:e106754.

칼슘알루미네이트의 유무가 칼슘실리케이트 실러에서 흰쥐 하악골 내 생체적합성에 미치는 영향

김현지[1] 전공의, **유기연**[2] 교수, **김진우**[1] 교수, **조경모**[1] 교수, **박세희**[1]* 교수

[1]강릉원주대학교 치과대학 치과보존학교실

[2]강릉원주대학교 치과대학 해부학교실

목적: 칼슘실리케이트 실러에 첨가된 칼슘알루미네이트가 흰쥐의 하악골 결손부위의 조직에 미치는 생체적합성과 조직반응을 평가하고자 하였다.

연구 재료 및 방법: 흰쥐 하악골 하연 피질골에 와동을 형성하고 실러를 주입하지 않은 군(Sham 2W), 33% 농도의 트리칼슘실리케이트 실러를 주입한 실험군(S3300), 9%의 트리칼슘알루미네이트를 함유하는 33% 트리칼슘실리케이트 실러를 주입한 실험군(S3309)을 설정하였다. 2주 후 흰쥐를 희생하여 조직을 채취한 뒤 H&E, MT 및 TRAP 염색으로 골조직 및 실러의 변화를 조직학적으로 분석하였다.

결과: Sham 2W군의 경우 염증세포, 신생 혈관 및 무층뼈로 구성된 육아조직이 관찰되었다. S3300 및 S33009군의 경우 실러의 형태가 와동 내에서 유지되고 있었고 실러와 조직 간의 경계는 매끄럽고 연속적인 형태를 나타냈다. 조직의 이물반응이나 파골세포 활성, 세포 파괴 소견은 관찰되지 않았다.

결론: 칼슘알루미네이트가 첨가된 칼슘실리케이트 실러는 골조직과 접촉시 적합한 생체친화성과 조직 안정성을 보였다.

(구강회복응용과학지 2026;42(1):39-49)

주요어: 생체적합성; 칼슘알루미네이트; 칼슘실리케이트 실러; 이물반응; 흰쥐 하악골

*교신저자: 박세희

(25457)강원특별자치도 강릉시 죽헌길 7 강릉원주대학교 치과대학 치과보존학교실

Tel: 033-640-2760 | Fax: 033-640-3103 | E-mail: drendo@gwnu.ac.kr

접수일: 2025년 10월 20일 | 수정일: 2025년 11월 13일 | 채택일: 2025년 11월 17일