https://doi.org/10.14368/jdras.2026.42.3.213
ISSN 2384-4353 eISSN 2384-4272

Original Article

Effect of repeated local minocycline delivery on radiographic bone levels in the non-surgical treatment of peri-implantitis: a retrospective study

Gi-Tae Park[1,2], Shin-Kyu Lee[1,2], Ji-Young Joo[1,2], Ju-Youn Lee[1,2], Hyun-Joo Kim[1,2]*

[1]*Department of Periodontology, Dental and Life Science Institute, School of Dentistry, Pusan National University, Yangsan, Republic of Korea*

[2]*Department of Periodontology and Dental Research Institute, Pusan National University Dental Hospital, Yangsan, Republic of Korea*

Purpose: This study aimed to evaluate the long-term effect of repeated local application of minocycline during non-surgical treatment of peri-implantitis on radiographic bone level improvement in cases followed for at least 6 months after treatment. **Materials and Methods:** Among patients diagnosed with peri-implantitis by a periodontist, a total of 28 patients (61 implants) who received repeated local applications of minocycline and had standardized periapical radiographs available for at least 6 months were included in this retrospective analysis. To evaluate changes in peri-implant bone defects, the distance between the implant shoulder and the most coronal point of the surrounding bone (DIB) was measured at the mesial and distal aspects of each implant. Radiographic distortion was corrected based on the actual implant length. The mean of the mesial and distal DIB values was calculated for each implant, and the change in this mean DIB (ΔDIB) between baseline and endpoint was calculated, and its association with various risk factors was analyzed. **Results:** The mean DIB improvement was 1.17 ± 6.71 mm, indicating radiographic improvement in bone level after treatment. Male patients showed greater ΔDIB than female patients. Anterior implants demonstrated greater ΔDIB than posterior implants, while cases with adjacent implants affected by peri-implantitis showed smaller ΔDIB compared with those without adjacent peri-implantitis involvement. **Conclusion:** In non-surgical treatment of peri-implantitis, repeated local application of minocycline was associated with a positive trend in radiographic bone level improvement after at least 6 months. This pattern of improvement differed according to sex, implant location, and the presence of peri-implantitis in adjacent implants. However, as this was a retrospective study without a control group, further prospective studies are needed to clarify the independent therapeutic effect of minocycline. **(J Dent Rehabil Appl Sci 2026;42(3):213-21)**

Key words: peri-implantitis; non-surgical treatment; minocycline hydrochloride

서론

임플란트 주위염은 임플란트 주변의 결합조직에 염증이 발생하고, 동시에 이를 지지하는 골조직의 진행성 소실이 동반되는 병적 상태로 정의된다. 이러한 골 소실은 일반적으로 비선형적이며, 시간이 지남에 따라 점점 가속되는 양상으로 진행되는 것으로 보고되고 있다.[1] 임플란트 주위염은 그 진행 양상뿐만 아니라 치료의 복잡성 면에서도 자연치아의 치주염과는 차별화되며, 치료에 있어 더욱 정밀한 접근이 요구된다.[2]

*Correspondence to: Hyun-Joo Kim
Associate Professor, Department of Periodontology, Dental and Life Science Institute, School of Dentistry, Pusan National University, 20 Geumo-ro, Beomeo-ri, Mulgeum-eup, Yangsan, 50612, Republic of Korea
Tel: +82-55-360-5104, Fax: +82-55-360-5194, E-mail: periohjkim@pusan.ac.kr
Received: May 26, 2026/Last Revision: June 16, 2026/Accepted: June 25, 2026

Copyright© 2026 The Korean Academy of Stomatognathic Function and Occlusion.
©It is identical to Creative Commons Non-Commercial License.

임플란트 주위염의 주요 병인은 임플란트 표면에 형성되는 세균성 치태이다.[3] 세균성 치태는 다양한 미생물이 군집을 이루며 형성한 복잡한 구조물로, 세균 간의 다층적 매트릭스(Matrix) 구조와 세포외 다당질(Extracellular polymeric substances)에 의해 숙주의 면역 반응이나 항균제 침투로부터 물리적·화학적으로 보호받기 때문에 치료에 저항성을 보이는 경향이 있다.[4,5] 따라서 임플란트 주위염의 치료에 있어 가장 핵심적인 목표는 감염원인 세균성 치태를 효과적으로 제거하고, 동시에 오염된 임플란트 표면을 철저히 세정하는 것이다.[6] 하지만 임플란트의 나사선 구조와 주위 점막의 해부학적 제약으로 인해, 단순한 기계적 세정이나 물리적인 치은연하 소파술만으로는 염증 조절이 어려운 경우가 많다.[7] 이에 따라, 비외과적 치료법의 보조수단으로 국소 약물의 적용이 대안으로 주목받게 되었다.

최근 임상 연구들에 따르면, 국소적으로 적용되는 항균제는 임플란트 주위염 치료에서 임상적 개선을 도모할 수 있는 것으로 보고된다.[8] 특히 미노사이클린 단독 혹은 메트로니다졸과 병용 적용 시 깊은 임플란트 주위 포켓에서 단기적으로 탐침 깊이 감소 및 치료 성공률 향상에 유의한 효과가 확인되었다.[9,10] 또한 지속 방출형 독시사이클린 제제는 기계적 소파술의 보조요법으로 사용되었을 때, 국소 클로르헥시딘 겔에 비해 탐침 깊이와 출혈 지수 등 임상적 결과를 더욱 유의하게 개선하는 것으로 보고되었으며,[11] 클로르헥시딘 칩은 안전성과 내약성이 우수하나 항생제 제제에 비해 보조적 효과는 제한적인 것으로 나타났다.[12,13] 이러한 결과들은 국소 항균 요법이 기존의 비수술적 또는 수술적 처치에 유용한 보조 치료 전략으로 활용될 수 있음을 시사한다.

이러한 배경에서 Lang 등이 제안한 Cumulative interceptive supportive therapy (CIST)는 체계적인 임플란트 주위염 관리 전략으로 평가받고 있다. CIST는 질환의 중증도와 반응에 따라 단계별 치료를 제공하며, 초기 단계의 비외과적 접근에서 국소적으로 미노사이클린을 적용하는 것이 중요한 치료 요소로 포함되어 있다.[14] 미노사이클린은 광범위한 항균 효과와 함께 세균성 치태내 침투력이 높고,[15] 염증 매개 물질 억제에도 효과적인 것으로 보고되어[16] 임플란트 주위염 치료에서의 활용 가능성이 높게 평가된다.

이에 본 연구에서는 임플란트 주위염에 대한 비외과적 치료 시, 국소적으로 반복 적용된 미노사이클린이 장기적으로 방사선학적 골수준의 개선에 어떠한 영향을 미치는지를 최소 6개월 이상의 기간을 통해 평가하고자 하였다.

연구 재료 및 방법

연구대상자 모집

본 후향적 연구에는 총 28명의 환자에서 61개의 임플란트가 포함되었다. 연구 대상자의 선정 및 제외 기준은 다음과 같다.

- 선정기준; ① 치주과 전문의가 임상검사 및 파노라마와 치근단 방사선 촬영 후 임플란트 주위염으로 진단한 자 ② 비외과적 처치와 함께 미노사이클린 염산염을 국소적으로 반복 적용(2주 간격으로 최소 4회 이상 시행)하였으며, 최소 6개월 이상의 표준화된 치근단 방사선사진을 확보한 자
- 제외기준; 환자의 전신병력 기록상 ① 치주질환에 영향을 줄 만한 전신질환을 가진 자 혹은 전신질환과 관련된 약을 복용하고 있는 자 ② 현재 임신 혹은 수유중인 자 ③ 최근 1년 이내에 악성 종양으로 방사선 또는 항암치료를 받은 적이 있는 경우 ④ 알코올 중독 및 약물 남용의 병력이 있는 자 ⑤ 만성 구강 내 점막 질환 또는 구강병변을 지닌 자 ⑥ 치료 전 최근 6개월 이내에 해당 부위 임플란트 주위염 처치를 시행받은 자

다음의 임상적, 방사선적 기준에 따라 임플란트 주위염으로 진단하였다.

- 탐침 시 출혈(Bleeding on probing; BOP)의 관찰이 동반되는 임플란트 주위 치주탐침깊이(Periodontal probing depth; PPD) ≥ 5 mm
- 2 mm 이상의 방사선학적 골 소실.

본 연구는 부산대학교치과병원 생명윤리위원회의 심의내용에 따라 진행되었다(PNUDH 2026-02-003).

비외과적 처치 방법

치은연하 소파술을 시행한 후 0.1% Chlorhexidine gluconate 용액(Hexident® solution, Dongin-Dang Pharmaceuticals, Siheung, Korea)을 10cc 시린지에 넣은 후 치은열구를 세척하였다. 이후 Minocycline HCl gel(Minocline®, DongKook Pharma, Seoul, Korea)을 국소적으로 적용하였다. 내원 간격은 2주에서 4주로 설

정하였으며, 출혈(BOP)이나 화농성 삼출물의 분비와 같은 임상적 염증소견이 발견되지 않을 때까지 치은열구 내 Chlorhexidine 세척과 Minocycline HCl gel 적용을 최소 4회 이상 반복하였다.

방사선학적 평가

임플란트 주위염 치료 시, 통상적으로 최초 진단 후 치료를 시작하는 시점에 표준화된 치근단 방사선사진을 촬영하였으며, 치료 후 6개월 이상 경과한 시점에 동일한 방법으로 재촬영하였다. 이후 유지관리 기간 동안 약 1년 간격으로 추가 촬영을 시행하였고, 이와 같이 치료 시작 시점과 종료 시점 모두에서 방사선 기록이 확보된 환자만을 연구에 포함하였다. 본 연구에서는 치료 전 방사선 촬영을 Baseline, 가장 마지막 방사선 촬영을 Endpoint로 설정하였다. 임플란트 주변 골 결손부의 변화를 평가하기 위하여, 치근단 방사선 사진상에서 각각 근심과 원심에서 임플란트 Shoulder와 임플란트 주위 골의 치관측 정점 부위 간의 거리(DIB)를 측정하였다. 근심과 원심에서 측정된 값은 평균하여 분석에 사용하였다. 실제 임플란트 길이를 이용하여 방사선 사진 상에서 측정한 수치의 오차를 보상하였다(Fig. 1).

통계분석

Baseline과 End point의 DIB 값을 평균±표준편차로 표현하였다. ① 성별, ② 연령, ③ Connection type, ④ 악궁, ⑤ 위치, ⑥ 인접 임플란트의 임플란트 주위염 이환 여부, ⑦ Splinting 여부, ⑧ 인접치간의 생리적 거리 확보 여부에 따라 그룹을 나누었다. Baseline과 Endpoint 간 각 임플란트의 근심·원심 DIB 평균값의 변화량(ΔDIB)의 그룹 내 비교는 Paired t-test, 그룹 간 비교는 Student t-test를 사용하였다. 추가적으로, 위의 8개 변수를 독립변수로 하고 ΔDIB (골수준 변화량)를 종속변수로 하여 다중회귀분석을 시행하였다. 분산팽창지수(variance inflation factor, VIF)를 통해 다중공선성을 검토하였으며, 모든 통계 분석은 SPSS (version 18 for Windows; SPSS Inc., Chicago, USA)를 사용하여 수행하였다. $P < 0.05$를 통계적으로 유의한 것으로 간주하였다.

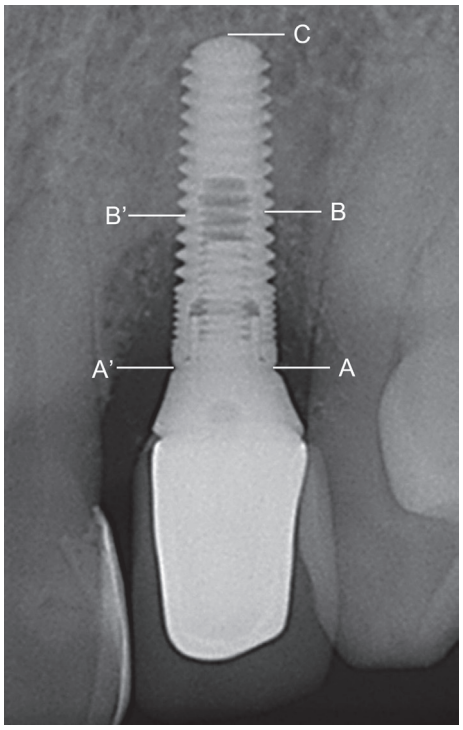

Fig. 1. Distance from the implant shoulder to the most coronal bone-to-implant contact point (DIB) was measured at the mesial and distal aspects of each implant: A, implant shoulder; B and B′, the most coronal bone-to-implant contact point; C, apex of the implant fixture; A – B, DIB at the distal aspect; A – B′, DIB at the mesial aspect; and A – C, length of the implant fixture (on radiographic view). Amount of actual marginal bone loss at the mesial and distal aspects (X′ and X) calculated follow as:
X′ = (A′ – B′) × fixture length (actual) / (A – C)
X = (A – B) × fixture length (actual) / (A – C)

결과

Table 1에서 제시된 바와 같이 총 28명의 환자, 61개의 임플란트를 모집하였다. 이하 모든 통계분석은 임플란트를 분석 단위로 하여 임플란트 수준에서 수행하였다. 치근단 방사선 사진을 통해 Baseline과 Endpoint 시점의 DIB를 61개 임플란트의 근심과 원심에서 측정하였다. 관찰 기간은 평균 38.08 ± 17.67 개월이었으며, ΔDIB의 평균은 1.17 ± 6.71 mm였다(Table 2).

① 성별, ② 연령, ③ Connection type, ④ 악궁, ⑤ 위치, ⑥ 인접 임플란트의 임플란트 주위염 이환 여부, ⑦ Splinting 여부, ⑧ 인접치간의 생리적 거리 확보 여부에 따른 Baseline과 Endpoint 시점의 평균 DIB 변화량과

Table 1. Baseline characteristics of implants included in the analysis

	n
Total	61
Sex	
Male	18
Female	43
Age (years)	
≥ 65	33
< 65	28
Connection type	
External	35
Internal	26
Jaw	
Maxilla	31
Mandible	30
Location	
Anterior	13
Posterior	48
Adjacent implant condition	
Multiple peri-implantitis	41
Single peri-implantitis	20
Splinting	
Splinted	54
Non-Splinted	7
Biologic distance with adjacent tooth/implant	
Proper	52
Non-Proper	9

그룹 간 유의수준은 Table 2에 제시하였다. 남성이 여성보다 ΔDIB가 컸으며($P < 0.05$), 전치부가 구치부보다 ΔDIB가 컸고($P < 0.05$), 인접 임플란트가 임플란트 주위염에 이환된 경우가 그렇지 않은 경우보다 ΔDIB가 작았다($P < 0.001$).

다중회귀분석 결과는 Table 3에 제시하였다. 여러 독립변수 중 임플란트의 위치와 인접 임플란트의 임플란트 주위염 이환 여부가 ΔDIB에 유의한 영향을 미쳤다($P < 0.05$). 즉, 전치부에서 더 큰 골수준 개선이 관찰되었으며, 인접 병소가 다수일 경우 회복량은 유의하게 감소하였다. 반면, 성별, 연령, Connection type, 악궁, Splinting 여부, 인접치간 거리 확보 여부는 통계적으로 유의한 영향을 보이지 않았다.

고찰

본 연구는 최소 6개월에서 최대 9년까지 추적 관찰된 방사선학적 데이터를 바탕으로, 임플란트 주위염 환자에서 국소적으로 적용된 미노사이클린의 임상적 유효성을 평가하였다. 결과적으로 골수준(DIB)의 개선이 관찰되었으며, 이는 반복적인 국소 항생제 적용이 방사선학적으로 일정 수준 이상의 효과를 나타낼 수 있음을 시사한다.

미노사이클린은 Tetracycline 계열의 광범위 항균제로서, 단순한 세균 억제를 넘어 항염증, 항파골세포 활성, Matrix metalloproteinase (MMP) 억제 등 다양한 생물학적 효과를 나타낸다.[17,18] 이러한 작용은 임플란트 표면의 복잡한 형상으로 인해 기계적 세정만으로는 한계가 있는 임플란트 주위염 치료에 있어 유용한 보조 수단이 될 수 있다. 특히, 미노사이클린의 국소 적용이 임상 및 방사선학적 지표를 개선시킨다는 다수의 임상 연구 결과가 존재한다. 미노사이클린을 비외과적 또는 외과적 치료와 병행했을 때 치주탐침깊이, 출혈지수, 치태지수 등 주요 임상 지표가 유의하게 개선되었으며,[19,20] 방사선학적 골수준 또한 의미 있는 회복을 보였다는 보고가 있다. Renvert 등의 연구에서는 국소 미노사이클린이 적용된 군에서 수술적 처치 후 6개월 시점에 평균 0.72 mm의 골수준 개선과 2.68 mm의 치주낭 깊이 감소를 보여 대조군보다 유의하게 우수한 결과를 보였다.[19] 임상적으로는 복잡한 외과적 처치 없이 비외과적 처치에 반복적인 국소 항생제 적용만으로도 의미 있는 골수준 개선이 나타났다는 것을 방사선학적 지표를 통해 확인하였다는 점에 주목할 만하며, 이는 실제 임상에서 비교적 비침습적이고 경제적인 치료 전략으로 활용될 수 있음을 시사한다.

본 연구에서는 다양한 하위 인자에 따른 ΔDIB의 차이를 통해 치료 반응에 영향을 미치는 요인을 분석하였다. 특히 남성 환자에서 DIB 감소가 보다 크게 나타났다. 일부 연구에서 남성에서 임플란트 주위 골 형성 반응이 여성보다 우수할 수 있음을 제시한 바 있다.[21,22] Wistar 쥐 모델에서 젊은 수컷 쥐는 암컷보다 임플란트 주위 골 볼륨과 Osseointegration 비율이 유의하게 높았으며 이는 성별에 따른 골 재생 능력의 차이를 시사한다.[21] 하지만, 본 연구에서 추가적으로 시행한 다중회귀분석에서는 성별의 효과는 통계적으로 유의하지 않았으며, 사람 대상 임상 연구에서는 명확한 성별 차이를 보고하지 않은 경우도 있었다.[22]

Table 2. Comparison between the DIB changes (ΔDIB) of each type (mean ± SD in mm)

	Baseline	Endpoint	ΔDIB (mean)	*P* value
Total	4.38 ± 2.96	3.20 ± 2.43	1.17 ± 6.71	
Sex				*0.0271
Male	6.37 ± 4.07	4.08 ± 1.35	2.30 ± 4.09	
Female	3.54 ± 1.77	2.84 ± 1.47	0.70 ± 1.27	
Age (years)				0.1850
≥65	3.77 ± 2.22	3.01 ± 1.73	0.76 ± 1.40	
<65	5.09 ± 3.52	3.44 ± 1.25	1.65 ± 3.41	
Connection type				0.8233
External	4.36 ± 3.68	3.26 ± 1.64	1.11 ± 3.21	
Internal	4.39 ± 1.55	3.13 ± 1.40	1.26 ± 1.27	
Jaw				0.2520
Maxilla	3.60 ± 1.96	2.81 ± 1.58	0.80 ± 1.14	
Mandible	5.17 ± 3.56	3.61 ± 1.40	1.56 ± 3.43	
Location				*0.0201
Anterior	5.12 ± 5.25	2.48 ± 1.37	2.64 ± 4.64	
Posterior	4.17 ± 1.88	3.40 ± 1.53	0.77 ± 1.35	
Adjacent implant condition				*0.0002
Multiple peri-implantitis	3.84 ± 2.02	3.48 ± 1.50	0.36 ± 1.17	
Single peri-implantitis	5.48 ± 4.08	2.65 ± 1.48	2.83 ± 3.64	
Splinting				0.1038
Splinted	4.30 ± 3.07	3.28 ± 1.52	1.01 ± 2.62	
Non-Splinted	4.99 ± 1.90	2.60 ± 1.61	2.39 ± 1.69	
Biologic distance with adjacent tooth/implant				0.1020
Proper	4.72 ± 3.02	3.32 ± 1.52	1.40 ± 2.72	
Non-Proper	2.40 ± 1.50	2.53 ± 1.50	-0.13 ± 0.33	

*: statistically significant difference ($P < 0.05$).

Table 3. Multiple regression analysis for DIB changes (ΔDIB)

Variables	β	SE	t	*P*	R^2	Adj. R^2
Gender (M/F)	0.978	0.736	1.33	0.190	0.363	0.265
Age	0.412	0.814	0.51	0.615		
Connection type (External/Internal)	-0.274	0.785	-0.35	0.728		
Jaw (Maxilla/Mandible)	-0.246	0.679	-0.36	0.719		
Location (Anterior/Posterior)	2.163	0.794	2.72	**0.009		
Adjacent implant (Multiple/Single)	-2.206	0.769	-2.87	**0.006		
Splinted (Splinted/Non)	1.435	1.209	1.19	0.241		
Biologic distance (Proper/Non)	1.309	0.862	1.52	0.135		

*: Reference group = Male, External, Maxilla, Anterior, Multiple, Splinted, Proper.
**: statistically significant difference ($P < 0.05$).

반면, 인접 임플란트의 임플란트 주위염 이환 유무에 따라 골 회복 반응이 상이한 결과는, 다중회귀분석에서도 유의하였으며, 이는 임플란트 주변이 하나의 독립된 병소 단위라기보다는 국소적 생태계처럼 작동하며, 같은 구강 내 인접한 임플란트의 병소의 존재가 건강한 임플란트의 미생물군 및 기능적 경로에 유의한 영향을 미칠 수 있음을 뒷받침한다. 실제로 건강한 임플란트라도 임플란트 주위염 병소가 인접하는 경우, 미생물 군집 구성이나 기능적 대사 경로가 임플란트 주위염 병소와 유사한 특징을 나타낸다는 연구 결과가 있다.[23] 이는 임플란트 주위염의 환경이 개별 임플란트 단위보다는 구강 내 국소 미생물 환경의 상호 작용 생태계로 이해되어야 함을 시사한다.

또한, 전치부에서는 구치부보다 유의하게 더 큰 골수준 개선이 관찰되었는데, 이는 다중회귀분석에서도 독립적인 예측 인자로 확인되었다. 이러한 차이는 보철물의 형태적 특성과 더불어 교합력 분포의 차이와도 관련이 있을 것으로 판단된다. 일반적으로 구치부 임플란트는 저작 시 더 큰 교합하중을 받으며, 하중 분산을 위해 직경이 크고 교합면적이 넓은 보철물이 사용된다. 이로 인해 구치부에서는 교합력이 변연골에 집중되거나 미세한 피로 누적을 초래하여 치료 반응이 제한될 가능성이 있다.[24-26] 반면 전치부는 상대적으로 교합하중이 적고, 위생관리 접근성이 높아 염증 조절이 용이하다. 보철물의 형태적 관점에서 구치부 임플란트 보철물은 전치부보다 Emergence angle (EA)이 크고 Convex한 Profile을 가지는 경향이 있으며,[22] EA가 30°를 초과하거나 Convex profile을 갖는 경우 치태 축적과 변연골 소실 및 임플란트 주위염의 위험 증가와 연관됨이 다수의 연구에서 확인되었다.[27,28] 반대로 전치부는 보철 설계상 상대적으로 작은 EA와 직선 혹은 오목한 Emergence profile을 구현하기 용이하여 세정성이 우수하고, 환자 자가위생관리도 비교적 수월하다. 따라서 임상적으로는 특히 구치부 임플란트에서 과도한 교합하중을 최소화하고, 가능한 한 EA를 30° 이하로 제한하는 것이 장기적인 예후와 비외과적 치료 반응 개선에 중요할 것으로 판단된다.[26,28]

한편, 국소 항생제의 반복적 사용은 미생물의 내성 유발 가능성을 배제할 수 없다. 테트라사이클린 내성 균주는 미노사이클린에도 일정 수준의 저항성을 나타낼 수 있으며, 실제로 MIC_{90} (minimum inhibitory concentration required to inhibit the growth of 90% of the isolates) 증가가 보고되었다.[29] 더불어 임플란트 주위염 환자군을 대상으로 한 최근 연구에서는 Clindamycin, Amoxicillin, Doxycycline에 대한 내성률이 각각 46.7%, 39.2%, 25%에 이르렀고, 이는 미노사이클린과 유사 계열의 항생제에서도 유의미한 내성 문제가 발생할 수 있음을 시사한다.[30] 따라서 국소 항생제는 반드시 적응증을 기반으로 선택적으로 사용되어야 하며, 장기적 관점에서는 재감염 예방을 위한 체계적인 유지관리처치의 병행이 필수적이다.

본 연구는 대조군이 없는 후향적 설계로, 치료 전후 임상적 수치를 제시하기 어려웠으며 다양한 기여인자를 완전히 통제하지 못하였다. 또한 동일 환자 내 복수의 임플란트가 포함되어 있어 관측치 간 상관성(intra-patient correlation)이 존재할 수 있으나, 본 연구의 분석 단위는 개별 임플란트의 방사선학적 골수준 변화였으며 환자당 평균 임플란트 수가 적어 clustering의 영향은 제한적이었을 것으로 판단된다. 아울러 추적 기간이 6개월에서 118개월 이상으로 다양하여 단순 ΔDIB 비교에 편향이 발생할 가능성을 고려하였으나, follow-up duration과 ΔDIB 간 유의한 상관관계는 확인되지 않았다(Pearson $r = 0.10$, $P = 0.435$). 그럼에도 본 연구는 실제 임상 환경에서 비외과적 처치와 반복적 국소 항생제 적용만으로 장기적으로 의미 있는 골수준 개선이 가능함을 방사선학적으로 정량화하였다는 점에서 임상적 의의를 지닌다. 향후에는 mixed-effects model 또는 generalized estimating equation (GEE) 등 위계적 분석 방법을 적용한 전향적 무작위 대조연구를 통해 보다 정밀한 분석이 요구된다.

결론

본 연구의 결과, 임플란트 주위염에 대한 비외과적 치료 과정에서 국소적으로 반복 적용된 미노사이클린은 최소 6개월 이상 경과 후 방사선학적 골수준(ΔDIB) 개선과 관련된 긍정적인 경향을 보였다. 이러한 개선 양상은 성별, 임플란트 위치, 인접 임플란트의 임플란트 주위염 이환 여부에 따라 차이를 보였다.

다중회귀분석 결과, 임플란트 위치와 인접 임플란트의 임플란트 주위염 이환 여부가 장기적 골수준 회복의 주요 예측 인자로 확인되었다. 전치부는 구치부보다 유의하게 더 큰 골수준 개선을 보였으며, 이는 상대적으로 작은 교합하중과 세정성의 이점을 반영한 결과로 판단된다. 반면 인접 임플란트에서 임플란트 주위염이 동반된 경우에는 회복량이 감소하였는데, 임플란트 주위 환경

이 개별 병소 단위가 아닌 국소 미생물 생태계 단위로 기능할 수 있음을 시사하였다. 이러한 결과는 환자 개별 특성 및 보철적 요인을 고려한 맞춤형 접근의 중요성을 강조하며, 국소 항생제의 반복 적용이 비외과적 치료에서 유효한 보조 전략이 될 수 있음을 보여준다. 다만 항생제 내성 발생 가능성을 고려하여 적응증을 신중히 설정하고, 장기적으로는 정기적 유지치료와 병행할 때 최적의 예후를 기대할 수 있을 것이다.

향후 연구에서는 대조군을 포함한 전향적 무작위 대조연구 및 다양한 환자 인자와 보철 설계 변수를 반영한 다각적 분석이 필요할 것이다.

Acknowledgements

부산대학교 기본연구지원사업(2년)에 의하여 연구되었음.

ORCID

Gi-Tae Park https://orcid.org/0009-0005-7325-7653
Shin-Kyu Lee https://orcid.org/0000-0003-1426-8991
Ji-Young Joo http://orcid.org/0000-0002-4050-5797
Ju-Youn Lee http://orcid.org/0000-0002-0772-033X
Hyun-Joo Kim http://orcid.org/0000-0001-7553-6289

References

1. Schwarz F, Derks J, Monje A, Wang HL. Peri-implantitis. J Periodontol 2018;89 Suppl 1:S267-90.
2. Berglundh T, Armitage G, Araujo MG, Avila-Ortiz G, Blanco J, Camargo PM, Chen S, Cochran D, Derks J, Figuero E, Hämmerle CHF, Heitz-Mayfield LJA, Huynh-Ba G, Iacono V, Koo KT, Lambert F, McCauley L, Quirynen M, Renvert S, Salvi GE, Schwarz F, Tarnow D, Tomasi C, Wang HL, Zitzmann N. Peri-implant diseases and conditions: Consensus report of workgroup 4 of the 2017 World Workshop on the Classification of Periodontal and Peri-Implant Diseases and Conditions. J Clin Periodont 2018;45 Suppl 20:S286-91.
3. Baffone W, Sorgente G, Campana R, Patrone V, Sisti D, Falcioni T. Comparative effect of chlorhexidine and some mouthrinses on bacterial biofilm formation on titanium surface. Curr Microbiol 2011;62:445-51.
4. Flemming HC, Wingender J. The biofilm matrix. Nat Rev Microbiol 2010;8:623-33.
5. Marsh PD, Zaura E. Dental biofilm: ecological interactions in health and disease. J Clin Periodont 2017;44 Suppl 18:S12-22.
6. Renvert S, Lessem J, Dahlén G, Lindahl C, Svensson M. Topical minocycline microspheres versus topical chlorhexidine gel as an adjunct to mechanical debridement of incipient peri-implant infections: a randomized clinical trial. J Clin Periodont 2006;33:362-9.
7. Renvert S, Roos-Jansåker AM, Claffey N. Non-surgical treatment of peri-implant mucositis and peri-implantitis: a literature review. J Clin Periodont 2008;35 Suppl 8:305-15.
8. Heo S, Kim HJ, Joo JY, Lee J, Kim SJ, Choi J. Simplified nonsurgical treatment of peri-implantitis using chlorhexidine and minocycline hydrochloride. J Periodontal Implant Sci 2018;48:326-33.
9. Heitz-Mayfield LJA, Salvi GE, Botticelli D, Mombelli A, Faddy MJ, Lang NP; Implant Complication Research Group. Anti-infective treatment of peri-implantitis: a randomized controlled clinical trial. Clin Oral Implants Res 2011;22:237-41.
10. Cha JK, Lee JS, Kim CS. Surgical therapy of peri-implantitis with local minocycline: a 6-month randomized controlled clinical trial. J Dent Res 2019; 98:288-95.
11. Renvert S, Lessem J, Dahlén G, Lindahl C, Svensson M. Topical minocycline microspheres versus topical chlorhexidine gel as an adjunct to mechanical debridement of incipient peri-implant infections: a randomized clinical trial. J Clin Periodontol 2006;33:362-9.
12. Hallström H, Persson GR, Lindgren S, Renvert S. Open flap debridement of peri-implantitis with or without adjunctive systemic antibiotics: a randomized clinical trial. J Clin Periodontol 2017;44:1285-93.
13. Schwarz F, John G, Schmucker A, Sahm N, Becker J. Combined surgical therapy of advanced peri-implantitis evaluating two methods of surface decontamination: a 7-year follow-up observation. J Clin Periodont 2017;44:337-42.

14. Lang NP, Berglundh T, Heitz-Mayfield LJ, Pjetursson BE, Salvi GE, Sanz M. Consensus statements and recommended clinical procedures regarding implant survival and complications. Int J Oral Maxillofac Implants 2004;19 Suppl:150-4.
15. Takahashi N, Ishihara K, Kimizuka R, Okuda K, Kato T. The effects of tetracycline, minocycline, doxycycline and ofloxacin on Prevotella intermedia biofilm. Oral Microbiol Immunol 2006;21:366-71.
16. Killeen AC, Harn JA, Erickson LM, Yu F, Reinhardt RA. Local minocycline effect on inflammation and clinical attachment during periodontal maintenance: randomized clinical trial. J Periodontol 2016;87:1149-57.
17. van Steenberghe D, Bercy P, Kohl J, De Boever J, Adriaens P, Vanderfaeillie A, Adriaenssen C, Rompen E, De Vree H, McCarthy EF, Vandenhoven G. Subgingival minocycline hydrochloride ointment in moderate to severe chronic adult periodontitis: a randomized, double-blind, vehicle-controlled, multicenter study. J Periodontol 1993;64: 637-44.
18. Mombelli A, Feloutzis A, Brägger U, Lang NP. Treatment of peri-implantitis by local delivery of tetracycline. Clinical, microbiological and radiological results. Clin Oral Implants Res 2001;12:287-94.
19. Cha JK, Lee JS, Kim CS. Surgical therapy of peri-implantitis with local minocycline: a 6-month randomized controlled clinical trial. J Dent Res 2019; 98:288-95.
20. Toledano M, Osorio MT, Vallecillo-Rivas M, Toledano-Osorio M, Rodríguez-Archilla A, Toledano R, Osorio R. Efficacy of local antibiotic therapy in the treatment of peri-implantitis: A systematic review and meta-analysis. J Dent 2021;113:103790.
21. Pien DM, Olmedo DG, Guglielmotti MB. Influence of age and gender on peri-implant osteogenesis. Age and gender on peri-implant osteogenesis. Acta Odontol Latinoam 2001;14:9-13.
22. Brocard D, Barthet P, Baysse E, Duffort JF, Eller P, Justumus P, Marin P, Oscaby F, Simonet T, Benqué E, Brunel G. A multicenter report on 1,022 consecutively placed ITI implants: a 7-year longitudinal study. Int J Oral Maxillofac Implants 2000;15:691-700.
23. Bessa LJ, Egas C, Pires C, Proença L, Mascarenhas P, Pais RJ, Barroso H, Machado V, Botelho J, Alcoforado G, Mendes JJ, Alves R. Linking peri-implantitis to microbiome changes in affected implants, healthy implants, and saliva: a cross-sectional pilot study. Front Cell Infect Microbiol 2025;15:1543100.
24. Isidor F. Influence of forces on peri-implant bone. Clin Oral Implants Res 2006;17 Suppl 2:8-18.
25. Duyck J, Vandamme K. The effect of loading on peri-implant bone: a critical review of the literature. J Oral Rehabil 2014;41:783-94.
26. Duyck J, Naert I. Failure of oral implants: aetiology, symptoms and influencing factors. Clin Oral Investig 1998;2:102-14.
27. Katafuchi M, Weinstein BF, Leroux BG, Chen YW, Daubert DM. Restoration contour is a risk indicator for peri-implantitis: A cross-sectional radiographic analysis. J Clin Periodontol 2018;45:225-32.
28. Yi Y, Koo KT, Schwarz F, Ben Amara H, Heo SJ. Association of prosthetic features and peri-implantitis: A cross-sectional study. J Clin Periodontol 2020;47:392-403.
29. Chopra I, Roberts M. Tetracycline antibiotics: mode of action, applications, molecular biology, and epidemiology of bacterial resistance. Microbiol Mol Biol Rev 2001;65:232-60.
30. Rams TE, Degener JE, van Winkelhoff AJ. Antibiotic resistance in human peri-implantitis microbiota. Clin Oral Implants Res 2014;25:82-90.

임플란트 주위염의 비외과적 처치에서 반복적 국소 미노사이클린 적용이 방사선학적 골수준 변화에 미치는 효과: 후향적 분석

박기태[1,2] 대학원생, **이신규**[1,2] 전임의, **주지영**[1,2] 교수, **이주연**[1,2] 교수, **김현주**[1,2*] 부교수

[1]부산대학교 치의학전문대학원 치주과학교실

[2]부산대학교치과병원 치주과

목적: 임플란트 주위염 환자에서 비외과적 치료 시 국소적으로 반복 적용된 미노사이클린이 장기적으로 방사선학적 골수준 개선에 미치는 효과를, 치료 후 최소 6개월 이상 경과한 증례들을 통해 평가하고자 하였다.

연구 재료 및 방법: 치주과 전문의에 의해 임플란트 주위염으로 진단된 환자 중, 미노사이클린의 국소적 적용을 반복적으로 시행받고 최소 6개월 이상 확보된 표준화된 치근단 방사선사진이 존재하는 총 28명의 환자(61개의 임플란트)를 본 후향적 분석에 포함하였다. 임플란트 주위 골 결손의 변화를 평가하기 위해, 각 임플란트의 근심과 원심에서 임플란트 Shoulder와 주위골 치관측 정점 사이의 거리(DIB)를 측정하였다. 방사선 사진 측정 시 발생할 수 있는 왜곡은 실제 임플란트 길이를 기준으로 보정하였다. 이후 Baseline과 Endpoint 간 각 임플란트의 근심·원심 DIB 평균값의 변화량(ΔDIB)을 산출하였으며, 여러 위험 요인과의 관련성을 비교·분석하였다.

결과: DIB 개선량은 1.17 ± 6.71 mm으로, 치료 후 방사선학적 골수준이 개선되었다. 남성이 여성보다 ΔDIB가 컸으며, 전치부가 구치부보다 ΔDIB가 컸고, 인접 임플란트가 임플란트 주위염에 이환된 경우가 그렇지 않은 경우보다 ΔDIB가 작았다.

결론: 임플란트 주위염에 대한 비외과적 치료 과정에 서 국소적으로 반복 적용된 미노사이클린은 최소 6개월 이상 경과 후 방사선학적 골수준 개선과 관련된 긍정적인 경향을 보였다. 이러한 개선 양상은 성별, 임플란트 위치, 인접 임플란트의 임플란트 주위염 이환 여부에 따라 차이를 보였다. 다만 본 연구는 대조군이 없는 후향적 연구이므로, 미노사이클린의 독립적인 치료 효과를 명확히 규명하기 위해서는 추가적인 전향적 임상 연구가 필요하다.

(구강회복응용과학지 2026;42(3):213-21)

주요어: 임플란트 주위염; 비외과적 치료; 미노사이클린 염산염

*교신저자: 김현주
(50612)경상남도 양산시 물금읍 범어리 금오로 20 부산대학교 치의학전문대학원 치주과
Tel: 055-360-5104 | Fax: 055-360-5194 | E-mail: periohjkim@pusan.ac.kr
접수일: 2026년 5월 26일 | 수정일: 2026년 6월 16일 | 채택일: 2026년 6월 25일