https://doi.org/10.14368/jdras.2026.42.3.231
ISSN 2384-4353 eISSN 2384-4272

Original Article

Effects of BMP-2 and IGF-1 on cartilage regeneration in a rabbit knee articular cartilage defect model

MiSo Namkoong[1], SeungYeon Lee[1], Su-Jin Ahn[1,2], Suk Won Lee[1,2]*
[1]Department of Prosthodontics, Kyung Hee University Hospital at Gangdong, Seoul, Republic of Korea
[2]Department of Prosthodontics, School of Dentistry, Kyung Hee University, Seoul, Republic of Korea

Purpose: This study aimed to investigate the effect of cartilage regeneration by administering bone morphogenetic protein-2 (BMP-2) and insulin-like growth factor-1 (IGF-1) in a rabbit model with articular cartilage defects in the knee joint. **Materials and Methods:** In six rabbits, the skin over both knee joints was incised to expose the patella. The patella was then laterally dislocated to create a 5 mm diameter defect in the articular cartilage of the knee. After defect formation, BMP-2 and IGF-1 were administered to the right knee joints of three rabbits each (BMP-2 group, IGF-1 group). The same treatment was repeated one week later, for a total of two administrations. Six weeks after defect formation, the rabbits were sacrificed, and Safranin-O stained histological samples of the articular cartilage were prepared. **Results:** According to the quantitative scoring system proposed by Wakitani et al., statistically significant differences were observed between the spontaneous healing control group and the BMP-2 group, and between the spontaneous healing control group and the IGF-1 group (SPSS 25.0, $P < 0.05$). **Conclusion:** In this preliminary study, histological cartilage regeneration in the rabbit knee was confirmed through the administration of BMP-2 and IGF-1. Further studies are needed to investigate the regenerative effects of various growth factors. **(J Dent Rehabil Appl Sci 2026;42(3):231-7)**

Key words: articular cartilage; bone morphogenetic protein 2; insulin-like growth factor I; cartilage regeneration

서론

턱관절 골관절염(Temporomandibular Joint Osteoarthritis, TMJ OA)은 연골의 퇴행성 변화, 활액 조성의 변화, 과두의 골 변화, 염증 및 만성 통증을 특징으로 하는 퇴행성 질환이며 하악의 기능 시 통증, 관절 잡음이나 개구 제한과 같은 증상을 유발한다.[1] 턱관절 골관절염의 임상적 진단은 병력 청취, 임상 검사를 통해 이루어지며, 주로 하악과두와 관절융기의 골 변화와 같은 방사선학적 특징에 기반한다.[2] 진단을 위해서는 방사선 사진을 통한 골변화 확인이 필요하며 컴퓨터 단층 촬영(cone beam CT)은 자세한 턱관절의 골변화를 제공하여 골관절염의 진단의 정확도를 높일 수 있다.[3] 턱관절 골관절염은 턱관절 질환 환자군 내에서 높은 유병율을 보이며 연령과도 밀접한 연관이 있는 것으로 알려져 있다.[4] 연구에 따라 연령 및 성별 분포에 대한 결과의 편차가 크게 나타나고 있다. 2016년도에 한국인 TMD 환자를 대상으로 한 연구에서 CT를 기반으로 평가한 턱관절 골관절염의 유병률은 27.3%로 나타났으며, 남성에서 15.5%의 유병률, 여성에서 32%의 유병률을 보였고 나이별 유의미한 차이는 없었다.[5] 이는 턱관절 골관절염이 특정 연령층에 국한되지 않고 전국민적으로 높은 유병률을 보이고 있음을 의미한다.

현재 턱관절 골관절염에 대한 치료는 약물요법, 물리치료, 교합안정장치, 주사치료 및 수술적 치료 등 다양한 방식으로 이루어지고 있으나, 근본적인 연골 재생을

*Correspondence to: Suk Won Lee
Professor, Department of Prosthodontics, Kyung Hee University Hospital at Gangdong, School of Dentistry, Kyung Hee University, 892 Dongnam-ro, Gangdong-gu, Seoul, 06278, Republic Korea
Tel: 82-2-440-7519, Fax: 82-2-440-7549, E-mail: ysprosth@hanmail.net
Received: June 17, 2026/Last Revision: July 14, 2026/Accepted: July 27, 2026

Copyright© 2026 The Korean Academy of Stomatognathic Function and Occlusion.
©It is identical to Creative Commons Non-Commercial License.

유도하는 데에는 한계가 있다. 특히 관절 연골은 무혈관 조직으로 손상 시 재생 능력이 제한적이기 때문에, 손상된 연골 및 골의 구조적 회복을 위한 효과적인 치료 전략이 요구된다. 이를 위해 조직공학을 기반으로 한 관절 연골의 재생이 주목받고 있으며, 줄기세포, transforming growth factor (TGF), bone morphogenetic protein-2 (BMP-2), insulin-like growth factor-1 (IGF-1) 등을 이용한 치료가 연구되고 있다.[6] BMP-2는 TGF-β superfamily에 속하는 대표적인 뼈 유도 단백질로, 중간엽 줄기세포를 연골세포와 골세포로 분화시키는 능력을 가지고 있다. 골아세포 생성뿐만 아니라 연골 기질의 형성을 유도하며, 손상된 연골-골 접합부의 조직 재생에 효과적인 것으로 알려져 있다.[7,8] 또한, BMP-2는 염증 억제 기능과 혈관 신생 유도에도 부분적으로 관여하여 연골과 골의 복합적인 손상 모델에서 유용한 생체분자적 역할을 한다.[8] IGF-1은 간에서 주로 분비되는 단백질로, 연골세포의 생존, 증식 및 기질 합성을 촉진하는 성장인자이다.[9] IGF-1은 세포외기질(Extracellular Matrix, ECM)의 주성분인 2형 콜라겐 및 프로테오글리칸 합성을 증가시켜 연골조직의 안정성과 탄력성을 유지하는 데 중요한 역할을 하며, 동시에 세포사멸(apoptosis)을 억제하여 조직의 퇴행성 변화로부터 보호한다.[10,11] IGF-1은 특히 무혈관성 조직인 관절연골에서 영양 공급 및 세포 활성 조절의 중심적 요소로 작용한다는 점에서 연골 재생을 위한 생물학적 치료 전략의 핵심으로 주목받고 있다.[12]

본 연구에서는 BMP-2, IGF-1 투여를 통해 토끼 무릎의 조직학적 연골 재생 효과를 평가하고, 향후 턱관절 골관절염에서 성장인자 기반 치료 연구의 기반을 마련하고자 한다.

연구 재료 및 방법

몸무게 3.0 - 3.5 kg의 뉴질랜드산 흰 토끼를 암수 구분 없이 6마리를 실험에 사용하였다. 실험은, 본 동물실험이 진행된, 크로넥스 주식회사의 동물실험윤리위원회의 승인을 받았다(CRONEX-IACUC: 201910003).

토끼는 Zoletil 50 (tiletamine hydrochloride/zolazepam hydrochloride; Virbac S.A., Carros, France)와 Rompun (xylazine hydrochloride; Bayer Korea, Seoul, Korea)을 1 : 1로 혼합한 주사액을 0.4 mL/kg 근육주사를 통해 전신마취하였다. 양측 무릎 관절 주위 피부를 절개하여 슬개골을 노출시킨 뒤 슬개골을 외측으로 이동시켜 무릎 관절 연골에 직경 5 mm의 결손을 형성하였다. 결손을 형성한 후 토끼 3마리의 우측 관절 연골에 10μg/100μL의 recombinant human BMP-2 (rhBMP-2; PeproTech, Rocky Hill, USA)를 투여하였고, 남은 3마리의 우측 관절 연골에 10 μg/100 μL의 recombinant human IGF-1 (rhIGF-1; R&D Systems, Minneapolis, USA)을 투여하였다(Table 1). 동일한 처치를 1주 뒤 시행하여 총 2회 투여하였다. 결손이 형성된 좌측 관절 연골은 아무런 처치 없이 자연치유 되도록 하였다. 결손 형성 6주 후에 토끼를 희생시켜 관절 연골에 대한 safranin-O 염색 조직 시편을 제작하였다. 자연 치유 대조군, BMP-2 투여군, IGF-1 투여군에서의 조직학적 연골 재생 정도를 Wakitani histological scoring system for cartilage repair을 사용해 평가하였다(Table 2).[13] 세 군 간 조직학적 점수의 평균치 비교를 위하여 IBM SPSS Statistics for Windows, version 25.0 (IBM Corp., Armonk, USA)을 이용하여 Kruskal-Wallis test를 시행하였으며, 통계적 유의수준은 $P < 0.05$로 설정하였다.

결과

BMP-2, IGF-1을 투여하고 6주 후에 무릎 관절 연골 결손 부위를 육안적으로 관찰하였다. 자연 치유 대조군에서는 결손 부위가 함요 되어있고 인접 부위와 감별되는 손상 상태를 유지하고 있었다. BMP-2 투여군에서는 대조군에 비해 조직 표면이 편평하며 색상이 균일하였으

Table 1. Experimental groups and treatment protocol

Group	Number of Rabbits (n)	Knee	Treatment	Dose
Control group	6	Left	-	-
BMP-2 group	3	Right	rhBMP-2	10 μg/ 100 μL
IGF-1 group	3	Right	rhIGF-1	10 μg/ 100 μL

BMP-2: bone morphogenetic protein-2; IGF-1: insulin-like growth factor-1; rhBMP-2: recombinant human bone morphogenetic protein-2; rhIGF-1: recombinant human insulin-like growth factor-1.

Table 2. Wakitani histological scoring system for cartilage repair. This system evaluates cartilage repair based on multiple categories. The total score is the sum of scores from each category, with lower total scores indicating higher degree of cartilage regeneration

Category	points
Cell morphology	
Hyaline cartilage	0
Mostly hyaline cartilage	1
Mostly fibrocartilage	2
Mostly non-cartilage	3
Noncartilage only	4
Matrix-staining (metachromasia)	
Normal	0
Slightly reduces	1
Markedly reduced	2
No metachromatic stain	3
Surface regulariy	
Smooth	0
Moderate	1
Irregular	2
Severely irregular	3
Thickness of cartilage	
> 3/4	0
2/3 to 3/4	1
1/3 to 2/3	2
< 1/3	3
Integration of donor with host adjacent cartilage	
Both edges integreated	0
One edge integrated	1
Neither edge integrated	2
Total maximum	15

며 인접 부위와의 경계가 확실하지 않은 형태를 보였다. IGF-1 투여군에서도 결손 부위의 표면이 비교적 편평하였고, 인접 정상 연골과의 경계가 불명확하였으며, 색상이 주변 연골과 유사하게 관찰되었다(Fig. 1).

Safranin-O 염색을 시행하여 관절 결손 부위의 연골 기질 내 글리코사미노글리칸(glycosaminoglycans, GAGs)의 분포 및 보존 정도를 평가하였다. 자연 치유 대조군에서는 결손 부위가 연속적이지 못하고 표면이 불규칙하게 형성되어 있으며 섬유성 결합조직이 관찰되었다. 세포 간격 및 배치가 불규칙하며 연골 표층 및 심층 전반에 걸쳐 ECM의 염색도가 매우 약하게 나타나며 GAGs 성분이 소실된 양상을 보였다(Fig. 2). BMP-2 투여군에서는 대조군에 비해 결손 부위의 표면이 인접한 정상 연골 조직과 이행되고 있으며 손상 부위에서 새로운 연골세포와 라쿠나 구조가 일부 형성된 것을 관찰할 수 있었다. 기질의 염색 정도가 국소적으로 증가한 부위가 관찰되었으나 염색의 균일성이 떨어졌다(Fig. 3). IGF-1 투여군에서는 결손 부위의 표면이 인접 정상 연골 조직과 평탄하고 연속적으로 연결되어 있으며 연골세포 및 라쿠나 구조가 규칙적으로 분포하고 있었다. 손상 부위가 전반적으로 진하고 균일하게 적색으로 염색 되어있어 ECM 내 GAGs 성분이 풍부하고 기질이 잘 유지되어 있는 것을 알 수 있었다(Fig. 4).

Wakitani histological scoring system for cartilage repair에 따라 조직학적 연골 재생 정도를 평가하였다(Table 2).[13] 이 기준은 연골 재생 정도가 높을수록 낮은 척도를 나타낸다. 대조군에서 총점의 평균은 12.17, BMP-2 투여

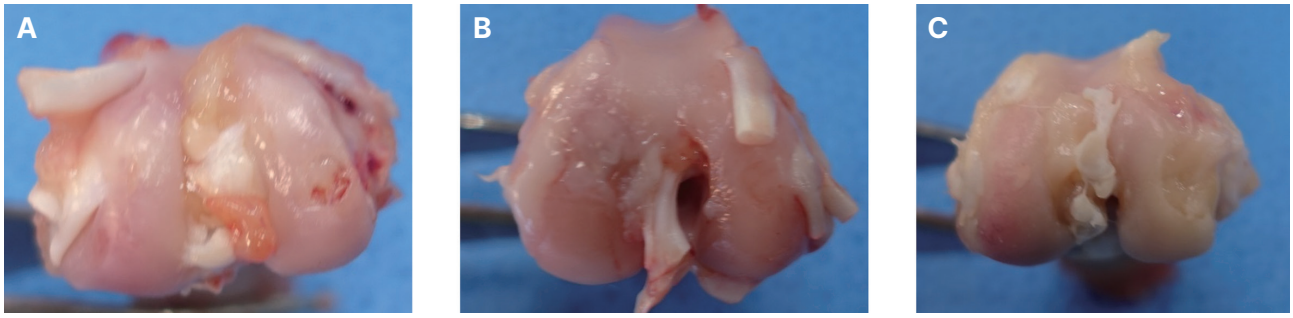

Fig. 1. Macroscopic findings of cartilage defect in the knee joint. (A) spontaneous healing control group, (B) BMP-2 administration group (BMP-2 group), (C) IGF-1 administration group (IGF-1 group).

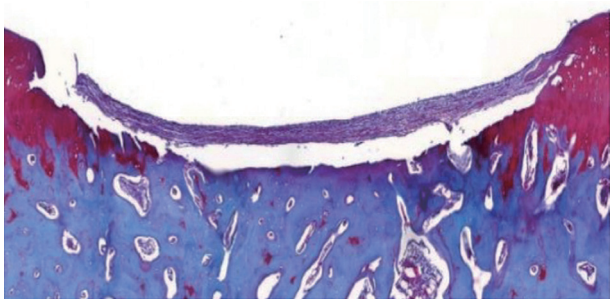

Fig. 2. Light microscopic findings of spontaneous healing control group on safranin-O staining. The cartilage surface structure shows evidently unhealed defect site, and the Safranin-O staining intensity is low.

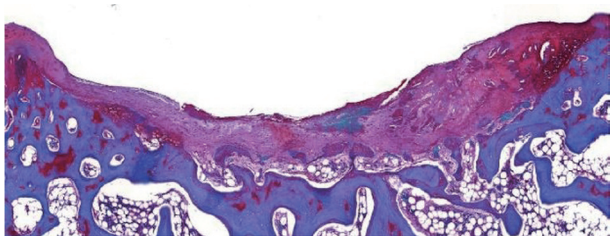

Fig. 3. Light microscopic findings of BMP-2 administration group on safranin-O staining. The cartilage surface structure is partially healed, and the Safranin-O staining intensity is partially recovered.

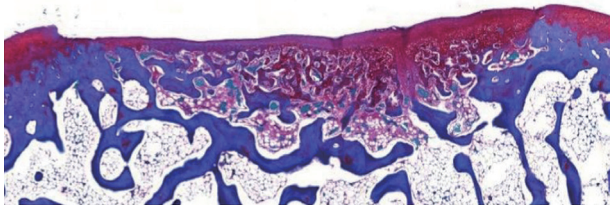

Fig. 4. Light microscopic findings of IGF-1 administration group on safranin-O staining. The cartilage surface structure is continuously healed, and the Safranin-O staining intensity is high and uniform.

군의 평균은 8.67, IGF-1 투여군의 평균은 8.33으로 나타났다(Fig. 5). Kruskal-Wallis test 결과 대조군과 BMP-2 투여군, 대조군과 IGF-1 투여군 사이에 각각 유의미한 차이를 보였다($P < 0.05$). 이에 따라 자연 치유 대조군과 비교하여 BMP-2 투여군, IGF-1 투여군이 유의하게 증가한 연골 재생 효과를 보인 것으로 나타났다.

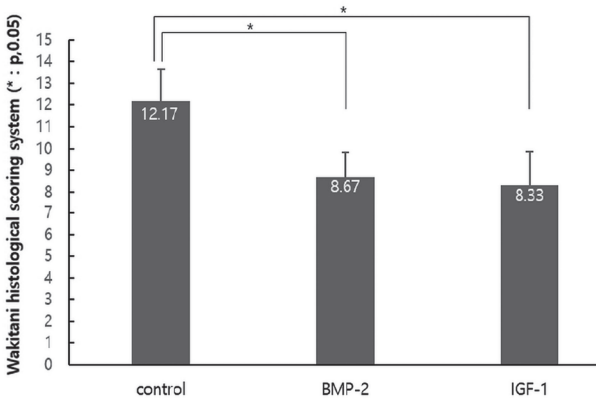

Fig. 5. Results of Histologic evaluation using Wakitani histological scoring system. The spontaneous healing control group and the BMP-2 administration group show a statistically significant difference (SPSS 25.0, $P < 0.05$). The spontaneous healing control group and the IGF-1 administration group also show a statistically significant difference (SPSS 25.0, $P < 0.05$).
BMP-2: bone morphogenetic protein-2; IGF-1: insulin-like growth factor-1.

고찰

본 연구에서는 토끼의 무릎관절 모델을 이용하여 BMP-2와 IGF-1이 연골 조직의 재생에 미치는 생물학적 효과를 평가하였다. 실험 결과, 두 성장인자 투여군 모두 자연치유 대조군에 비해 연골 표면의 연속성 및 조직학적 재생 양상이 개선된 소견을 보였다. 무릎 관절 연골 결손 부위를 육안적으로 관찰한 결과 BMP-2, IGF-1 투여군이 자연 치유 대조군에 비해 회복된 양상을 보였다. 광학현미경 소견에서 자연 치유 대조군에서는 손상 부위의 연골 기질이 거의 소실된 상태로, Safranin-O 염색이 대부분 사라져 있었다. 이는 연골 ECM의 주성분인 GAGs이 손상 후 자연 치유 과정에서 거의 회복되지 않으며, 퇴행성 변화가 지속된다는 것을 의미한다. BMP-2 투여군에서는 손상 부위 주변에서 부분적인 ECM 복원이 관찰되었으며, Safranin-O 염색이 회복된 영역이 일부 확인되었다. 그러나 연골 특이적 ECM의 재생 측면에서 BMP-2 투여군에서는 IGF-1 투여군에 비해 Safranin-O 염색의 균일성이 낮은 경향을 보였다. IGF-1 투여군은 관절 손상 부위 전반에 걸쳐 Safranin-O 염색성이 뚜렷하게 관찰되어 GAGs를 포함한 연골성 기질의 보존 또는 형성이 상대적으로 높게 나타났다. 연골 표면과 세포 구조 또한 높은 수준으로 회복되어, IGF-1이 연골세포의 생존과

ECM 합성을 효과적으로 촉진한다는 점을 조직학적으로 뒷받침한다.

BMP-2는 주로 골 형성 및 골유도 단백질로 알려져 있으나, 일부 연구에서는 연골세포 증식과 기질합성에도 관여한다고 보고된 바 있다.[7] Frenkel 등은 TGF-β1, β2, β3 및 BMPs를 포함한 TGF-β superfamily가 연골세포의 증식, 분화, 그리고 기질 구성 요소의 합성에 관여한다고 보고하였다.[14] Ripamonti 등은 BMP-2 단독으로도 유의미한 생물학적 활성을 보이지만, 특정 scaffold와의 병행 적용 시 조직 유도 효과가 더욱 강화되며, 특히 비용해성 scaffold와 결합하여 국소적 전달과 구조적 지지 효과를 동시에 제공하며, 그 효과는 용량 및 전달 방식에 따라 달라질 수 있다고 보고하였다.[8] Takagi M 등의 연구에 따르면 토끼의 TMJ 연골 결손 모델에 콜라겐 스펀지에 흡착된 recombinant human bone morphogenetic protein-2 (rhBMP-2)를 각기 다른 용량(15, 3, 0.6 μg)으로 결손부에 적용한 결과, 15 μg 및 3 μg 용량에서는 3주만에 결손부 전체가 연골로 완전히 회복되었으며, 연골내 골화도 관찰되었다. 반면 0.6 μg 용량에서는 대부분 섬유성 조직으로 치유되었고, 대조군은 조직 재생 없이 회복되지 않았다는 점이 보고되었다.[15] 이는 BMP2가 용량 의존적으로 TMJ 연골 결손 회복을 유도하며, 일정 수준 이상의 농도에서는 연골 재생 및 골화까지 촉진할 수 있다는 것을 의미한다. 본 연구에서 BMP-2가 관절 연골 결손부위에 긍정적인 재생 효과를 유도한 결과와도 일치한다.

Wen 등에 따르면 IGF-1은 chondrocyte 증식 및 프로테오글리칸과 2형 콜라겐 등의 ECM 구성 성분의 합성을 촉진하고, 연골세포 사멸과 MMPs 발현을 억제함으로써 근본적인 조직 회복을 유도할 수 있다고 하였다.[16] Hall 등의 in vitro 연구에서는 Collagen–GAG scaffold에 IGF1을 25, 50, 100 μg/mL 농도로 주입하여 연골세포의 ECM 생성에 미치는 효과를 평가하였는데, IGF1을 50 μg/mL 농도로 주입했을 때, 2형 콜라겐 및 프로테오글리칸 생성이 최대치에 도달했다. 또한 scaffold 내에서 IGF1이 생체 활성 형태로 유지되어 단회 투여보다 우수한 결과를 보였다고 보고하였다.[12] Fortier 등은 IGF-1이 염증 환경에서도 연골세포의 활성을 유지하는 효과가 있어 골관절염 모델에서 유효하며, IGF-1을 단독으로 사용하는 것보다 다른 성장인자와 병용할 경우 연골 재생에 더 우수한 효과를 보임을 보고하였다. 이러한 결과는 향후 연골 재생 연구에서 IGF-1의 사용이 고려될 수 있음을 시사한다.[17] 따라서, BMP2와 IGF-1을 병용하거나 단계별로 적용하는 방식이 관절 연골 조직공학 적용에 도움이 될 수 있으며, 향후 성장인자의 국소 전달 방식 및 장기적 안정성에 대한 연구가 병행된다면, 관절 질환 치료에 있어 효과적인 생물학적 제재로 활용될 수 있을 것으로 사료된다.

연골은 혈관이 분포하지 않는 조직 특성상 자가 회복 능력이 제한적이며, 조직학적 재생이 기능적 회복으로 이어지기까지는 시간이 요구된다. 본 연구는 초기 단계에서 조직학적 회복을 중심으로 재생을 평가하였으며, 장기적인 관점에서의 기능 회복 여부에 대한 후속 연구가 필요하다. 또한 토끼 무릎 관절 연골을 모델로 하였기 때문에, 임상적으로 적용하고자 하는 턱관절 연골과의 구조적·기능적 차이를 고려해야 한다. 턱관절 연골은 주로 섬유연골로 구성되어 1형 콜라겐의 비중이 높으며, 무릎 관절의 유리연골과는 조직학적 성상 및 기계적 부하 환경에 차이가 있다. 또한 턱관절은 고유의 생체역학적 조건과 주변 조직인 디스크, 관절낭, 근육 등과의 상호작용이 중요한 부위이므로, 단일 관절연골 모델 결과에는 한계가 존재한다. 따라서 향후에는 TMJ의 섬유연골성 특성, 관절원판 및 하악과두의 생체역학적 환경을 반영한 동물 모델 또는 복합 조직 모델을 이용하여 성장인자의 연골 재생 효과를 추가적으로 검증할 필요가 있다.

결론

본 연구에서는 BMP-2 및 IGF-1이 토끼 무릎 관절 연골 결손 모델에서 조직학적 연골 재생을 촉진하는 효과를 확인할 수 있었다. 두 성장인자 모두 자연 치유군에 비해 연골 표면의 구조적 회복과 ECM의 보존에 긍정적인 영향을 보였으며, 이는 향후 연골 재생을 위한 성장인자 기반 연구의 기초 자료로 활용될 수 있을 것으로 생각된다. 다만 본 연구는 토끼 무릎 관절을 이용한 초기 단계의 조직학적 평가라는 제한점을 가지고 있으므로, 향후 TMJ 동물모델을 이용한 장기적인 기능 평가와 다양한 성장인자의 적용에 대한 추가 연구가 필요할 것으로 사료된다.

ORCID

MiSo Namkoong https://orcid.org/0009-0009-5389-2990
SeungYeon Lee https://orcid.org/0009-0009-9493-3920
Su-Jin Ahn https://orcid.org/0000-0003-2128-1561
Suk Won Lee https://orcid.org/0000-0003-2726-3567

References

1. Wang XD, Zhang JN, Gan YH, Zhou YH. Current understanding of pathogenesis and treatment of TMJ osteoarthritis. J Dent Res 2015;94:666-73.
2. Kalladka M, Quek S, Heir G, Eliav E, Mupparapu M, Viswanath A. Temporomandibular joint osteoarthritis: diagnosis and long-term conservative management: a topic review. J Indian Prosthodont Soc 2014;14:6-15.
3. Winocur E, Reiter S, Krichmer M, Kaffe I. Classifying degenerative joint disease by the RDC/TMD and by panoramic imaging: a retrospective analysis. J Oral Rehabil 2010;37:171-7.
4. Mélou C, Pellen-Mussi P, Jeanne S, Novella A, Tricot-Doleux S, Chauvel-Lebret D. Osteoarthritis of the temporomandibular joint: A narrative overview. Medicina 2022;59:8.
5. Kim K, Wojczyńska A, Lee JY. The incidence of osteoarthritic change on computed tomography of Korean temporomandibular disorder patients diagnosed by RDC/TMD: a retrospective study. Acta Odontol Scand 2016;74:337-42.
6. Tanaka E, Detamore MS, Mercuri LG. Degenerative disorders of the temporomandibular joint: etiology, diagnosis, and treatment. J Dent Res 2008;87:296-307.
7. Chen D, Zhao M, Mundy GR. Bone morphogenetic proteins. Growth Factors 2004;22:233-41.
8. Ripamonti U, Ferretti C, Heliotis M. Soluble and insoluble signals and the induction of bone formation: molecular therapeutics recapitulating development. J Anat 2006;209:447-68.
9. Jones JI, Clemmons DR. Insulin-like growth factors and their binding proteins: biological actions. Endocr Rev 1995;16:3-34.
10. McQuillan DJ, Handley CJ, Campbell MA, Bolis S, Milway VE, Herington AC. Stimulation of proteoglycan biosynthesis by serum and insulin-like growth factor-I in cultured bovine articular cartilage. Biochem J 1986;240:423-30.
11. Longobardi L, O'Rear L, Aakula S, Johnstone B, Shimer K, Chytil A, Horton WA, Moses HL, Spagnoli A. Effect of IGF-I in the chondrogenesis of bone marrow mesenchymal stem cells in the presence or absence of TGF-beta signaling. J Bone Miner Res 2006;21:626-36.
12. Mullen LM, Best SM, Ghose S, Wardale J, Rushton N, Cameron RE. Bioactive IGF-1 release from collagen-GAG scaffold to enhance cartilage repair in vitro. J Mater Sci Mater Med 2015;26:5325.
13. Wakitani S, Imoto K, Kimura T, Ochi T, Matsumoto K, Nakamura T. Hepatocyte growth factor facilitates cartilage repair. Full-thickness articular cartilage defect studied in rabbit knees. Acta Orthop Scand 1997;68:474-80.
14. Frenkel SR, Saadeh PB, Mehrara BJ, Chin GS, Steinbrech DS, Brent B, Gittes GK, Longaker MT. Transforming growth factor beta superfamily members: role in cartilage modeling. Plast Reconstr Surg 2000;105:980-90.
15. Suzuki T, Bessho K, Fujimura K, Okubo Y, Segami N, Iizuka T. Regeneration of defects in the articular cartilage in rabbit temporomandibular joints by bone morphogenetic protein-2. Br J Oral Maxillofac Surg 2002;40:201-6.
16. Wen C, Xu L, Xu X, Wang D, Liang Y, Duan L. Insulin-like growth factor-1 in articular cartilage repair for osteoarthritis treatment. Arthritis Res Ther 2021;23:277.
17. Fortier LA, Barker JU, Strauss EJ, McCarrel TM, Cole BJ. The role of growth factors in cartilage repair. Clin Orthop Relat Res 2011;469:2706-15.

토끼 무릎 관절 연골 결손 모델에서 BMP-2 및 IGF-1의 연골재생효과

남궁미소[1] 전공의, **이승연**[1] 봉직의, **안수진**[1,2] 교수, **이석원**[1,2*] 교수

[1]강동경희대학교치과병원 치과보철과

[2]경희대학교 치과대학 치과보철학교실

목적: 무릎 관절 연골 결손이 있는 토끼 모델에 bone morphogenetic protein-2 (BMP-2), insulin-like growth factor-1 (IGF-1)을 투여하여 연골 재생 효과를 평가하였다.

연구 재료 및 방법: 6마리의 토끼 좌우 무릎 관절 피부를 절개하여 슬개골을 노출시킨 뒤, 슬개골을 외측으로 이동시켜 무릎 관절 연골에 직경 5 mm의 결손을 형성하였다. 결손 형성 후 BMP-2군(n = 3)과 IGF-1군(n = 3)의 우측 관절 연골에 각각 BMP-2와 IGF-1을 투여하였고, 1주 뒤 동일한 처치를 시행하여 총 2회 투여하였다. 결손 형성 6주 후에 토끼를 희생시켜 관절 연골에 대한 safranin-O 염색 조직 시편을 제작하였다.

결과: Wakitani 등이 제안한 정량적 판정 기준에 따라 자연 치유 대조군과 BMP-2 투여군, 자연 치유 대조군과 IGF-1 투여군 사이에 각각 유의미한 차이를 보였다(SPSS 25.0, $P < 0.05$).

결론: 본 선행연구에서 BMP-2, IGF-1 투여를 통해 토끼 무릎 연골 결손 모델에서 토끼 무릎의 조직학적 연골 재생을 확인할 수 있었으며, 향후 다양한 성장인자들의 연골 재생 효과의 규명이 필요하다.

(구강회복응용과학지 2026;42(3):231-7)

주요어: 관절연골; BMP-2; IGF-1; 연골재생

*교신저자: 이석원

(05278)서울특별시 강동구 동남로 892 강동경희대학교치과병원 치과보철과

Tel: 02-440-7519 | Fax : 02-440-7549 | E-mail: ysprosth@hanmail.net

접수일: 2026년 6월 17일 | 수정일: 2026년 7월 14일 | 채택일: 2026년 7월 27일