https://doi.org/10.14368/jdras.2026.42.3.260
ISSN 2384-4353 eISSN 2384-4272

Case Report

Full-mouth rehabilitation with orthodontic treatment for Down syndrome patient with severe malocclusion: a case report

Chul-Soo Kim[1], Seung-Geun Ahn[1], Jung-Jin Lee[1], Yeon-Hee Park[1], Kyoung-A Kim[2], Jae-Min Seo[1]*
[1]*Department of Prosthodontics, School of Dentistry, Jeonbuk National University, Jeonju, Republic of Korea*
[2]*Department of Dentistry, Daejeon Konyang Medical Center, Konyang University, School of Medicine, Daejeon, Republic of Korea*

Down syndrome is a representative developmental disorder associated with craniofacial growth deficiency, increased periodontal risk, and low bone density, all of which complicate prosthodontic and implant treatment. This case report describes a fixed prosthetic rehabilitation in a patient with Down syndrome, severe malocclusion, and a history of cleft palate surgery. Orthodontic treatment using implants as absolute anchorage was performed for 2 years and 6 months. However, due to multiple limitations, posterior crossbite could not be completely corrected. Nevertheless, functional harmony was achieved by establishing a normal anterior occlusal relationship. Based on Dawson's occlusal concept, this case suggests that even with residual posterior crossbite, functionally stable outcomes may be obtained through appropriate prosthetic design and anterior occlusal stability. This case highlights the importance of balancing therapeutic compromise and functional stability in full-mouth rehabilitation of patients with developmental disabilities. **(J Dent Rehabil Appl Sci 2026;42(3):260-70)**

Key words: Down syndrome; malocclusion; prosthodontics; mouth rehabilitation

서론

다운증후군은 1862년에 John Langdon Down에 의해서 처음 기술되었다.[1] 이후 다운증후군이 염색체 이상과 관련된다는 주장이 제기되었고, 후속 연구를 통해 21번 삼염색체와 관련된 질환임이 밝혀지면서 유전학적 연구를 비롯한 다양한 연구가 이루어져왔다.

다운증후군 환자에서는 다양한 발달장애와 행동장애가 나타나며, 두개안면부와 관련해서도 여러 특징적인 소견이 보고되고 있다.[2] 머리의 크기가 작고 후두골이 납작하고, 얼굴은 둥글고 편평한 양상을 보이며 양안격리증과 함께 안면 중앙부의 형성부전이 흔히 관찰된다. 또한 혀 유두의 비대나 열구설로 인해 구취가 자주 발생하는 경향이 있고, 안면근 긴장 저하로 인해 혀를 내미는 양상을 보이며 구순염이 잘 발생한다. 이처럼 다운증후군 환자에서는 악안면 및 악골의 정상적인 발육이 저해될 수 있으므로, 복잡한 보철 수복 시 더욱 신중한 접근이 필요하다.

치과적으로는 영구치의 법랑질과 상아질층이 얇아 치아 크기가 작고 치주염의 빈도가 높으며, 좁고 불규칙한 치열로 인해 부정교합의 발생 가능성이 높고 유치 잔존이 나타날 수 있다.[1,2] 또한 구순구개열, 선천성 결손치와 같은 구강 내 증상이 동반되는 경우가 많으며, 이러한 경우 구치부 반대교합이 나타나기 쉬워 보철 치료를 더욱 복잡하게 만든다.[3] 아울러 지적장애로 인해 구강 위생 관리 능력과 치과 치료에 대한 협조도가 환자마다 크게 다르다는 점 역시 고려해야 한다. 본 증례는 구개열 수술 병력이 있는 다운증후군 환자에서 교정치료와 임플란트를 병행한 전악 보철수복을 통해 기능적 안정성을 확보한 치료 과정과 그 결과를 보고하고자 한다.

*Correspondence to: Jae-Min Seo
Professor, Department of Prosthodontics, School of Dentistry, Chonbuk National University, 567, Baekje-daero, Deokjin-gu, Jeonju, 54896, Republic of Korea
Tel: +82-63-250-2696, Fax: +82-63-250-2218, E-mail: jmseo@jbnu.ac.kr
Received: April 20, 2026/Last Revision: May 12, 2026/Accepted: May 29, 2026

Copyright© 2026 The Korean Academy of Stomatognathic Function and Occlusion.
©It is identical to Creative Commons Non-Commercial License.

증례 보고

본 증례의 환자는 31세 여성으로, 어금니가 없어 식사하기 불편하다는 주소로 내원하였다. 전신 질환으로는 다운증후군과 이로 인한 중증 지적장애가 있으며, 약 30년 전 구개열 수술을 받은 이력이 있고, 현재 당뇨를 진단받아 약 복용 중이나 당화혈색소 수치는 6.7 미만으로 유지 중이었다. 이갈이, 이악물기와 같은 구강악습관과 턱관절 장애는 확인되지 않았다. 임상 및 방사선 검사 결과, #72의 만기 잔존 유치, #13, 14, 23, 24, 26의 회전, 상악 전치부의 총생, 하악 전치부의 전반적인 치간이개, #14와 24 부위의 반대교합 및 다수 치아 결손이 확인되었다(Fig. 1 and Table 1). 환자는 편의와 협조도, 그리고 중증 지적장애 환자의 의치 사용에 어려움을 고려하여 완전 고정성 수복을 계획하였다. 치근단 방사선 사진을 참고하였을 때 만기잔존유치인 #72의 예후는 좋지 않아 발치하기로 계획하였다. 상악의 총생과 #13, 14, 23, 24, 26의 회전치는 교정치료를 통해 재배열하고 상악궁을 확장하여 하악과 조화로운 수직·수평피개를 도모하기로 하였다. 하악 전방의 무치악 부위는 #33, 42, 43에 6-unit 고정성 보철물을 제작하기로 하였으며 #15, 16, 25, 35, 45, 46에 임플란트를 식립하여 구치부 무치악공간을 수복하기로 계획하였다(Table 1).

교정치료를 시작한 지 7개월 후 만기잔존유치인 #72는 발치하였으며 #15, 16, 45, 46 부위에 임플란트를 식립하였고 환자의 전신병력을 고려하여 수술은 최소침습적으로 진행하였다. 골이식을 최소화하기 위해 전반적으로 길이가 짧은 임플란트를 선택하였으며(Point SM2; Point Implant Co., Ltd., Seoul, Korea; #16i: Ø5.0 × 7.0 mm, #45i: Ø4.0 × 8.5 mm, #46i: Ø4.0 × 7.0 mm), 특히 #15 부위는 잔존 골 높이가 더욱 제한적이어서 표면처리된 나사산 부위가 5.5 mm인 임플란트(SuperLine; Dentium Co., Ltd., Seoul, Korea; #15i: Ø4.5 × 7.0 mm)를 선택하였다. 초기고정이 충분하지 않아 2회법으로 수술을 진행하고 3개월 후 2차 수술을 시행하여 치유지대주를 15 N/cm로 체결하였다(Fig. 2). 식립 4개월 후 공명주파수분석기(Osstell ISQ; Osstell AB, Gothenburg, Sweden)를 사용하여 임플란트 안정성 지수(implant stability quotient, ISQ)를 측정하였으며, #15i, #16i, #45i, #46i에서 각각 70, 67, 67, 69의 값을 보였다. 이를 바탕으로 보철물 장착이 가능한 수준의 안정성이 확보되었다고 판단하였으며, 이후 맞춤형 티타늄 지대주(Custom abutment; RabbitBio Co., Busan, Korea)와 polymethyl methacrylate (PMMA) 블록(TWOEIGHT PMMA; 2:EIGHT, Incheon, Korea)을 밀링하여 고정성 임시 보철물을 제작하고 교정치료의 절대고정원으로 활용하였다(Fig. 3).

교정치료 도중 #26의 후방 견인이 충분하지 않을 것으로 판단되었고, 이에 따른 공간 부족으로 #25 부위에 임플란트를 식립하는 대신 #24=26의 3-unit 고정성 보철물로 치료계획을 변경하였다. 또한 #11의 절단연 파절이 보여, 심미적인 목적을 위해 수복에 포함시켜 상악 우측은 #11=14의 4-unit 고정성 보철물을 수복하기로 하였다. 교정치료 시작 이후 16개월 지난 시점에서 하악 좌측 소구치부에 임플란트 고정체(Point SM2; Point Implant Co., Ltd.; #35i, Ø4.0 × 7.0 mm)를 추가 식립하였으며, 초기 고정이 양호하여 1회법으로 시행하였다. 식립 2개월 후 이전과 동일한 방법으로 측정한 ISQ는 72였으며 보철물 장착이 가능한 수준의 안정성이 확보된 것으로 판단하였다. 이후 이전과 동일한 방식으로 맞춤형 티타늄 지대주와 임시 보철물을 제작하였다(Fig. 4).

약 30개월간의 교정 치료를 통하여 상악의 확장이 이루어진 이후 최종 보철치료를 위한 재진단을 시행하였다(Fig. 5). 진단모형을 제작한 후, 10분간 구치부 거즈를 물려 저작근의 긴장을 완화하는 muscle deprogramming을 시행하였다. 이후 중심교합을 채득하여 반조절성 교합기(PROTAR evo 5; KaVo Dental GmbH, Biberach, Germany)에 마운팅하였다. 초기에 설정된 여러 문제 목록들이 해결되었으나 구치부 반대교합은 여전히 개선되지 않았다. 반대교합을 무리하게 해결하기 위해 추가 교정 시 상악 치열 치축의 과도한 협측경사와 하악치열의 설측경사가 발생할 가능성이 있어 구치부는 반대교합을 존중하여 보철 수복하기로 결정하였다. 진단모형상 상하악 순측 전정 최저점간 수직 거리는 약 29 mm로, 한국인 성인의 평균값인 35.0 mm보다 낮게 측정되었다.[4] 다만 본 증례는 다운증후군 환자로서 악골 및 중안면부의 형성부전 가능성을 고려할 때, 정상 성인의 평균 계측치만을 기준으로 수직고경을 결정하기는 어렵다. 따라서 전정간 거리뿐 아니라 임시 수복 상태에서의 기능적 적응, 임상적 보철 수복 공간, 턱관절 및 저작근 증상 유무, 안모 비율을 종합적으로 평가하였다. 그 결과 Willis method를 이용한 안모 계측에서 중안모와 하안모의 길이는 각각 54 mm와 55 mm로 유사한 비율을 보였으며, 임상적으로도 보철 수복 공간이 부족하지 않고 턱관

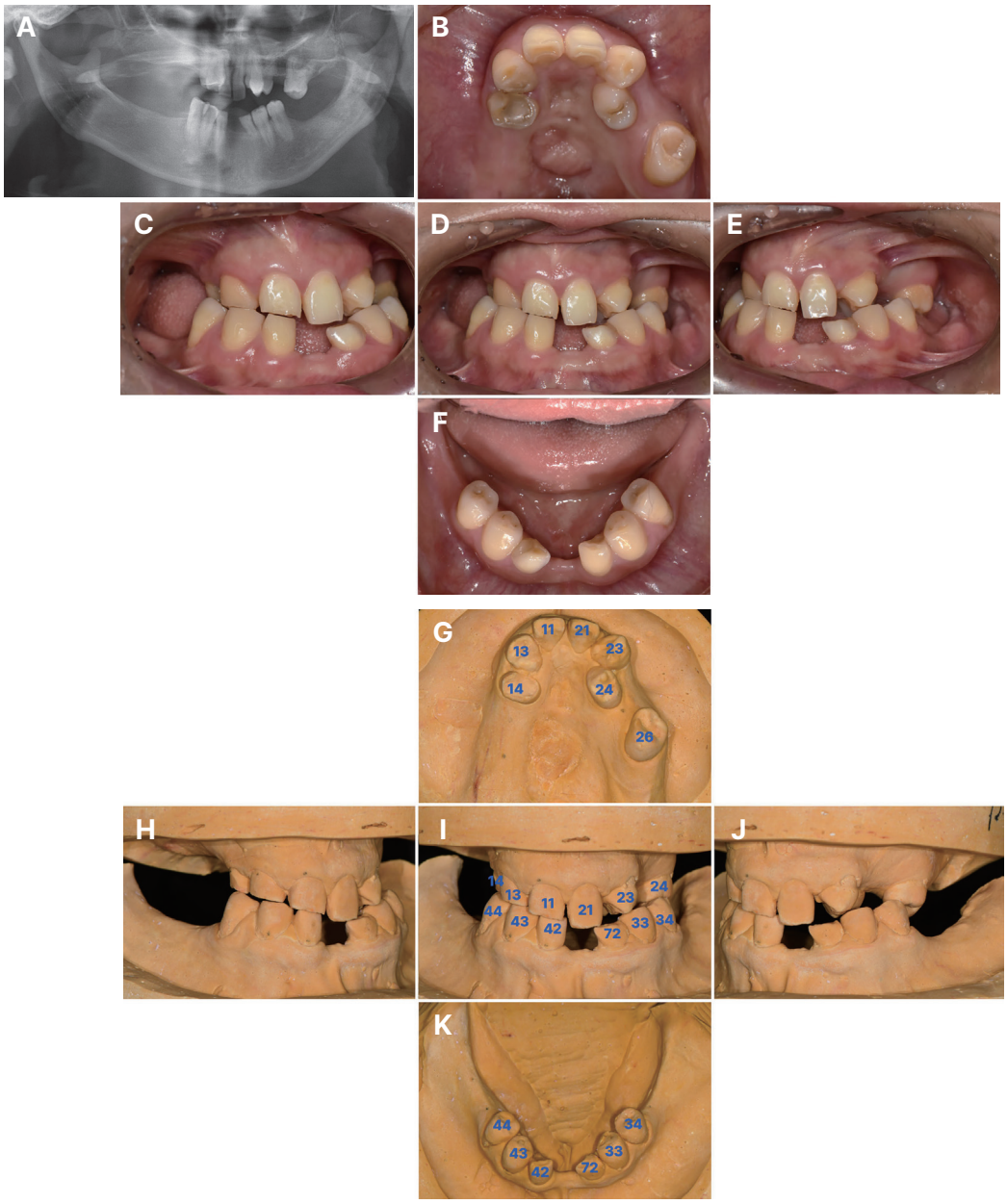

Fig. 1. Initial photographs. (A) Panoramic radiograph before treatment, (B) Maxillary occlusal view, (C) Right lateral view, (D) Frontal view, (E) Left lateral view, (F) Mandibular occlusal view, (G) Maxillary occlusal view of diagnostic model. The teeth is numbered as follows, (H) Right lateral view of diagnostic model, (I) Frontal view of diagnostic model. The teeth is numbered as follows, (J) Left lateral view of diagnostic model, (K) Mandibular occlusal view of diagnostic model. The teeth is numbered as follows.

Table 1. Problem list and treatment plan for each respective step

Problem list	Treatment plan
① Prolonged retention of #72	Extraction of #72
② Rotation of # 13, 14, 23, 24, 26 ③ Crowding in the Mx. Anterior dentition ④ Generalized diastema on Mn. Anterior dentition ⑤ Crossbite on #14, 24	Alignment of whole dentition with harmonious anterior overjet and overbite relationship
⑥ Missing teeth of #12, 15, 16, 17, 22, 25, 27, 31, 32, 35, 36, 37, 41, 45, 46, 47	#43, 42=33 6-unit FPD Implantation on #15, 16, 25, 35, 45, 46

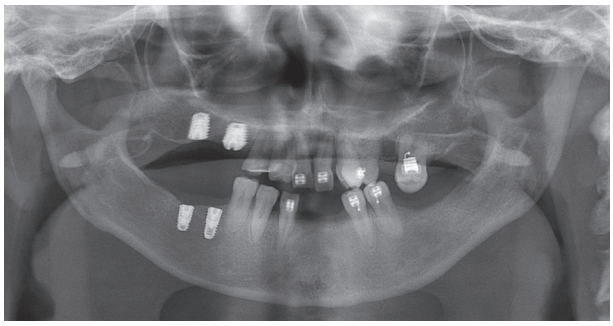

Fig. 2. Panoramic radiograph after implantation of #15i, 16i, 45i, 46i, 7 months after the start of orthodontic treatment.

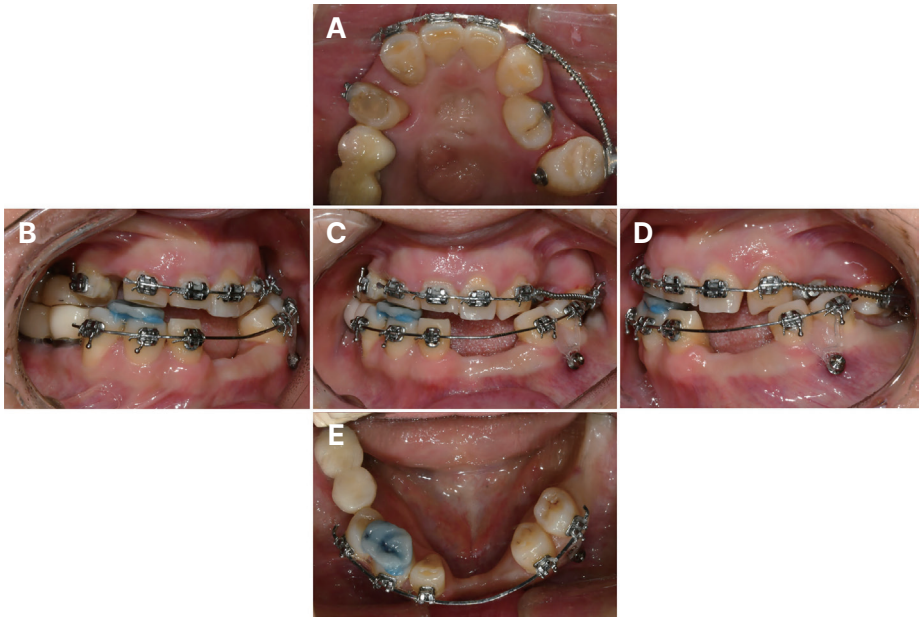

Fig. 3. Intraoral photograph after fabrication of custom abutment & provisional prosthesis on #15i, 16i, 45i, 46i implants. (A) Maxillary occlusal view, (B) Right lateral view, (C) Frontal view, (D) Left lateral view, (E) Mandibular occlusal view.

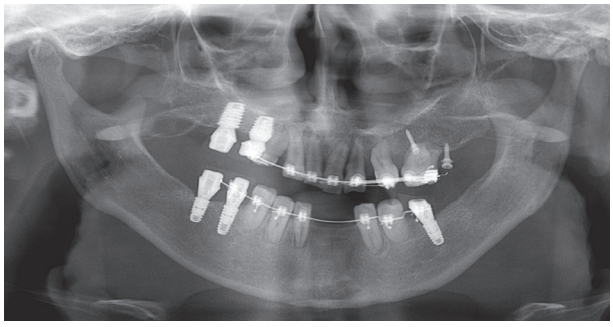

Fig. 4. Panoramic radiograph after implantation of #35i, 16 months after the start of orthodontic treatment.

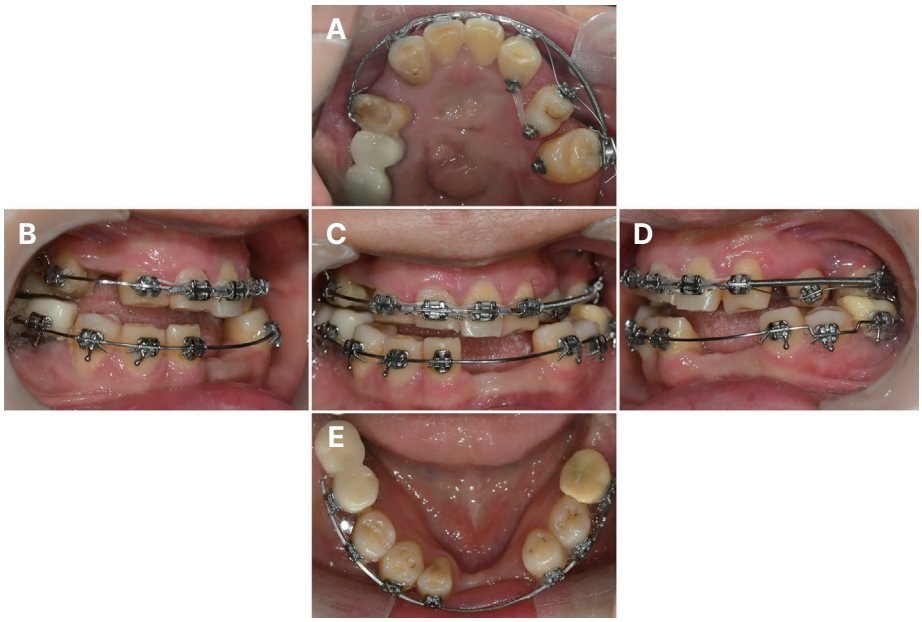

Fig. 5. Intraoral photograph at the point of prosthetic re-diagnosis, 30 months after the start of orthodontic treatment. (A) Maxillary occlusal view, (B) Right lateral view, (C) Frontal view, (D) Left lateral view, (E) Mandibular occlusal view.

절 증상 역시 관찰되지 않아 현재의 수직적 관계를 유지하는 방향으로 계획하였으며, 이를 바탕으로 진단 왁스업을 시행하여 새로운 교합을 설계하였다(Fig. 6A - 6E). 구치부 반대교합 관계는 유지하되, 전치부는 가능한 범위 내에서 정상적인 수직·수평피개와 기능적 전치 유도가 형성되도록 설계하였다. 하악의 편심위 운동 시 #11, 21에서 과도하지 않으면서도 기능적으로 유효한 전방유도가 이루어지고 #13, 23에서 측방 유도가 형성되도록 하였다.

우측 구치부 임플란트의 진단 왁스업과 기존의 맞춤형

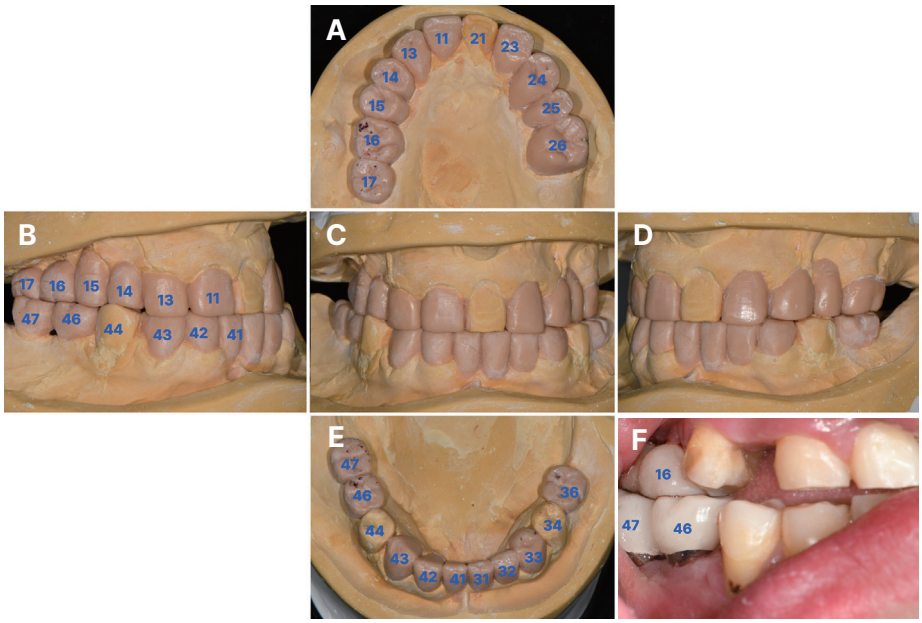

Fig. 6. Diagnostic wax-up model. (A) Maxillary occlusal view. The teeth is numbered as follows, (B) Right lateral view. The teeth is numbered as follows, (C) Frontal view, (D) Left lateral view, (E) Mandibular occlusal view. The teeth is numbered as follows. (F) Provisional prosthesis initially fabricated in order to reproduce the vertical dimension determined from the diagnostic wax-up phase. The teeth is numbered as follows.

임플란트 지대주를 중첩하여 제작한 임시치아를 이용해 진단 왁스업에서 설정된 수직고경을 구강 내로 이전하였다(Fig. 6F). 이후 우측 교합의 수직고경을 기준으로 전악의 지대치를 형성하였으며 아크릴레진(Tokuso Curefast; Tokuyama Dental Corp., Tokyo, Japan)으로 임시보철물을 제작하여 임시수복하였다(Fig. 7). 진단 왁스업은 이상적인 전치부 피개와 교합 관계를 계획하기 위한 참고 기준으로 활용하였으나, 실제 최종 보철물의 형태는 환자의 제한된 협조도, 하악 운동의 재현성 한계, 기능적 전치 유도 형성, 과도한 치아 삭제의 회피 및 보철물의 구조적 안정성 확보를 종합적으로 고려하는 과정에서 일부 조정되었다. 특히 하악 전치부는 이상적인 심미 비율의 재현보다는 기능적 안정성과 전치 유도 형성, 구치부 측방하중 감소를 우선적으로 고려하여 형태를 결정하였다. 또한 기존에 존재하던 전치부의 절단교합 경향을 정상적인 피개 관계로 조정하는 과정에서 보철물을 지지할 치질을 보존하기 위해 삭제량은 제한적일 수밖에 없었으며, 그 결과 진단 왁스업과 임시보철물에서 절단연 두께와 전치부 피개 관계에 일부 차이가 발생하였다. 약 1개월간 환자의 교합 및 구강 위생 관리 상태를 평가하였고 환자는 별다른 문제 없이 사용하였다. 이후 최종 보철물을 제작하기 위해 2가지의 폴리비닐실록산 치과용 고무 실리콘 인상재(Aquasil Ultra Monophase, XLV; Dentsply Sirona, Charlotte, USA)를 이용해 정밀인상을 채득하였고 실리콘 교합인기재료(Blue-Mousse, Parkell Inc., New York, USA)로 교합관계를 채득하였다(Fig. 8). 임시보철물 장착 상태에서도 인상채득하였으며 반조절성 교합기 상에서 교차 마운팅(cross mounting)을 시행하였다. 이후 지르코니아 블록(Luxen Zirconia 110 multi; Dentalmax Co., Cheonan, Korea)을 밀링하여 최종보철물을 제작하였고, 임플란트 보철물은 유지관리의 용이성을 고려하여 screw- and cement-retained prosthesis (SCRP) 형태로 설계하였다. 합착 재료는 지대치의 특성과 유지·관리의 필요성을 고려하여 선택하였다. 임플란트 고정성 보철물은 잔여 시멘트 제거가 비교적 용이하고 상대적으로 진료 시간이 오래 소요되지 않는 레진강화형 글라스아이오노머 시멘트(GC Fujicem 2; GC Corp., Tokyo, Japan)로, 자연치 고정성 보철물은 치질 및 보철물과 화학적 결합을 도모하여 강한 유지력을 얻을 수 있는 레진 시멘트(RelyX U200 Automix; 3M ESPE, Seefeld, Germany)로 합착하였다(Fig. 9).

최종 보철물 장착 이후 2주, 1개월, 3개월에 경과관찰 시행하였으며 내원 시마다 구강 위생 상태, 교합 상태, 턱관절 증상 등의 유무를 평가하였다. 추적 관찰 기간 동안 저작 기능과 관련한 뚜렷한 이상은 확인되지 않았고, 그 밖의 특이 소견도 관찰되지 않았다. 환자와 보호자 모두

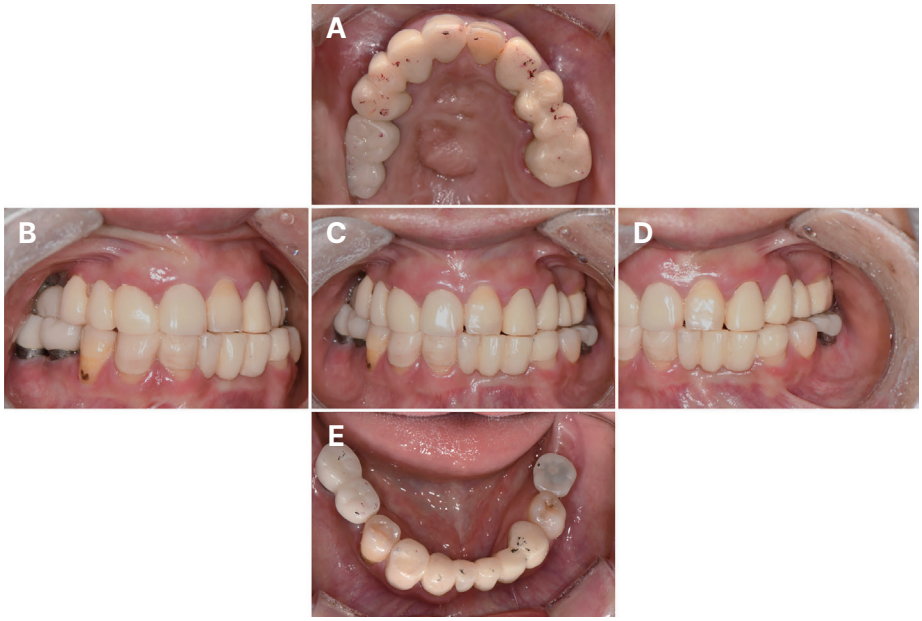

Fig. 7. Intraoral photograph after placement of provisional restoration. (A) Maxillary occlusal view, (B) Right lateral view, (C) Frontal view, (D) Left lateral view, (E) Mandibular occlusal view.

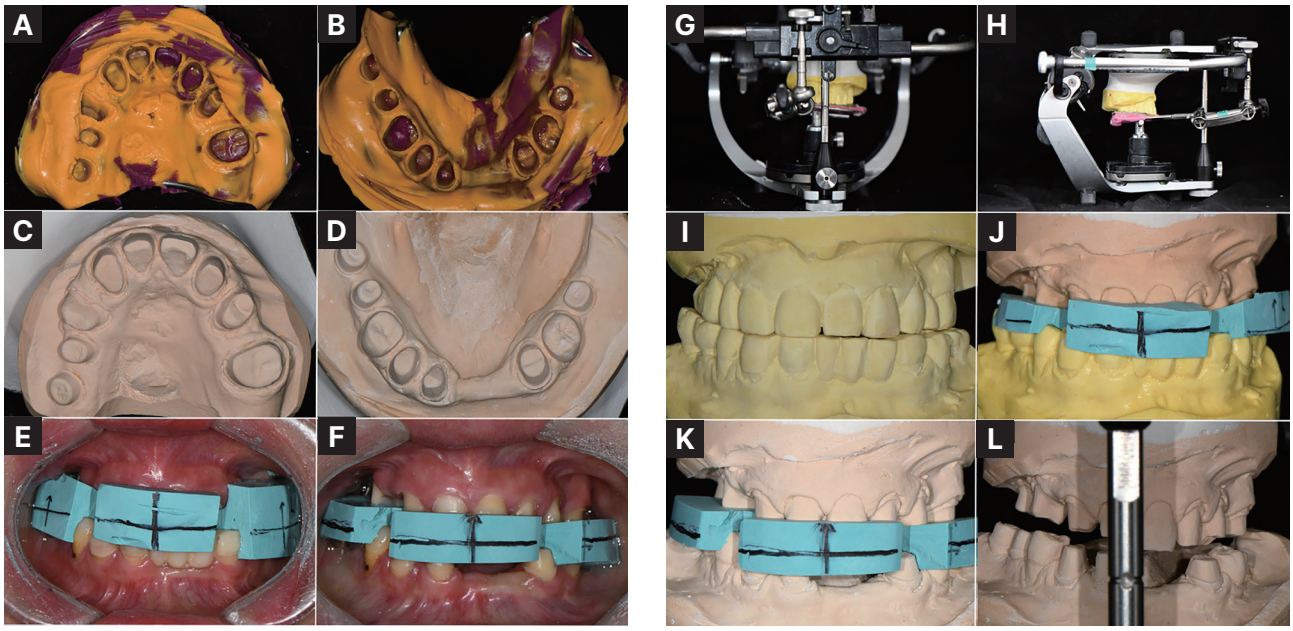

Fig. 8. Clinical and laboratory procedures for definitive prosthesis fabrication. (A) Final impression of the maxillary arch, (B) Final impression of mandiblular arch, (C) Maxillary definitive cast, (D) Mandibular definitive cast, (E, F) Bite registration using silicone bite material, (G, H) Facebow transfer procedure, (I- L) Cross mounting of the casts.

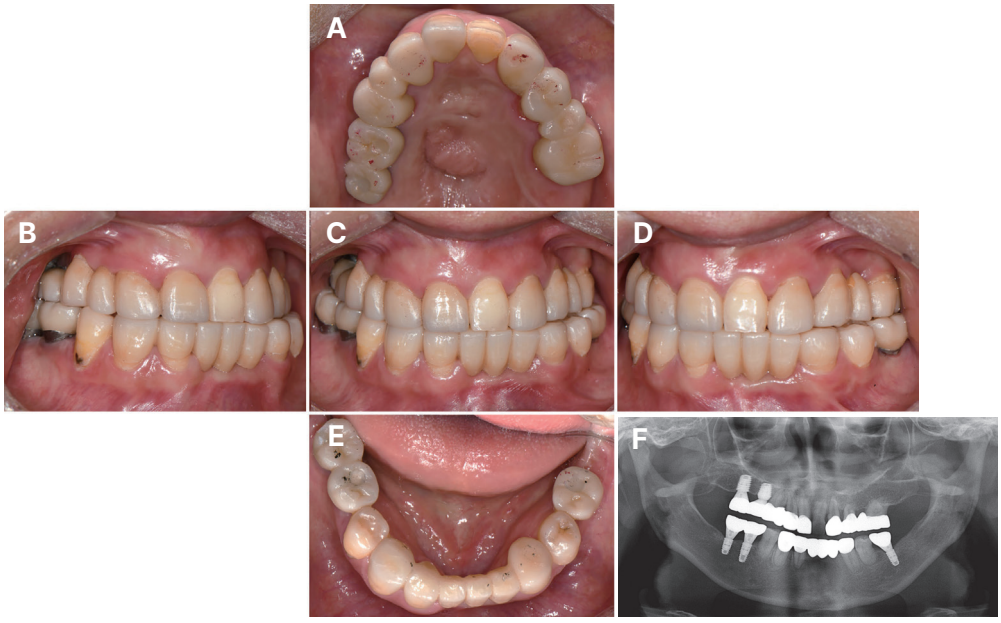

Fig. 9. Definitive prosthesis was delivered. Esthetics and functions were restored with the zirconia prosthesis. (A) Maxillary occlusal view, (B) Right lateral view, (C) Frontal view at maximum inter-cuspal position, (D) Left lateral view, (E) Mandibular occlusal view, (F) Panoramic radiograph aftrer the placement of definitive prosthesis.

치료 결과에 만족을 보였으며, 현재는 장기적인 유지 관리 계획에 따라 정기 검진과 구강 위생 관리 교육을 병행하고 있다.

고찰

다운증후군 환자는 단순 구강 내 환경뿐만 아니라 협조도, 구강 위생 관리, 전신적 요소 등 일반인 환자보다 고려할 것이 많다. 먼저 임플란트 수술적 관점에서 다운증후군 환자는 특유의 골대사 이상과 높은 유병률의 치주염을 반드시 고려해야 한다. 다운증후군 환자의 골대사 이상은 대체로 낮은 골밀도와 낮은 골전환율로 특징지어지며 이는 조골세포와 파골세포의 활동 저하와 관련된 것으로 보고되고 있다.[5] 이러한 특성은 임플란트 표면과 골 조직 간의 신규 골 형성 및 골-임플란트 접촉을 저해할 수 있으며, 골이식 및 임플란트의 초기 성공률에 영향을 미칠 가능성이 있다. 실제로 다운증후군 환자는 일반인(96.3 - 99.1%)에 비해 낮은 임플란트 성공률(84.5%)을 보인다고 보고되고 있다.[6] 따라서 다운증후군 환자에서의 임플란트 수술은 보수적이며, 최소 침습적 접근을 권장하는 가이드라인이 제시되고 있다(Table 2).[6] 본 증례에서도 이러한 점과 환자의 낮은 협조도를 고려하여 최소 침습적 접근을 위해 골이식을 최소화하는 것을 목표로 하였다. 이에 골치밀화 기법(osseodensification technique)을 적용하였고 상악동 거상이 필요할 수 있는 부위에서는 short implant를 선택하였다. 또한 즉시 부하를 시행하지 않고 충분한 치유 기간을 부여한 뒤, 모든 임플란트에서 ISQ를 측정하여 안정성을 확인한 후 보철 과정을 진행하였다. 한편 보철물의 유지관리 용이성을 고려하여 screw-retained construction의 원칙을 참고하였으나, 본 증례에서는 보철물 제작 및 구강 내 조정의 용이성을 고려하여 SCRP 형태로 최종 설계하였다.

다운증후군 환자는 일반인에 비해 높은 치주염의 유병률을 보이며 이는 임플란트 주위염이나 골흡수를 촉진한다.[7] 이러한 경향성은 다운증후군 환자의 면역 반응 저하로 인한 감염 취약성과 더불어, 불량한 구강 위생 관리가 복합적으로 작용한 결과로 해석할 수 있다.[8] 최근 연구에서는 다운증후군 환자에서의 메탈로티오네인(metallothionein; MT1 & MT2) 발현 감소 및 염증 관련 유전자 발현 이상이 골 치유 및 골유착 과정에 영향을 미칠 수 있음이 보고되었다.[9] 본 증례에서도 이러한 요소들을 고려하여 앞으로도 주기적인 구강 위생 관리가 이루어져야 한다.

보철적 관점에서 본 증례에서 보인 구치부 반대교합은 다운증후군 환자에서 흔히 관찰되는 부정교합이며 이는 다운증후군 환자에서 자주 나타나는 좁은 상악 치열궁과 높은 구개열 유병률에서 기인한다.[1,3] 상기 환자 역시 구개열을 동반하여 구개성형술을 받은 이력이 있었으며 이로 인한 반흔 조직과 늦어진 교정치료 시기로 인해 상악의 확장이 충분히 이루어지지 못했다.[9,10] 따라서 교정치료만으로 구치부 반대교합을 완전히 해소할 수 없었다. 하지만 구치부 반대교합이 있다고 해서 반드시 정상교합으로 바로잡아야 하는 것은 아니다. Dawson은 기능적인 문제가 없는 반대교합을 병적 소견으로 간주하기보다는, 교두 접촉 양상의 차이로 해석하였다.[11] 따라서 반대교합이라 하더라도 교합력이 치축 방향으로 전달되고 편심 운동 시 구치부에 가해지는 측방력이 최소화된다면, 기능적 안정성을 얻을 수 있으며 이를 무리하게 정상교합으로 전환할 필요는 없다. 본 증례에서도 구치부

Table 2. Clinical guideline for implant therapy in down syndrome patient[6]

Clinical Guidelines for Implant Therapy in Down Syndrome Patients	
Patient selection	Select highly motivated patients and caregivers. Noninvasive treatments should be possible chairside.
Surgical site selection and protocol	Place the implant in bone with sufficient volume. Do not allow a buccal dehiscence. Select a fully imbedded smaller-diameter implant when limited crestal bone volume is present. Avoid immediate placement. Avoid bone regenerative procedures. Place sufficient number of implants in extensive prosthetic rehabilitation to counter for initial implant failures.
Prosthetic protocol	Avoid immediate loading. Use screw-retained constructions to facilitate repair and maintenance.

에서 교합력이 치아 장축을 따라 전달되도록 반대교합을 설정하였다. 또한 하악의 편심 운동 시, 구치부가 즉시 이개하되 최소한으로 이개되도록 구치부 교두각을 낮춤과 동시에 기능적으로 유효하도록 낮은 전치 유도각을 부여함으로써, 전치부의 제한적인 수직적 피개량을 극복함과 동시에 기능적으로 유효한 전치 유도를 확보하였고, 구치부에 가해지는 측방 하중을 최소화할 수 있었다.

다만, 기능적으로 안정적이라 하더라도 완전히 안심할 수 있는 것은 아니다. 일부 연구에서는 반대교합 환자의 저작 시 측두근 전방부의 활성이 증가하는 반면, 교근의 활성도는 정상 교합군에 비해 유의하게 감소하는 경향이 보고되었다. 이러한 근활성 패턴의 변화는 구강계 구조를 보호하기 위한 억제성 반사 또는 비정상적인 연하 양상과 관련된 것으로 해석되며, 이는 결과적으로 저작 효율의 저하로 이어질 수 있는 것으로 해석된다.[12,13] 또한 구치부 반대교합은 턱관절장애와 유의한 연관성을 보인다는 보고도 있으나, 이에 대해서는 여전히 논쟁의 여지가 있다.[14] 따라서 본 증례에서도 현재 기능적으로 문제가 없더라도 정기적인 추적관찰을 통해 TMD 증상 발생 등의 여부를 면밀히 확인할 필요가 있다.

결론

본 증례는 구개열 수술 병력이 있는 다운증후군 환자에서 교정치료와 임플란트를 병행한 전악 고정성 보철수복을 통해 기능적 안정성을 확보한 사례이다. 구조적 한계로 인해 구치부 반대교합이 잔존하였으나, 교합력의 유리한 전달과 측방력의 최소화를 고려한 보철 설계를 통해 기능적·생물학적 안정성을 확보할 수 있었다.

다운증후군 환자의 치료는 골대사, 치주 상태, 협조도 등 다양한 요소를 종합적으로 고려한 개별화된 접근이 필요하며, 본 증례는 이러한 환자에서 다학제적 접근의 중요성과 함께, 치료적 타협과 기능적 안정성 사이의 균형을 찾는 것이 중요함을 시사한다.

ORCID

Chul-Soo Kim https://orcid.org/0009-0002-7050-8419
Seung-Geun Ahn https://orcid.org/0000-0002-9105-931X
Jung-Jin Lee https://orcid.org/0000-0002-7381-5230
Yeon-Hee Park https://orcid.org/0000-0002-9183-9244
Kyoung-A Kim https://orcid.org/0000-0002-2923-5351
Jae-Min Seo https://orcid.org/0000-0001-5095-4046

References

1. Bauer D, Evans CA, Begole EA, Salzmann L. Severity of occlusal disharmonies in Down syndrome. Int J Dent 2012;2012:872367.
2. Shukla D, Bablani D, Chowdhry A, Thapar R, Gupta P, Mishra S. Dentofacial and cranial changes in Down syndrome. Osong Public Health Res Perspect 2014;5:339-44.
3. Paradowska-Stolarz A, Kawala B. Occlusal disorders among patients with total clefts of lip, alveolar bone, and palate. Biomed Res Int 2014;2014:583416.
4. Chang YI, Moon SC. Cephalometric evaluation of the anterior open bite treatment. Am J Orthod Dentofacial Orthop 1999;115:29-38.
5. Fowler TW, McKelvey KD, Akel NS, Vander Schilden J, Bacon AW, Bracey JW, Sowder T, Skinner RA, Swain FL, Hogue WR, Leblanc DB, Gaddy D, Wenger GR, Suva LJ. Low bone turnover and low BMD in Down syndrome: effect of intermittent PTH treatment. PLoS One 2012;7:e42967.
6. De Bruyn H, Glibert M, Matthijs L, Filip M, Christiaens V, Marks L. Clinical guidelines for implant treatment in patients with Down syndrome. Int J Periodontics Restorative Dent 2019;39:361-8.
7. Oubenyahya H. Oral rehabilitation of Down syndrome patients by dental implants: a systematic review. Eur J Dent Oral Health 2022;3:1-7.
8. Najeeb S, Khurshid Z, Siddiqui F, Zohaib S, Zafar MS. Outcomes of dental implant therapy in patients with Down syndrome: a systematic review. J Evid Based Dent Pract 2017;17:317-23.
9. Baus-Domínguez M, Gómez-Díaz R, Corcuera-Flores JR, Torres-Lagares D, Ruiz-Villandiego JC, Machuca-Portillo G, Gutiérrez-Pérez JL, Serrera-Figallo MA. Metallothioneins in failure of dental implants and periodontitis Down syndrome patients. Genes (Basel) 2019;10:711.
10. Lanny IS, Farmasyanti CA, Kuijpers-Jagtman AM, Noviasari P, Alhasyimi AA. Three-dimensional finite-element study into the effect of scar tissue on the displacement of the maxillary segments by rapid palatal expansion in unilateral cleft lip, alveo-

lus, and palate. Eur J Dent 2026;20:570-7.
11. Dawson PE. Functional occlusion: from TMJ to smile design. St Louis, MO; Mosby Elsevier; 2007. p. 522-4.
12. Andrade AS, Gameiro GH, DeRossi M, Gavião MBD. Posterior crossbite and functional changes. A systemic review. Angle Orthod 2009;79:380-6.
13. Alarcón JA, Martín C, Palma JC. Effect of unilateral posterior crossbite on the electromyographic activity of human masticatory muscles. Am J Orthod Dentofacial Orthop 2000;118:328-34.
14. Iodice G, Danzi G, Cimino R, Paduano S, Michelotti A. Association between posterior crossbite, masticatory muscle pain, and disc displacement: a systematic review. Eur J Orthod 2013;35:737-44.

심한 부정교합을 가진 다운증후군 환자의 교정치료를 동반한 전악 보철수복 증례

김철수[1] 전공의, **안승근**[1] 교수, **이정진**[1] 부교수, **박연희**[1] 조교수, **김경아**[2] 부교수, **서재민**[1]* 교수

[1]전북대학교 치과대학 치과보철학교실

[2]건양대학교 의과대학 치과학교실

다운증후군은 21번 염색체의 삼염색체 이상으로 인해 발생하는 대표적인 발달장애로, 두개안면 성장 부전, 높은 치주질환 위험, 낮은 골밀도 등으로 인해 보철 및 임플란트 치료에 제약이 많다. 본 증례는 구개열 수술 병력이 있는 심한 부정교합을 동반한 다운증후군 환자에서 고정성 보철수복을 시행하였다. 임플란트를 식립하여 절대고정원으로 활용한 교정치료를 2년 6개월간 진행하였으나, 여러 한계로 인해 구치부 반대교합은 완전히 해소되지 않았다. 그러나 전치부에서는 정상적인 교합 관계를 확립하여 기능적으로 안정적인 결과를 얻을 수 있었다. 이는 Dawson의 교합 개념에 근거한 처치로, 구치부 반대교합이 잔존하더라도 전치부의 정상적인 교합 관계와 적절한 보철 설계를 통해 기능적으로 안정적인 결과를 얻을 수 있음을 시사한다. 본 증례는 발달장애 환자에서 전악 보철 수복 시 치료적 타협과 기능적 안정성 확보 사이의 균형이 중요함을 보여준다.

(구강회복응용과학지 2026;42(3):260-70)

주요어: 다운증후군; 부정교합; 치과 보철학; 구강회복

*교신저자: 서재민

(54896)전북특별자치도 전주시 덕진구 백제대로 567 전북대학교 치과대학 치과보철학교실

Tel: 063-250-2696 | Fax: 063-250-2218 | E-mail: jmseo@jbnu.ac.kr

접수일: 2026년 4월 20일 | 수정일: 2026년 5월 12일 | 채택일: 2026년 5월 29일