https://doi.org/10.14368/jdras.2026.42.3.278
ISSN 2384-4353 eISSN 2384-4272

Case Report

Late autotransplantation of a mature third molar for the management of persistent apical periodontitis: a case report

Ran-Yi Jin†, Dong-Hyun Lee†, Kkot-Byeol Bae, Bin-Na Lee, Yun-Chan Hwang*
Department of Conservative Dentistry, School of Dentistry, Dental Science Research Institute, Chonnam National University, Gwangju, Republic of Korea

Autotransplantation is a biologically favorable, tooth-preserving alternative that retains the donor's periodontal ligament, maintaining mobility and alveolar bone remodeling unattainable with implants. A 28-year-old man presented with persistent swelling and pain of the maxillary left first molar unresolved by endodontic retreatment. Given extensive periapical destruction, the tooth was extracted with thorough curettage, and antibiotics were prescribed. Six months later, after confirming infection resolution and lesion healing, late autotransplantation was performed using the sound ipsilateral third molar. The donor tooth underwent endodontic treatment intraorally, was extracted atraumatically, and received extraoral root-end resection with retrograde MTA filling. It was then seated within 15 minutes into a recipient site prepared with implant drills, preserving periodontal ligament vitality. At 6-month follow-up, favorable healing without root resorption was observed. Late (conventional) autotransplantation of a mature third molar into a healed recipient site that previously harbored infection is a predictable, tooth-preserving alternative for persistent apical lesions. **(J Dent Rehabil Appl Sci 2026;42(3):278-85)**

Key words: autotransplantation; apical periodontitis; infection control; mature third molar

서론

치과 임상에서 표준적인 근관치료 및 재근관치료를 충실히 시행하였음에도 부종이나 통증이 재발하는 난치성 치근단 치주염은 근관 외 바이오필름이나 복잡한 미세해부학적 구조로 인해 발생하므로 통상적인 비외과적 근관 치료만으로는 해결하기 어려운 경우가 있다. 이러한 경우 예후가 불량한 대구치의 발치 및 상실 부위 수복을 위해 대중적으로 임플란트 수복이 선택될 수 있지만, 이는 치주인대가 결여되어 있어 교합력 완충 능력이 떨어지고 장기적으로 임플란트 주위염 등의 합병증 위험이 존재한다.[1]

반면, 자가치아이식술은 건전한 제 3대구치 등을 상실 부위에 이식하여 공여치 고유의 치주인대를 보존할 수 있는 생물학적 장점을 지닌다.[2] 보존된 치주인대는 고유수용성 감각 유지, 생리적 동요도를 통한 완충 작용, 골유도 능력을 통한 치유 촉진을 가능하게 한다.[3] 최근 콘빔 전산화 단층촬영을 통한 3차원 영상 진단 기술이 발전함에 따라 성숙 영구치를 이용한 이식술에서도 예지성 높은 성공률이 보고되고 있다.[4]

자가치아이식술의 예후를 좌우하는 핵심 요소는 외상을 최소한으로 가해 공여치 표면의 치주인대 세포 손상을 최소화하고 구강 외 노출 시간을 단축하는 것이다.[5] 또한 만성 감염으로 인해 결손부의 치조골 소실이 심한 수여부의 경우 철저한 병소 소파술과 감염관리가 선행되어야 하며,[6] 공여치와의 크기 부조화로 발생하는 잔여 공간에 대한 보철적 고려가 유기적으로 동반 되어야 한다.[7]

본 증례에서 통상적인 재근관치료로 치료되지 않는 상

*Correspondence to: Yun-Chan Hwang
Professor, Department of Conservative Dentistry, School of Dentistry, Chonnam National University Yong-bong ro 77, Buk-gu, Gwangju, 61186, Republic of Korea
Tel: +82-62-530-5831, Fax: +82-62-530-5629, E-mail: ychwang@chonnam.ac.kr
†Contributed equally to this work as first authors.
Received: June 22, 2026/Last Revision: June 26, 2026/Accepted: June 26, 2026

Copyright© 2026 The Korean Academy of Stomatognathic Function and Occlusion.
©It is identical to Creative Commons Non-Commercial License.

악 좌측 제1대구치의 치근단 치주염에 대해 수여부의 감염 치료 및 제3대구치 자가치아 이식술을 시행하고 후속 보철 수복을 진행한 임상 술식의 과정을 보고하고자 한다.

증례 보고

본 증례 보고는 환자에게 진료 내용 및 자료의 학술적 사용에 대해 충분히 설명한 후 서면 동의(informed consent)를 받아 진행되었다. 28세 남자 환자가 상악 좌측 제1대구치 부위의 반복되는 부종 및 통증을 주소로 내원하였다. 병력 청취 결과, 해당 치아는 근관치료 및 재근관치료를 받았음에도 증상이 지속적으로 재발하는 상태였다. 임상 검사 상 상악 좌측 제1대구치 구개측 부위에 부종이 관찰되었고, 촉진 및 타진 시 통증을 보였으며 치아 동요도 및 치주낭 측정 깊이는 정상 범위 내에 있었다. 치근단 방사선 검사에서는 치근단 투과상이 관찰되었다(Fig. 1A, 1B). 치아를 보존하고자 재근관치료를 진행하였으나 증상의 호전이 없었고(Fig. 1C), 지속적인 감염 증상을 보여 근관 형태 및 골 흡수 양상을 면밀히 확인하기 위해 콘빔 전산화 단층촬영(CBCT, CS9300, Carestream Dental, Atlanta, USA)을 시행하였다(Fig. 2). 3차원 영상 분석 결과, 상악 좌측 제1대구치 구개측 치근단을 중심으로 주변 치조골 벽이 파괴된 광범위한 병소가 확인되어 예후가 불량할 것으로 판단되어 발거하기로 결정하였다. 수술부 소독 후, 1 : 100,000 에피네프린이 포함된 2% 리도카인 주사액(Lidocaine HCl 2% Injection, Yuhan Co., Seoul, Korea)을 이용한 후상치조신경 전달마취 및 구개측 국소 침윤 마취 하에 상악 좌측 제 1대구치를 발거하였다. 발거 직후 발치와 내부에서 만성 감염으로 인해 혈류 공급이 차단된 괴사조직 및 만성 육아종성 병변이 다량 관찰되어 발치와 소파술을 철저히 시행한 후 멸균 생리식염수로 주수 세척하였다. 발거 후 인접치아의 근원심 공간 상실을 방지하기 위해 상악 좌측 제2소구치 및 상악 좌측 제2대구치 협측에 레진 와이어 스플린트를 적용하였다(Fig. 3A). 감염 예방을 위해 경구용Augmentin 375 mg (Chong Kun Dang Pharm., Seoul, Korea)을 한 달간 처방하였다. 발거 후 정기적인 방사선학적 추적 검사를 시행하여 발치와 내부의 완전한 골 재생 및 양호한 치유 양상을 확인하였다(Fig. 3B - 3D).

발거 후 약 6개월의 치유 기간을 거쳐 발치와의 치유가 완료된 후, 상실 부위의 수복을 위해 환자의 건전한 상악 좌측 제3대구치를 이용한 자가치아이식술을 계획하였다. 기존에 촬영된 CBCT 영상을 이용하여 상실 부위

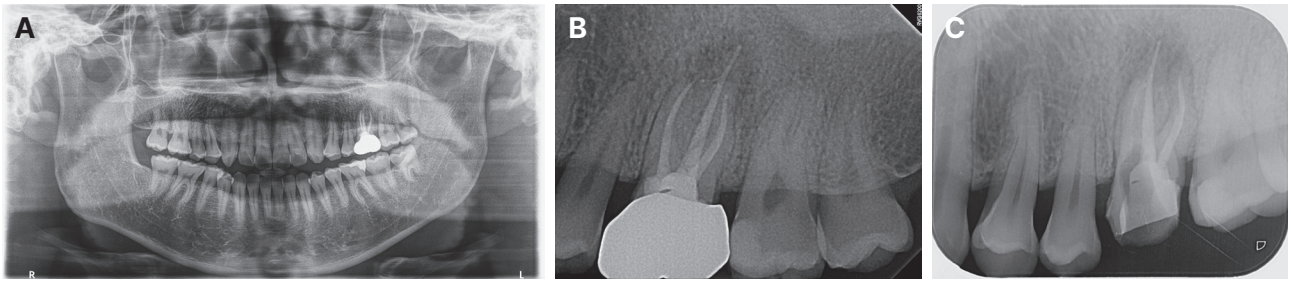

Fig. 1. Pre-operative radiographic examination. (A) Panorama, (B) Periapical radiograph showing radiolucency in the palatal root apex area of the maxillary left first molar, (C) Periapical radiograph during retreatment.

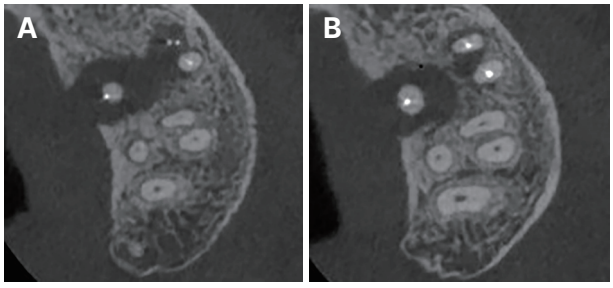

Fig. 2. Cone-Beam Computed Tomography (CBCT) images. (A) Apical, (B) Middle.

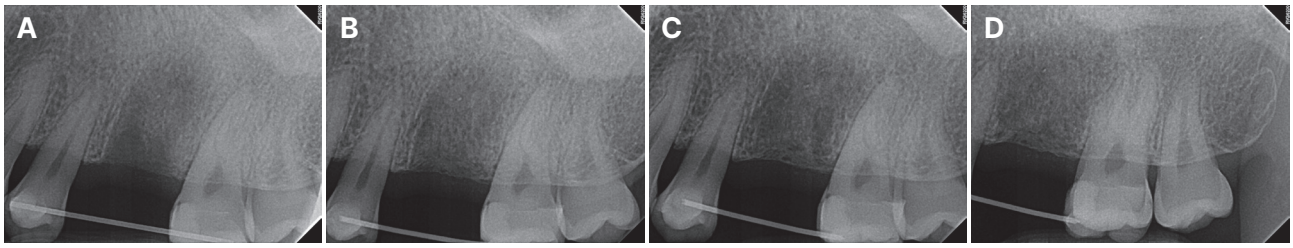

Fig. 3. Periapical radiograph of maxillary left first molar site. (A) Immediately after extraction, (B) 1 month after, (C) 2 month after, (D) 6 month after.

의 공간 및 공여치의 크기 분석을 시행하였다. 공여치의 근원심 최대 길이는 6.28 mm, 협구개 최대 길이는 8.15 mm로 측정되었으며 이는 근원심 길이가 10 mm인 수여부 공간에 비해 공여치의 크기가 작으므로 자가치아이식술 적용이 가능할 것으로 판단되었다. 본 공여치 발치 전, 안정된 치조와 내에서의 근관치료가 치료의 질과 치주인대 보존에 유리하다고 판단되어 수술 당일 발치 전에 구강 내에서 근관치료를 시행하였다. 와동 형성 시 치질 삭제를 최소화하여 발치 시 발생할 수 있는 치아 파절의 위험을 줄였으며, 근관 와동을 형성한 후 회전식 NiTi 파일(ProTaper Next, Dentsply Sirona, Baillagues, Switzerland)을 이용한 근관 성형 및 5% 차아염소산나트륨(NaOCl)을 이용해 근관 내부를 세척하였다. #30 file 크기까지 근관을 확대한 후, #30 GP cone (Diadent, Cheongju, Korea) 및 Endo-Cem premixed MTA sealer (Maruchi, Wonju, Korea)를 사용하여 continuous wave of condensation technique으로 근관 충전을 완료하였으며 치관 와동 부위는 임시 밀봉재를 이용하여 이중 임시 가봉을 시행하였다(Fig. 4). 근관치료가 완료된 후 즉시 자가치아이식술을 진행하였다. 1 : 100,000 에피네프린이 포함된 2% 리도카인 주사액(Lidocaine HCl 2% Injection, Yuhan Co.)을 이용해 후상치조신경 전달마취를 시행한 후 상악 좌측 제3대구치를 발거하였다. 공여치 치근 표면에 부착된 치주인대 세포의 기계적 손상을 최소화하기 위해 발치 겸자의 사용을 배제하고 치주인대 절단기 및 발치 거상기를 활용하여 비외상성 발거를 수행하였다. 발거된 상악 좌측 제3대구치는 치주인대의 건조를 막기 위해 즉시 멸균 생리식염수에 적신 거즈로 감싸 치주인대를 보호하였다. 구강 외에서 공여치의 치근단 3 mm를 절제하고 치근단 와동을 형성한 후 ProRoot MTA (Dentsply Maillefer, Baillagues, Switzerland)를 사용하여 역충전을 시행하였다(Fig. 5). 공여치는 발거 후 수여부 이식단계까지의 구강 외 노출 시간을 15분 이내로 단축하였다.

공여치를 처치하는 것과 동시에 수여부 치조골 형성술식을 병행하였다. 치유가 이루어진 수여부 부위에 전층 판막을 박리하여 치조골을 노출시켰다. CBCT영상을 분석한 결과를 바탕으로 공여치의 3차원적 치근 형태에 부합하도록 임플란트 수술용 핸드피스와 Osstem 122 Taper 및 Hanaro KIT (Osstem Implant Co., Seoul, Korea) 드릴을 사용하여 주수 하에 치조와 수여 공간을 형성하였다. 외과적 처치가 완료된 공여치를 수여부 치조와 내에 시적하여 안정적인 교합 상태에 위치시킨 후 판막 봉합을 시행하였다. Vicryl #3-0 (Ethicon, Somer-

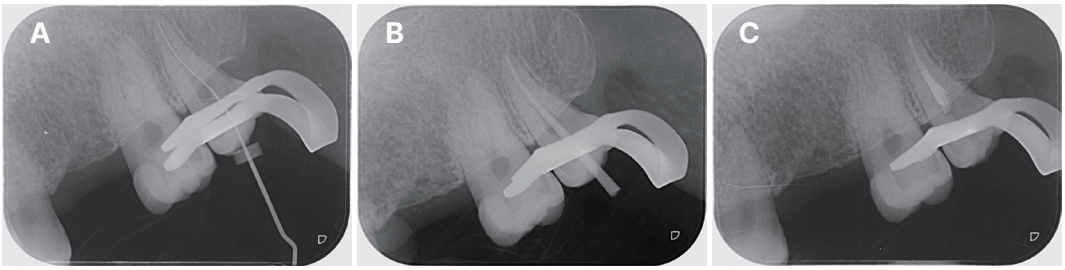

Fig. 4. Periapical radiograph showing root canal therapy of the maxillary left third molar. (A) Initial apical file adaptation, (B) Master cone adaptation, (C) Canal filling.

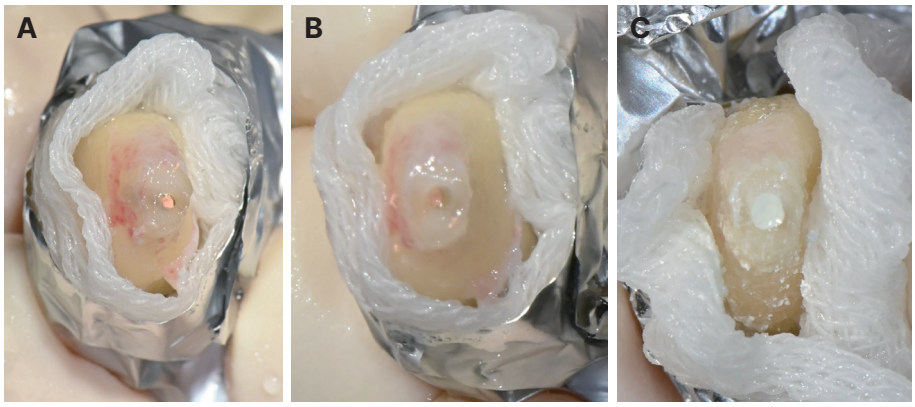

Fig. 5. Preparation of donor tooth. (A) Apicoectomy with 3 mm root-end resection, (B) Root-end preparation, (C) Retrograde filling with MTA.

ville, USA) 봉합사를 이용하여 봉합을 시행하였으며, 이식치의 초기 고정 및 생리적 동요도 유지를 위해 협측 및 구개측 치면에 레진 와이어 스플린트를 적용한 후 치주팩 (Coe-Pak, GC Co., Tokyo, Japan)을 부착하여 수술을 종료하였다(Fig. 6).

술 후 1주 및 2주 차 임상검사 상 특이성 염증 소견은 없었으며 술 후 2주차에 연조직 창상이 회복되어 레진 와이어 스플린트를 제거하였다(Fig. 7). 스플린트 제거 후 PMMA (Polymethyl methacrylate) 레진을 이용한 임시치아를 제작하여 장착하도록 하였다(Fig. 8). 1개월 후 내원하여 시행한 임상검사 결과, 공여치의 동요도 및 타진 시 통증이 관찰되지 않고 치주낭 깊이가 3 mm 이내의 정상 범위로 안정되게 유지되어 최종 보철 수복을 진행하였다. 최종 크라운 수복 전, 원래 수여부의 근원심 폭경이 공여치의 크기보다 커 전체 공간을 크라운만으로 수복할 경우 원심 변연 부위가 과풍융하게 제작될 위험이 있었다. 이는 장기적으로 치주 건강에 위해하므로 이를 보상하기 위해 후방 인접치인 상악 좌측 제2대구치 근심면에 레진 빌드업을 통해 치간 공간을 축소시켰다. 빌드업 완료 후 지르코니아 크라운을 시적하고 최종적으로 레진 시멘트를 이용해 완전히 합착하였다(Fig. 9). 최종 보철 수복 후 6개월 정기적인 추적 관찰 결과, 이식치 주변 치조골 벽의 치유 현상과 정상적인 치주인대 공간이 유지되었으며, 어떠한 치근 흡수나 기능적 이상 징후 없이 양호한 예후를 나타내고 있다(Fig. 10). 본 증례의 전체 술식 과정을 Fig. 11에 단계별로 도식화하여 제시하였다.

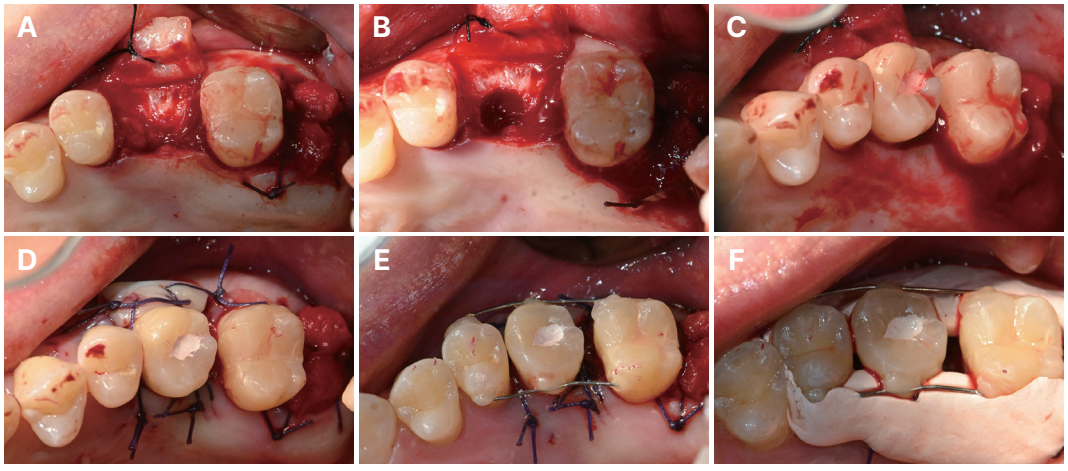

Fig. 6. Overall procedure of autotransplantation. (A) Elevation of mucoperiosteal flap, (B) After preparation of the recipient site, (C) Positioning of the prepared donor tooth, (D) Suturing, (E) Fixation on the buccal and palatal sides using a wire, (F) Completion with a periodontal pack.



Fig. 7. Clinical photographs at 1 week postoperatively. (A) Buccal view, (B) Occlusal view, (C) Periapical radiograph.



Fig. 8. Clinical photographs at 2 weeks postoperatively with the provisional restoration in place. (A) Buccal view, (B) Occlusal view, (C) Periapical radiograph.



Fig. 9. Clinical photographs at 1 month postoperatively with the final prosthesis in place. (A) Buccal view, (B) Occlusal view, (C) Periapical radiograph.



Fig. 10. Clinical photographs at 6 months postoperatively with the final prosthesis in place. (A) Buccal view, (B) Occlusal view, (C) Periapical radiograph.

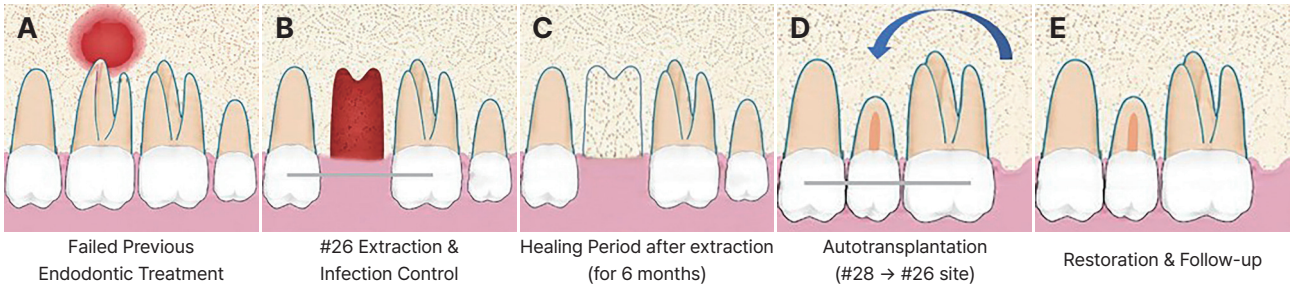

Fig. 11. Staged autotransplantation of tooth #28 into the #26 site. (A) Failed previous endodontic treatment of #26 with periapical lesion, (B) Extraction of #26 with socket curettage for infection control, (C) 6 months healing period of the recipient site, (D) Autotransplantation of #28 into the #26 socket with splint fixation, (E) Final restoration and follow-up.

고찰

자가치아이식술은 발거가 불가피한 치아를 대체할 수 있는 대안 중 하나로, 적절한 증례 선택과 술식이 동반될 경우 높은 생존율과 성공률을 보인다. 여러 체계적 문헌고찰과 메타분석에서 자가치아이식된 치아의 생존율은 약 81 - 98%, 성공률은 약 90% 내외로 보고되었으며, 장기 추적에서도 신뢰할 만한 결과가 확인되었다.[8,9] 임플란트와 달리 자가치아이식술은 자연 치아의 치주인대를 보존함으로써 생리적 동요도와 치조골 재형성 능력을 유지할 수 있다는 장점이 있다.[10] 이식치의 예후를 좌우하는 가장 중요한 인자는 치근 표면 치주인대 세포의 생활력으로 이를 위해서는 비외상성 발치, 치주인대 손상의 최소화, 그리고 구강 외 시간의 단축이 필수적이다.[10,11] Andreasen 등은 구강 외 시간을 약 18분 이내로 단축하였을 때 정상적인 치주인대 치유를 얻을 수 있다고 보고하였다.[11] 본 증례에서도 발치 겸자 사용을 최소화하고 발치 거상기를 이용한 비외상성 발거, 젖은 거즈를 이용한 치주인대 보호, 15분 이내의 짧은 구강 외 시간을 통해 치주인대의 생활력을 보존하고자 하였다.

한편 본 증례의 수여부는 발거 당시 만성 염증과 광범위한 골 소실, 괴사 조직을 동반하고 있었다. 통상 병적 활성이 있는 수여부는 이식의 위험 요소로 간주되나, 최근에는 철저한 소파술과 충분한 세척, 전신적 항생제 투여 등 적극적인 감염 관리가 동반되면 치근단 병소가 있던 수여부에서도 양호한 치유와 치조골 재생을 기대할 수 있다는 보고가 증가하고 있다.[12] 본 증례에서는 발거 시 발치와 소파술로 괴사 조직을 제거하고 경구 항생제를 투여하여 감염을 관리하였다. 자가치아이식술은 이식 시기에 따라 즉시(immediate), 지연(delayed), 만기(late, conventional) 이식으로 구분되며, 일반적으로는 발치와의 양호한 골 환경과 공여치 치주인대 세포의 생활력을 보존하기에 유리한 즉시 이식이 우선적으로 권장된다.[10] 그러나 본 증례와 같이 발거 당시 광범위한 병소와 골 결손이 동반된 경우 즉시 이식을 시행하면 공여치의 치유를 저해할 수 있어 즉시 이식이 어려울 것으로 판단되었다. 이에 의도적으로 약 6개월의 치유 기간을 부여하였고 수여부의 감염 소실과 치조골 병소의 양호한 치유 양상을 확인한 뒤 이식을 시행하였다. 지연 이식이 통상 발치 후 2 - 6주[10] 또는 약 14일[13]의 비교적 짧은 간격을 전제로 하는 것과 달리, 발치 약 6개월 후 이식을 시행한 본 증례는 만기(late, conventional) 자가치아이식으로 분류할 수 있다.[14] 즉시 이식에 비해 만기 이식은 치유된 수여부에 인공적으로 발치와를 형성해야 하므로 초기 안정성 측면에서 불리할 수 있다는 우려가 있으나, 공여치의 예후를 좌우하는 핵심 인자는 공여치 치주인대의 보존과 구강 외 시간의 최소화이며 이를 충족하면 만기 이식에서도 양호한 생존율과 치유를 기대할 수 있다고 보고된다.[11,13]

자가치아이식술의 또 다른 핵심 고려 사항은 공여치와 수여부의 크기 조화이다. 일반적으로 공여치는 수여부의 근원심 및 협설 폭경과 같거나 약간 작아야 하는데, 이는 시적 시 치조벽과 치주인대에 가해지는 외상을 최소화하기 위함이다.[10,15] 그러나 본 증례와 같이 대구치 부위를 제3대구치로 수복하는 경우, 공여치의 근원심 폭경이 수여부 공간보다 작아 이식 후 잔여 공간이 발생할 수 있다. 이러한 크기 불일치를 고려하지 않고 전체 공간을 단일 크라운으로 수복하면 원심측 변연부가 과풍융하게 형성되어 음식물 잔사 저류, 인접면 접촉 불량, 치주 건강 악화 등의 문제가 초래될 수 있다. 따라서 이식 전 콘빔 전산화 단층촬영(CBCT)을 이용한 공여치 및 수여부의 삼차원적 크기 분석이 선행되어야 하며, 잔여 공간은 교정적 이동, 인접 치아의 형태 수정, 복합 레진 빌드업 등 수복적·보철적 방법으로 적절히 보상되어야 한다.[15] 본 증례에서는 인접 치아 근심면에 복합 레진 빌드업을 시행하여 근원심 공간을 보상한 뒤 이상적인 형태의 최종 보철물을 제작함으로써, 기능적 및 치주적으로 안정적인 결과를 얻을 수 있었다.

종합하면, 자가치아이식술은 적절히 선택된 증례에서 상실 치아를 자연 치아로 대체할 수 있는 효과적인 방법이며, 감염 부위에 대한 철저한 감염 관리와 공여치–수여부 간 크기 차이에 대한 유기적으로 고려된 보철 수복이 성공적인 장기 예후를 위한 중요한 요소임을 본 증례를 통해 확인할 수 있었다. 다만, 추적 관찰 기간이 약 6개월로 비교적 짧아 장기적 성공 평가에는 제한이 있으므로 장기간의 추가 관찰이 필요하다.

결론

본 증례에서는 재근관치료에도 증상이 지속된 상악 좌측 제1대구치를 발거하고 환자의 건전한 상악 좌측 제3대구치를 이용하여 자가치아이식술과 보철 수복을 시행하였다. 자가치아이식술은 치주인대를 보존하여 생리적 동요도와 치조골 재형성 능력을 유지할 수 있는 효과적인 치료법으로 양호한 예후를 위해서는 외상을 최소화한

발거, 치주인대 손상의 최소화, 구강 외 노출 시간의 단축이 필수적이다. 본 증례를 통해 만성 염증과 골 소실이 동반된 수여부라도 철저한 소파술과 항생제를 통한 적극적인 감염 관리와 충분한 치유 기간이 선행되고 공여치–수여부 간 크기 차이가 보철적으로 보상된다면 합병증 없이 양호한 예후를 얻을 수 있음을 확인하였다.

Acknowledgements

This work was financially supported by Chonnam National University, 2026.

ORCID

Ran-Yi Jin https://orcid.org/0009-0003-3678-4572
Dong-Hyun Lee https://orcid.org/0009-0004-7050-0171
Kkot-Byeol Bae https://orcid.org/0000-0002-6061-4253
Bin-Na Lee https://orcid.org/0000-0001-8017-1835
Yun-Chan Hwang https://orcid.org/0000-0002-7891-9565

References

1. Negahdari R, Ghavimi M, Ghanizadeh M, Bohlouli S. Active tactile sensibility of three-unit implant-supported FPDs versus natural dentition. J Clin Exp Dent 2019;11:e636-41.
2. Kulkarni MU, Desai N. Autotransplantation of a mandibular third molar, using a customized reservoir. J Conserv Dent 2020;23:206-10.
3. Molina OF, Hassumi MY, Franco AB. Nociceptors and mechanoreceptors in the periodontal membrane: A Review. IOSR J Dent Med Sci 2022;21:107-17.
4. Kim K, Choi HS, Pang NS. Clinical application of 3D technology for tooth autotransplantation: A case report. Aust Endod J 2019;45:122-8.
5. Lee SJ, Kim E. Minimizing the extra-oral time in autogeneous tooth transplantation: use of computer-aided rapid prototyping (CARP) as a duplicate model tooth. Restor Dent Endod 2012;37:136-41.
6. Park DY, Kim BO, Yu SJ. Possibility of periodontal tissue regeneration with tooth replantation: A literature review. Oral Biol Res 2015;39:87-94.
7. Park JH, Tai K, Yuasa K, Hayashi D. Multiple congenitally missing teeth treated with autotransplantation and orthodontics. Am J Orthod Dentofacial Orthop 2012;141:641-51.
8. Almpani K, Papageorgiou SN, Papadopoulos MA. Autotransplantation of teeth in humans: a systematic review and meta-analysis. Clin Oral Investig 2015;19:1157-79.
9. Machado LA, do Nascimento RR, Ferreira DM, Mattos CT, Vilella OV. Long-term prognosis of tooth autotransplantation: a systematic review and meta-analysis. Int J Oral Maxillofac Surg 2016;45:610-7.
10. Tsukiboshi M. Autotransplantation of teeth: requirements for predictable success. Dent Traumatol 2002;18:157-80.
11. Andreasen JO, Paulsen HU, Yu Z, Ahlquist R, Bayer T, Schwartz O. A long-term study of 370 autotransplanted premolars. Part I. Surgical procedures and standardized techniques for monitoring healing. Eur J Orthod 1990;12:3-13.
12. Ainiwaer A, Wang L. Immediate autotransplantation of mature third molars to bilateral mandibular first molars with large periapical lesions: a case report. Clin Case Rep 2025;13:e70581.
13. Nethander G, Andersson JE, Hirsch JM. Autogenous free tooth transplantation in man by a 2-stage operation technique. A longitudinal intra-individual radiographic assessment. Int J Oral Maxillofac Surg 1988;17:330-6.
14. Meto A, Çota K, Meto A, Bara S, Boschini L. Tooth autotransplantation in contemporary dentistry: a narrative review of its clinical applications and biological basis. J Clin Med 2025;14:6249.
15. Clokie CM, Yau DM, Chano L. Autogenous tooth transplantation: an alternative to dental implant placement? J Can Dent Assoc 2001;67:92-6.

난치성 치근단 치주염 치료를 위한 성숙 제3대구치의 만기 자가치아이식술: 증례 보고

진란이† 전공의, **이동현**† 군의관, **배꽃별** 조교수, **이빈나** 교수, **황윤찬*** 교수
전남대학교 치의학전문대학원 치과보존학교실

자가치아이식술은 치주인대를 보존하여 치아의 생리적 동요도와 치조골 재형성 능력을 유지하는 효과적인 치료법이다. 본 증례에서는 재근관치료 후에도 증상이 지속된 28세 남성의 상악 좌측 제1대구치를 발거하고 건전한 동측 제3대구치를 공여치로 이용해 자가치아이식술을 시행하였다. 만성 염증과 골소실이 동반된 수여부는 발치 시 철저한 소파술과 항생제로 감염을 관리하였고 약 6개월 후 감염 소실과 병소 치유를 확인한 뒤 만기(late, conventional) 이식으로 진행하였다. 구강 내 근관치료가 완료된 공여치를 외상을 최소화하여 발거하고 구강 외에서 치근단 절제 및 MTA 역충전을 시행한 뒤, 임플란트 드릴로 형성한 수여부에 15분 이내로 이식하여 치주인대 생활력을 보존하였다. 6개월 추적 결과 치근 흡수 없이 양호한 예후를 보였다. 감염 및 골소실이 동반된 수여부에서 충분한 치유 기간을 거쳐 시행하는 성숙 제3대구치 자가치아이식술은 난치성 치근단 병소에 대한 예지성 있는 치아 보존적 대안이 될 수 있다.

(구강회복응용과학지 2026;42(3):278-85)

주요어: 자가치아이식술; 치근단 치주염; 감염 관리; 성숙 제3대구치

*교신저자: 황윤찬
(61186)광주광역시 북구 용봉로 77 전남대학교 치의학전문대학원 치과보존학교실
Tel: 062-530-5831 | Fax: 062-530-5629 | E-mail: ychwang@chonnam.ac.kr
†이 연구의 공동 제1저자로 동일한 기여를 하였음.
접수일: 2026년 6월 22일 | 수정일: 2026년 6월 26일 | 채택일: 2026년 6월 26일