https://doi.org/10.14368/jdras.2026.42.3.286
ISSN 2384-4353 eISSN 2384-4272

Case Report

Evaluation of shade reproducibility of anterior esthetic restorations using porcelain-fused-to-zirconia and multilayer monolithic zirconia crowns: a case report

Seung-Yoon Ham, Jae-Han Park, Soo-Yeon Shin*
Department of Prosthodontics, College of Dentistry, Dankook University, Cheonan, Republic of Korea

Color reproduction in anterior esthetic restoration plays an important role in achieving harmony with natural teeth and patient satisfaction. In this case report, two cases requiring maxillary anterior restoration were treated with porcelain-fused-to-zirconia (PFZ), 5-layer, and 6-layer multilayer zirconia monolithic crowns. The shades of the incisal, transitional, and cervical regions were repeatedly measured using an intraoral spectrophotometer. Color differences according to the measurement region were observed in all restorations, and agreement with the target shade varied depending on the material and region. PFZ did not match the target shade in all three regions in Case 1 and matched only in the cervical region in Case 2. The 5-layer multilayer zirconia monolithic crowns showed the same measured shade distribution in both cases: A1 in the incisal region, B2 in the transitional region, and A2 in the cervical region. In the case with an A3 target shade, the 5-layer multilayer zirconia crown did not match the target shade in any region despite staining. The 6-layer multilayer zirconia monolithic crowns matched the target shade in the transitional region in both cases but differed from the target shade in the incisal and cervical regions. In one case, PFZ was selected as the final prosthesis even though it did not match the target shade in all three measured regions. These findings suggest that prosthesis selection in anterior esthetic restoration is not determined solely by spectrophotometric shade agreement, but should comprehensively consider the shade reproduction pattern, surface texture, gloss, morphology, soft-tissue harmony, and the patient's esthetic preference. **(J Dent Rehabil Appl Sci 2026;42(3):286-98)**

Key words: anterior esthetic restoration; color reproduction; porcelain-fused to zirconia; multilayer zirconia monolithic crown

서론

전치부 보철수복에서 자연치와 유사한 색조를 재현하는 것은 치료의 심미적 성공에 있어 핵심적인 요소이며, 환자의 만족도와 직접적으로 연결된다. 특히 전치부는 미소 시 노출되는 부위로, 색조뿐 아니라 투명도와 광학적 특성이 중요한 요소로 작용한다. 또한 치아의 최종적인 색조는 고유 색상뿐 아니라 재료 내부에서의 빛의 투과, 반사 및 산란과 같은 광학적 특성에 의해 영향을 받는다.[1]

기존의 금속도재관(porcelain-fused-to-metal, PFM)은 우수한 기계적 안정성을 바탕으로 널리 사용되어 왔다. 그러나 금속 하부 구조와 이를 차폐하기 위한 불투명한 도재 층으로 인해 투명도가 제한되며, 자연치와 같이 빛을 투과시키는 광학적 특성을 재현하는 데 한계를 가진다.[2] 이러한 한계를 극복하기 위하여 전부도재 보철물(all-ceramic restorations)의 사용이 증가하게 되었다.

이러한 흐름 속에서 지르코니아 기반 보철물이 임상에 도입되었으며, 지르코니아의 부족한 투명도를 보완하기 위한 방법으로 도재를 적층하는 방식(porcelain layering

*Correspondence to: Soo-Yeon Shin
Professor, Department of Prosthodontics, College of Dentistry, Dankook University, 119, Dandae-ro, Dongnam-gu, Cheonan, 31116, Republic of Korea
Tel: +82-41-550-0256, Fax: +82-41-550-1975, E-mail: syshin@dankook.ac.kr
Received: May 31, 2026/Last Revision: July 7, 2026/Accepted: July 27, 2026

Copyright© 2026 The Korean Academy of Stomatognathic Function and Occlusion.
©It is identical to Creative Commons Non-Commercial License.

technique)이 발전하게 되었다. 이를 통해 심미성을 개선하고자 하였으며, 이러한 구조의 porcelain-fused-to-zirconia (PFZ)는 임상에서 널리 사용되고 있다.[3] 그러나 지르코니아는 본질적으로 빛의 투과도가 낮은 특성을 가지며, 적층 과정은 색조의 균일성을 저하시킬 수 있고, 기공사의 숙련도에 따라 최종 색조에 차이가 발생할 수 있다.[4]

지르코니아의 광학적 특성은 재료의 조성 및 안정화 성분에 영향을 받는다. 초기 지르코니아는 높은 기계적 강도를 보이는 반면 투명도가 제한되는 경향이 있었으나, 최근에는 심미성을 개선하기 위하여 보다 높은 투명도를 갖는 지르코니아 재료가 개발되어 임상에 적용되고 있다.[5-7]

이러한 고투명 지르코니아의 개발로 최근에는 층별로 조성을 달리한 다층 지르코니아(multilayer zirconia)가 도입되었다. 다층 지르코니아는 enamel layer, transition layer, dentin (body) layer 등으로 구성된 층 구조를 가지며, 각 층에서 이트리아 함량과 조성을 달리하여 치경부에서 절단부로 이어지는 자연치의 색조 및 투명도 분포를 모사하도록 설계된다. 일반적으로 치경부에서는 낮은 이트리아 함량을 통해 높은 강도를 확보하고, 절단부로 갈수록 높은 이트리아 함량을 적용하여 투명도를 증가시키는 방식으로 제작한다.[7,8] 그러나 각 층의 두께 비율 및 조성은 제조사마다 상이하게 설계되어 있으며, 이러한 차이는 동일한 색조를 표방하더라도 실제 색조 재현 양상에 영향을 미칠 수 있다.[9]

다층 지르코니아는 제조사 및 조성에 따라 색조 재현성에 차이를 보일 수 있으나, 이에 대한 임상적 평가는 아직 충분히 이루어지지 않았다. 특히 최근에는 층 간 광학적 특성의 차이를 보다 정교하게 구현한 6-layer 다층 지르코니아가 개발되었으나, PFZ 및 5-layer 다층 지르코니아와 함께 임상적으로 관찰한 증례 보고는 부족한 실정이다.[10]

따라서 본 증례에서는 상악 전치부 수복이 필요한 두 증례에서 PFZ 및 5-layer, 6-layer 다층 단일구조 지르코니아 전장관을 제작하고, 구강 내 분광측정기(digital spectrophotometer)를 이용하여 절단부, 이행부 및 치경부의 색조를 관찰하였다. 또한 전치부 심미 수복의 특성을 고려하여 색조뿐 아니라 치아 형태, 비율, 출현 윤곽 및 연조직과의 조화 등 다양한 심미적 요소를 함께 고려하였다.

증례 보고

증례 1

본 증례의 환자는 43세 여성으로 상악 우측 측절치(#12) 기존 보철물이 인접 치아에 비하여 다소 어두워 보인다는 주소로 보철물의 재제작을 위해 보철과로 의뢰되었다. 환자의 특별한 의과적 전신 병력은 없었으며, 치과적 병력으로는 #12 치아를 20년 전 개인 치과의원에서 근관 치료 후 금속 포스트 수복 상태에서 금속도재관으로 수복하였다. 해당 치아의 방사선적 검사 상 이상 소견은 관찰되지 않았으나(Fig. 1), 구내 검사 시에 기존 보철물이 인접 치아에 비하여 다소 노란 색조 경향을 보이며 반대측 동명치인 상악 좌측 측절치(#22)에 비하여 더욱 명확한 차이를 보임을 확인하였다(Fig. 2). 또한, 구개측 얇은 도재의 두께로 인하여 금속 코핑의 투과 양상이 관찰되었다. 기존 보철물의 인첩치 및 반대측 동명치와의 색조 차이와 얇은 도재 두께로 인한 차후 도재 파절 가능성 등을 고려하여 재수복을 결정하였다.

기존 보철물을 제거하는 과정에서 포스트가 탈락되어

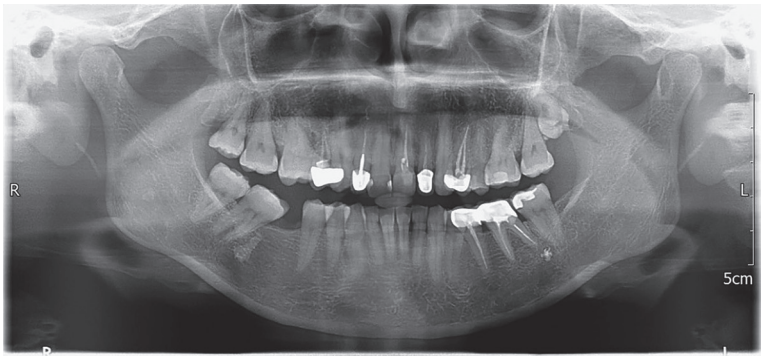

Fig. 1. Initial panoramic radiographic image.

보존과에서 재근관 치료를 시행하였다. 최종 보철물은 금속 포스트 사용 시 치은부에서 회색조 비침을 유발하여 심미성에 불리할 수 있다고 판단하였다. 환자 또한 기존 금속성 포스트 사용을 원하지 않았으며, 심미적인 수복을 희망하였다. 이에 최종 보철물의 색조 재현성과 포스트 재료의 광학적 영향을 고려하여 섬유강화 복합레진(fiber-reinforced composite resin, FRC) 포스트의 사용을 계획하였다. FRC 포스트는 상아질과 유사한 탄성계수를 가져 응력을 비교적 균등하게 분산시킬 수 있으며, 치근 파절 위험을 줄이는 데 유리한 것으로 보고되어 있다. 또한 해당 치아는 상악 전치부로 구치부에 비해 상대적으로 낮은 기능 하중을 받는 부위였다는 점을 고려하여, 환자의 심미적 요구도와 임상적 조건에 따라 FRC 포스트를 이용한 수복을 시행하였다(Fig. 3).[11] 임시 보철물은 자가 중합 레진(Miky Blue, Nissin Dental Products Inc., Tokyo, Japan)을 이용하여 제작하였으며, 임시 보철물의 안정적인 유지를 위하여 교합지와 shimstock foil을 이용하여 교합 접촉을 확인하였다. 중심교합위에서는 교합지상 과도한 교합 표시가 나타나지 않도록 조정하였고, shimstock foil 검사 시 가벼운 저항감은 느껴지지만 견인 시 쉽게 빠지는 정도의 접촉만 부여하였다. 전방 및 측방 운동 시에는 임시 보철물에 조기 접촉이나 교합 간섭이 발생하지 않도록 조정하였다.[12] 또한 차후 최종 보철물 장착 시 레진 시멘트의 사용을 고려하여, 중합 저해 가능성이 있는 유지놀 성분이 없는 임시 접착제(TempBond™ NE, Kerr Corporation, Brea, USA)를 이용하여 임시 보철물을 접착하였다. 최종 인상을 채득하고 색조 가이드(VITA shade guide, VITA Zahnfabrik, Bad Säckingen, Germany)를 이용하여 색조를 A2로 결정하였다(Fig. 4).

환자의 최종 보철물은 PFZ와 5-layer, 6-layer 다층 단일구조 지르코니아 전장관 세 가지로 제작하였다. PFZ는 지르코니아 코핑(Shade A2; ZR Lucent, SHOFU Inc., Kyoto, Japan)을 CAD-CAM (computer-aided design-computer-aided-manufacturing) 방식으로 제작한 뒤 구강 내에서 적합도를 확인하고, 이후 전장도재(Nori-



Fig. 2. Intraoral photograph before treatment. (A) Frontal view: A slightly yellowish shade tendency was observed compared with the adjacent teeth and the contralateral corresponding tooth, the maxillary left lateral incisor (#12), (B) Lateral view, (C) Occlusal view: Metal coping translucency was observed on the palatal aspect.

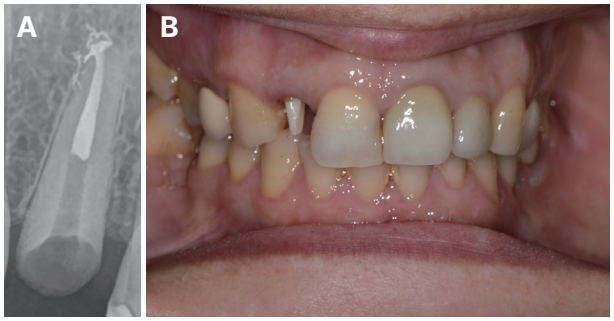

Fig. 3. Fiber reinforced composite resin (FRC) post placement. (A) Periapical view after post preparation, (B) Intraoral photograph after crown preparation following post placement.



Fig. 4. Shade selection for final prosthesis.

take Super Porcelain EX-3, Kuraray Noritake Dental Inc., Nagoya, Japan)를 지르코니아 코핑 위에 축성 및 소성하여 완성하였다. 다층 단일구조 지르코니아 전장관은 A2 색조의 5-layer 다층 지르코니아 블록(ZR Lucent, SHOFU Inc.)과 6-layer 다층 지르코니아(Rainbow™ Multi Layer Zirconia, Dentium Co., Ltd., Seoul, Korea) 블록을 사용하여 제작하였다(Fig. 5).

최종 보철물의 형태는 반대측 동명치인 #22를 기준으로 치관의 폭경과 길이 비율을 참고하여 좌우 대칭적인 형태로 설정하였다.[13] 치축은 전치부에서 일반적으로 치경부보다 절단연이 원심측으로 약간 기울어지는 자연치 배열 특성을 반영하여, 인접 중절치 및 견치와 조화를 이루는 장축 방향으로 부여하였다.[14] 치은연은 상악 중절치보다 약 1 mm 치경측으로 위치하도록 설정함으로써 자연스러운 미소선과 전치부 윤곽을 형성하였다.[15] 기능적으로는 중심교합 시 안정적인 접촉을 부여하는 동시에, 전방운동 시 전치 유도를 통해 구치부의 이개를 유도하고 측방 간섭을 최소화하도록 교합 관계를 조정하여 최종 형태를 결정하였다.[16]

세 가지 보철물을 목표한 색조와 비교하기 위하여 구강 내 분광측정기(VITA Easyshade® V, VITA Zahnfabrik)를 이용하여 절단부, 이행부, 치경부에서 각 5회씩 색조를 측정하였고(Fig. 6), 최빈값을 기록하였다(Table 1). 다층 지르코니아는 enamel, transitional, dentin 층별로 투명도와 색조가 상이한 광학적 특성을 나타내므로, 이를 반영하여 각 부위별로 구분하여 측정을 시행하였다.

분광측정 결과, 모든 보철물에서 절단부, 이행부 및 치경부에 따라 색조의 차이가 관찰되었다. PFZ는 절단부에서 B3로 색 계열의 차이가 나타났고, 이행부에서 A3, 치경부에서 A3.5를 나타내어 목표 색조(A2)에 비해 전반적으로 높은 채도를 보이며, 특히 치경부에서 더 어두운 경향을 나타냈다. 5-layer 다층 단일구조 지르코니아 전장관은 절단부에서 A1으로 목표 색조보다 낮은 채도를 보였으며, 이행부에서는 B2로 색 계열의 차이가 나타났고, 치경부에서는 A2로 목표 색조와 일치하는 값을 보였다. 6-layer 다층 단일구조 지르코니아 전장관은 절단부에서 C1으로 색 계열의 차이를 보였으나, 이행부에서는 A2로 목표 색조와 일치하는 값을 나타냈으며, 치경부에서는 A3.5로 더 높은 채도를 나타내어 측정 부위에 따른 색조 차이가 확인되었다.



Fig. 5. Extraoral and Intraoral photo of final prosthesis. (A) Porcelain-fused-to-zirconia prosthesis, (B) 5-layer multilayer zirconia prosthesis, (C) 6-layer multilayer zirconia prosthesis.



Fig. 6. Intraoral digital shade measurement of final prosthesis.

Table 1. Shade values obtained using an intraoral spectrophotometer (target shade: A2)

Measurement region	PFZ	5-layer zirconia	6-layer zirconia
Incisal	B3	A1	C1
Transitional	A3	B2	A2
Cervical	A3.5	A2	A3.5

PFZ: porcelain-fused-to-zirconia.

이후 환자의 동의 하에 각 보철물을 PFZ, 6-layer 다층 단일구조 지르코니아 전장관, 5-layer 다층 단일구조 지르코니아 전장관 순으로 1주일 간 임시 접착하여 사용하며 전반적인 평가를 하도록 하였다. 3주 후 환자의 선호도가 6-layer 다층 단일구조 지르코니아 전장관에 가장 높아 보철물 처리제(Z-Prime Plus, Bisco Inc., Schaumburg, USA)와 레진 시멘트(RelyX™ U200, 3M Oral Care, St. Paul, USA)를 이용해 최종 접착하였다. 기존 보철물에서 관찰되던 비조화로운 색조와 형태가 개선되었으며, 인접 자연치 및 주변 연조직과 조화를 이루는 심미적인 결과를 구강 내에서 확인하였다.

증례 2

본 증례의 환자는 30세 남성으로, 패혈증으로 인한 급성 신부전 및 심근경색으로 실신(syncope)하여 두경부 외상을 입었다. 외상으로 손상된 상악 양측 중절치(#11, #21)는 치주과에서 발치 후 즉시 임플란트 식립이 시행되었으며, 상부 보철물 제작을 위하여 의뢰되었다. 치주과 수술 과정에서 결합조직 이식이 함께 시행되었으나, 자연스러운 치은 외형과 #11, #21 사이의 적절한 치간유두를 형성하기에는 연조직의 양이 다소 부족한 것으로 판단되었다(Fig. 7A). 이에 따라 임시 보철물을 이용한 연조직 몰딩을 통해 치은 형태를 유도한 후 최종 보철물을 제작하기로 계획하였다. 방사선 사진 상 해당 부위 임플란트에 이상 소견은 관찰되지 않았고(Fig. 8), 임플란트 안정성 지수(ISQ) 65 이상 및 식립 토크 35 Ncm 이상으로 즉시 수복 기준을 만족하였다.[17]

임시 보철물(Magic i-Temp, Neobiotech Co., Ltd., Seoul, Korea)을 수복한 뒤 연조직 외형을 형성하기 위하여 임시 보철물을 1개월 간격으로 확인하며 형태를 단계적으로 조정하였다(Fig. 9, 10). 이 과정에서 상방 임계윤곽 부위(critical contour)는 최종 치은연의 위치를 고려하여 조절하였고, 하방 임계윤곽 부위(subcritical contour)는 협측, 설측 및 치간부에서 오목한 형태로 부여하여 치간유두 형성을 유도하였다.[18] 또한 하악 중절치(#31,

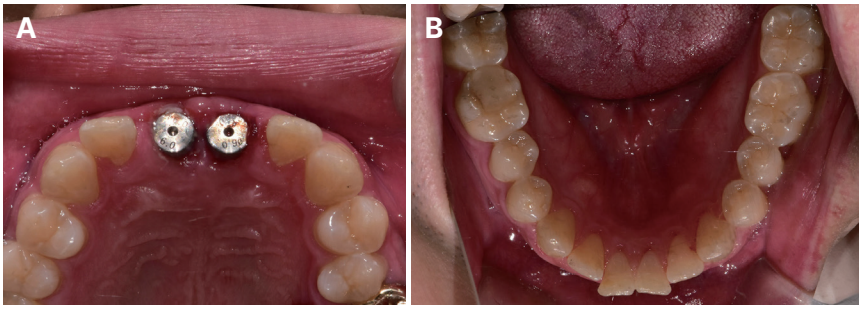

Fig. 7. Intraoral photograph before treatment. (A) Occlusal view: Insufficient soft tissue volume was observed around the maxillary central incisor implants (#11, #21), (B) Occlusal view of the opposing arch: The mandibular central incisors (#31, #41) exhibited a buccally protruded appearance.

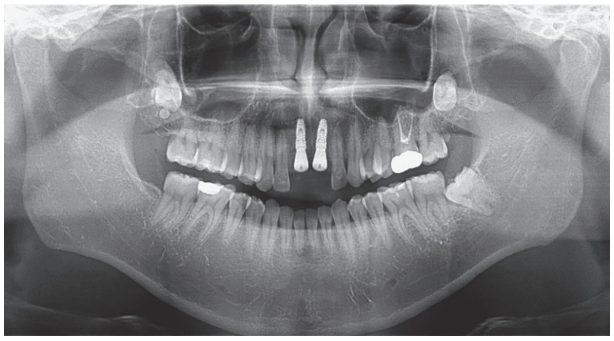

Fig. 8. Initial panoramic radiographic image. No abnormal findings were observed at the maxillary central incisor implant sites (#11, #21).



Fig. 9. Intraoral photograph after Immediate provisional restoration.

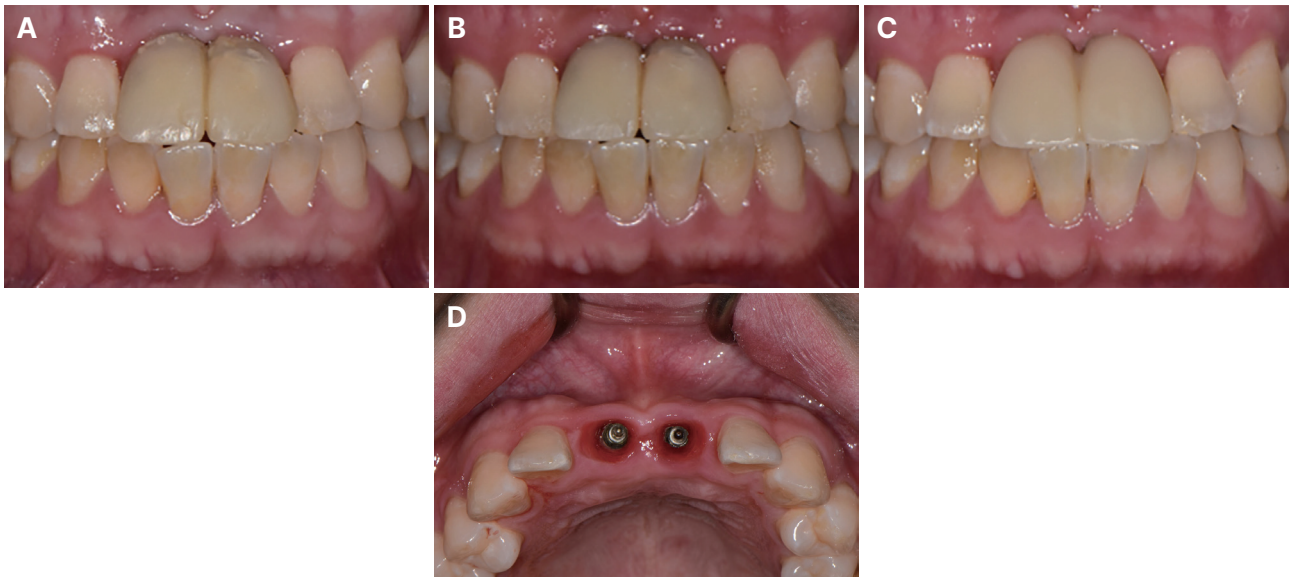

Fig. 10. Contouring of provisional restoration for 4 months. (A) 1 month, (B) 2 months, (C) 3 months: Gradual filling of the interdental papilla was observed between #11, #21, (D) 4 months: A stable soft tissue condition was confirmed.

#41)의 협측 돌출 양상(Fig. 7B)과 발치 전 환자의 기존 교합 관계를 고려하여 수직 및 수평 피개량을 1 mm 내외로 조절하여 절단 교합에 가까운 관계로 임시 보철물을 제작하였다. 초기에는 즉시 식립 임플란트의 안정성을 고려하여 교합지와 shimstock foil을 이용해 중심교합위 및 전방·측방 운동 시 대합치와 접촉되지 않도록 조정하였다.[12,16] 이후 전방 운동 시 가볍게 접촉이 이루어지도록 단계적으로 교합을 조정하였다. 또한 임시 보철물 장착 시 연조직의 과도한 압박으로 blanching이 관찰되는 부위는 허혈 및 연조직 퇴축의 가능성을 고려하여 선택적으로 삭제, 완화하며 조정하였다.

4개월 후 연조직이 전반적으로 안정되고 #11, #21 사이 치간유두 부위의 회복이 양호하게 이루어진 것을 확인하였고(Fig. 10D), 임시 보철물을 통해 형성된 치은 형태와 출현 윤곽을 최종 보철물에 반영하기 위하여 구강 스캐너(Trios 5, 3Shape, Copenhagen, Denmark)를 이용한 디지털 인상을 시행하였다. 임시 보철물 제거 직후 연조직의 변형이 발생하기 전에 해당 부위를 먼저 스캔하여 임시 보철물을 통해 형성된 치은 형태를 기록하였다. 이후 스캐너의 digital locking system을 활용하여 채득된 연조직 데이터를 고정함으로써, 추가 스캔 과정에서 해당 부위 데이터가 중첩되거나 왜곡되는 것을 방지하였다(Fig. 11A). 연조직 스캔 후 #11, #21 부위의 임플란트 매식체 상부의 연결부에 스캔 바디를 체결한 상태에서

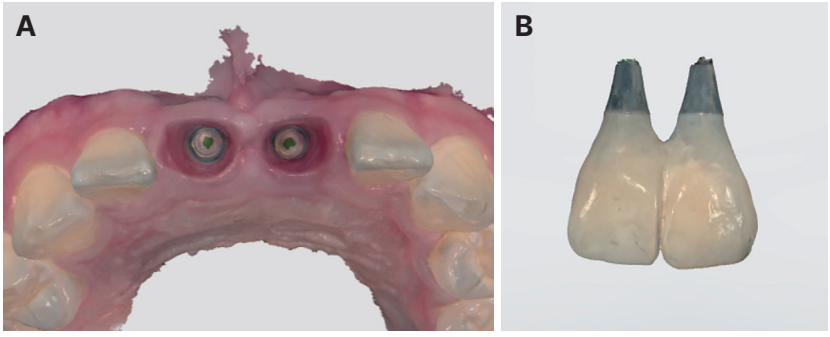

Fig. 11. Digital impression taking by intraoral scanner. (A) Immediate intraoral scan of soft tissue after removing provisional restoration and digitally locking, (B) Digital scan emergence profile of provisional prosthesis.

구강 스캔을 시행하여 임플란트의 3차원적 위치와 방향을 기록하였다. 또한 제거한 임시 보철물의 외형도 스캔하여(Fig. 11B), 기존 임시 보철물의 형태와 출현 윤곽이 최종 보철물의 외형 설계에 참고될 수 있도록 하였다. 이를 바탕으로 CAD 상에서 형성된 연조직 외형과 임시 보철물의 출현 윤곽을 종합적으로 반영하여 맞춤형 지대주와 최종 보철물을 제작하였다.

지대주는 상악 전치부의 심미성을 고려하여 티타늄에 비하여 치은연 부위에서 금속 색조의 비침이 적고 자연치와 유사한 광학적 특성을 갖는 지르코니아를 선택하였으며, 기계적 안정성과 파절 저항성을 함께 확보하기 위하여 타이타늄 구조물이 연결된 two-piece 형태로 제작하였다(Fig. 12).[19,20] 최종 보철물은 색조 가이드(VITA shade guide, VITA Zahnfabrik)를 이용하여 A3로 결정하여 PFZ와 5-layer, 6-layer 다층 단일구조 지르코니아 전장관 세 가지로 제작하였다. PFZ는 A2 색조의 지르코니아 코핑(ZR Lucent, SHOFU Inc.)을 CAD-CAM 방식으로 제작한 후 도재 적층을 통해 완성하였다. 5-layer 다층 지르코니아는 A2 블록(ZR Lucent, SHOFU Inc.)을 이용하여 제작한 후 staining을 통해 목표 색조(A3)에 맞게 색조를 조정하였다. 6-layer 다층 단일구조 지르코니아 전장관은 A3 색조의 6-layer 다층 지르코니아 블록(Rainbow™ Multi Layer Zirconia, Dentium Co., Ltd.)을 사용하여 제작하였다(Fig. 13).

각 보철물은 구강 내 시적 후 교합지와 shimstock foil을 이용하여 교합을 확인하고 조정하였다. 중심교합위에서는 인접치와 조화를 이루는 접촉이 형성되도록 하였으며, 전방 유도 시에는 shimstock foil 검사에서 가벼운 저항감은 있으나 빠지는 정도의 접촉만 허용하였다.[12,21] 각 보철물을 PFZ, 6-layer 다층 단일구조 지르코니아 전장관, 5-layer 다층 단일구조 지르코니아 전장관 순으로 1주일 동안 임시 접착한 상태에서 환자가 직접 보철물을 평가할 수 있도록 하였고, 색조 평가는 구강 내 분광측정기를 이용하여 절단부, 이행부, 치경부 부위의 세 부위에서 각각 5회씩 측정 후 각 부위별 최빈값을 기록하였다(Table 2).

분광측정 결과, 모든 보철물에서 부위에 따른 색조 차이가 관찰되었다. PFZ는 절단부에서 목표 색조(A3)보다 낮은 채도(A1)를 보였으며, 이행부에서는 B4로 색 계열

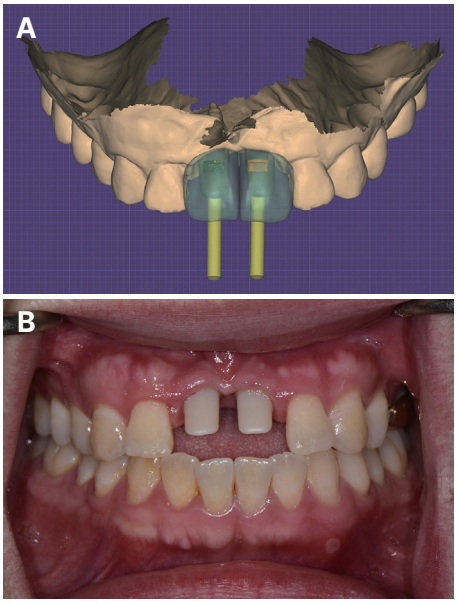

Fig. 12. Fabrication of zirconia two-piece abutment. (A) Computer-aided-design (CAD), (B) Frontal view of after abutment placement.

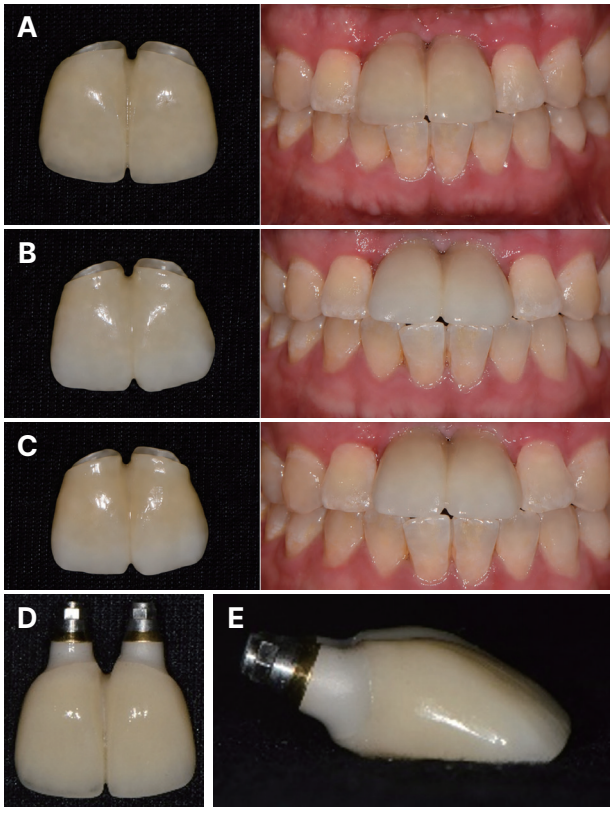

Fig. 13. Extraoral and Intraoral photo of final prosthesis. (A) Porcelain-fused-to-zirconia prosthesis, (B) 5-layer multilayer zirconia prosthesis, (C) 6-layer multilayer zirconia prosthesis, (D) Frontal view of the emergence profile of the PFZ restoration, (E) Lateral view of the emergence profile of the PFZ restoration.

Table 2. Shade values obtained using an intraoral spectrophotometer (target shade: A3)

Measurement region	PFZ	5-layer zirconia	6-layer zirconia
Incisal	A1	A1	B2
Transitional	B4	B2	A2
Cervical	A3	A2	B4

PFZ: porcelain-fused-to-zirconia.

의 차이와 함께 높은 채도를 나타냈고, 치경부에서는 A3로 목표 색조와 일치하는 값을 보였다. 5-layer 다층 단일구조 지르코니아 전장관은 절단부에서 A1, 이행부에서 B2, 치경부에서 A2를 나타내어 전반적으로 목표 색조보다 낮은 채도를 보이며, 일부 부위에서 색 계열의 차이가 관찰되었다. 6-layer 다층 단일구조 지르코니아 전장관은 절단부에서 B2로 색 계열의 차이를 보였으나, 이행부에서는 A3로 목표 색조와 일치하는 값을 나타냈으며, 치경부에서는 B4로 높은 채도를 보여 부위에 따른 색조 변화가 뚜렷하게 나타났다.

이후 환자는 최종 보철물로 PFZ를 선택하여 최종 접착하였다. 연조직 양의 한계로 이상적인 치은 형태를 완전히 재현하지는 못하였으나, 임시 보철물 단계에서 형성한 치간 유두와 연조직 외형이 안정적으로 유지되었으며, 주변 조직과 조화를 이루는 수준으로 심미적으로 수복되었음을 확인하였다.

고찰

본 증례에서는 전치부 심미 수복에서 PFZ와 5-layer 및 6-layer 다층 단일구조 지르코니아 전장관을 제작하고, 구강 내 분광측정기를 이용하여 절단부, 이행부 및 치경부의 색조를 평가하였다. 전통적인 색조 평가는 육안적 비교에 기반한 shade guide를 이용하여 이루어지며, 이는 관찰자의 주관적 판단, 주변 조명 및 인접치의 색조에 영향을 받을 수 있다. 또한 단일 shade 값은 절단부, 이행부 및 치경부에서 나타나는 부위별 색조 차이를 충분히 반영하기 어렵다. 이에 본 증례에서는 색조 재현성을 보다 객관적으로 평가하기 위하여 구강 내 분광측정기를 이용하여 각 보철물의 부위별 색조를 반복 측정하였다.[22]

그 결과, 동일한 목표 색조를 기준으로 제작된 보철물이라 하더라도 재료의 종류와 측정 부위에 따라 목표 색조와의 일치 여부가 다르게 나타났다. 증례 1의 목표 색조는 A2였으며, PFZ는 절단부, 이행부, 치경부 세 부위 모두 목표 색조와 일치하지 않았다. 5-layer 다층 단일구조 지르코니아 전장관은 치경부에서만 목표 색조와 일치하였고, 6-layer 다층 단일구조 지르코니아 전장관은 이행부에서만 목표 색조와 일치하였다. 증례 2의 목표 색조는 A3였으며, PFZ는 치경부에서만 목표 색조와 일치하였다. 5-layer 다층 단일구조 지르코니아 전장관은 절단부, 이행부, 치경부 세 부위 모두 목표 색조와 일치하지 않았고, 6-layer 다층 단일구조 지르코니아 전장관은 이행부에서만 목표 색조와 일치하였다. 이러한 결과는 전치부 지르코니아 보철물의 색조 재현이 단일 shade 값만으로 설명되기 어렵고, 보철 재료의 구조, 제작 방식 및 부위별 광학적 특성에 따라 달라질 수 있음을 보여준다.

PFZ는 지르코니아 코핑 위에 전장도재를 적층하여 색조와 투명도를 조절하는 방식으로 제작된다. 이러한 방식은 도재의 색조, 두께, 투명도 및 표면 특성을 개별적으로 조절할 수 있다는 장점이 있으며, 심미성이 요구되는 전치부 수복에서 세밀한 색조 재현을 가능하게 한다. 그러나 동시에 색조 재현이 도재 축성 과정, 소성 조건, 도재 두께 및 기공사의 숙련도에 영향을 받을 수 있다.[3,4] 본 증례에서도 PFZ는 증례 2의 치경부에서만 목표 색조와 일치하였고, 그 외 부위에서는 목표 색조와 차이를 보였다. 이는 PFZ가 색조 조절 가능성을 가지는 재료이지만, 적층 과정과 하부 지르코니아 코핑의 영향으로 인해 부위별 색조가 항상 목표 색조와 일치하지는 않을 수 있음을 의미한다.

한편 본 증례에서는 일부 측정 부위에서 목표 색조와 일치하지 않는 결과가 나타났음에도 PFZ가 최종 보철물로 선택된 증례가 포함되어 있었다. 이는 최종 보철물의 선택이 분광측정 결과만으로 결정되는 것이 아니라, 표면 질감, 광택, 형태적 조화 및 환자의 주관적 선호가 함께 반영되었기 때문으로 해석할 수 있다. 특히 표면 질감과 광택은 빛의 반사와 산란에 영향을 주어 최종적인 색조 인지와 심미성에 관여한다.[23] 따라서 PFZ는 단순히 측정 shade의 일치 여부뿐 아니라, 도재 적층을 통한 미세한 색조 조정과 표면 특성 재현이라는 측면에서 임상적 의미를 가진다.

지르코니아는 온도와 조성에 따라 단사정(monoclinic phase), 정방정(tetragonal phase), 입방정(cubic phase)의 세 가지 결정상을 가진다. 일반적으로 3 mol% 이트리아가 첨가된 3Y-TZP는 주로 tetragonal phase로 구성되며, 외부 응력에 의해 tetragonal phase에서 monoclinic

phase로 상전이가 일어나면서 체적 팽창이 발생하는 상전이 강화(transformation toughening) 효과를 통해 높은 기계적 강도를 나타낸다. 그러나 이러한 다결정 구조는 빛 산란으로 인해 광학적 투과도가 제한되는 경향을 보인다. 반면 이트리아 함량이 증가한 4Y-TZP 및 5Y-TZP에서는 cubic phase의 비율이 증가하게 되며, cubic phase는 등방성(isotropic) 결정 구조를 가지기 때문에 빛 산란이 감소하여 투명도가 향상된다. 다만 이러한 특성은 상대적으로 기계적 강도의 감소를 동반할 수 있다.[6]

이러한 고투명 지르코니아의 개발로 층별 조성을 달리한 다층 지르코니아가 임상에 적용되고 있다. 다층 지르코니아는 enamel layer, transition layer, dentin (body) layer 등으로 구성된 층 구조를 가지며, 각 층에서 이트리아 함량과 조성을 달리하여 치경부에서 절단부로 이어지는 자연치의 색조 및 투명도 차이를 모사하도록 설계된다. 일반적으로 치경부에서는 낮은 이트리아 함량을 통해 높은 강도를 확보하고, 절단부로 갈수록 높은 이트리아 함량을 적용하여 투명도를 증가시키는 방식으로 제작된다.[7,8] 그러나 각 층의 두께 비율, 조성, pre-shading 방식 및 소결 조건은 제조사마다 다르게 설계되어 있으며, 이러한 차이는 동일한 색조를 표방하더라도 실제 색조 재현 양상에 영향을 미칠 수 있다.[9]

5-layer 다층 단일구조 지르코니아 전장관은 두 증례에서 절단부 A1, 이행부 B2, 치경부 A2로 동일한 측정 색조 분포를 보였다. 증례 1에서는 치경부에서만 목표 색조 A2와 일치하였고, 증례 2에서는 세 부위 모두 목표 색조 A3와 일치하지 않았다. 특히 증례 2에서는 목표 색조가 A3였음에도 A2 색조의 5-layer 다층 지르코니아 블록을 사용한 후 staining을 시행하였으나, staining을 시행하지 않은 증례 1과 동일한 측정 결과가 나타났다. 이는 staining에 의한 색조 조정 효과가 제한적이었을 가능성을 보여준다. Staining은 완성된 지르코니아 표면에 색을 부여하는 방식이므로, 도재 적층처럼 재료 내부의 색조와 투명도를 세밀하게 조절하기보다는 표면 색조를 보정하는 데 제한적으로 작용했을 가능성이 있다.[24] 따라서 staining은 보조적인 색조 조정 방법으로 활용될 수는 있으나, 목표 색조와의 차이를 충분히 보상하지 못할 수 있다.

반면 6-layer 다층 단일구조 지르코니아 전장관은 두 증례 모두 이행부에서 목표 색조와 일치하였다. 치아의 중간 1/3 부위는 전체 치아 색조를 인지하는 데 중요한 부위로 고려되므로,[25] 본 증례에서 6-layer 다층 단일구조 지르코니아 전장관이 이행부에서 목표 색조와 일치한 점은 임상적으로 의미 있는 결과로 볼 수 있다. 그러나 두 증례 모두 절단부와 치경부에서는 목표 색조와 다른 값이 관찰되었다. 이는 다층 지르코니아가 자연치의 부위별 색조 차이를 모방하도록 설계되었더라도 실제 구강 내에서는 보철물의 두께, 위치, 하부 구조, 절단부의 광투과성 및 치경부의 채도 차이 등에 의해 색조 재현 양상이 달라질 수 있음을 의미한다. 따라서 6-layer 다층 지르코니아가 이행부 색조 재현에는 유리한 가능성을 보였으나, 모든 부위에서 목표 색조를 동일하게 재현한다고 해석하기에는 한계가 있다.

또한 다층 지르코니아는 pre-colored 형태로 제공되기 때문에 추가적인 색조 조정 과정과 반복적인 열처리의 영향을 줄일 수 있다는 장점을 가진다. Staining이나 추가 소성 과정과 같이 반복적인 열처리를 수반하는 공정은 지르코니아의 미세구조 변화, 상변화 및 결정립 성장에 영향을 줄 수 있으며, 이는 색조와 투명도뿐 아니라 기계적 특성에도 영향을 미칠 수 있는 것으로 보고되어 있다.[26,27] 따라서 pre-colored 다층 지르코니아는 색조의 예측성과 기계적 안정성 측면에서 유리하게 작용할 가능성이 있으며, 전치부 심미 수복에서 임상적으로 활용될 수 있다.

최근 이트리아 함량 증가에 따른 고투명 지르코니아의 개발로 광학적 투과도가 증가하면서, 하부 구조물의 색조와 지대주의 재질이 최종 보철물의 색조에 미치는 영향도 중요하게 고려되고 있다.[28] 금속 포스트나 금속 지대주는 고투명 지르코니아 보철물에서 어두운 색조로 비쳐 보일 가능성이 있으며, 이는 전치부 심미 수복에서 불리하게 작용할 수 있다. 이에 본 증례에서는 하부 구조물에 의한 색조 영향을 줄이기 위하여 FRC 포스트와 지르코니아 지대주를 사용하였다. 이러한 재료 선택은 금속에 비해 색조 투과에 미치는 영향을 줄이는 데 기여할 수 있으나, 하부 구조물의 색조, 보철물의 두께, 시멘트 색조 및 주변 치아의 색조 영향은 완전히 배제될 수 없다. 따라서 고투명 지르코니아를 이용한 전치부 수복에서는 보철 재료 자체뿐 아니라 하부 구조물과 접착 재료까지 함께 고려해야 한다.

한편 전치부 심미 수복에서는 색조 재현뿐만 아니라 치아의 형태학적 요소와 연조직 외형도 중요한 고려사항으로 작용한다. 단일 치아 수복에서는 반대측 동명치와 인접 치아를 기준으로 치관의 폭경-길이 비율, 좌우 대칭성, 치은연 레벨, 치축의 배열 및 절단연 위치를 함께 조

절하는 것이 중요하다.[13,14] 또한 상악 전치 절단연이 하순의 곡선을 따를 때 조화로운 smile arc가 형성되며, 중절치와 측절치 사이에 약 1 mm의 절단연 높이 차이가 있을 때 높은 심미 평가를 보였다는 보고가 있다.[15] 본 증례에서도 이러한 형태학적 기준을 참고하여 반대측 동명치와 인접 치아의 형태적 연속성을 고려하였고, 최종 보철물의 폭경과 길이, 치은연 레벨, 절단연 위치 및 치축 방향을 조정하였다.

전치부 임플란트 수복에서는 보철물의 형태뿐 아니라 연조직 외형과 출현 윤곽(emergence profile)의 재현도 중요한 요소이다. 임시 보철물을 이용한 출현 윤곽 조절은 치은연 위치와 치간유두 형성에 영향을 줄 수 있으며, critical contour와 subcritical contour의 조절은 임플란트 주위 연조직의 형태 형성에 관여한다.[16,18] 치은연에 가까운 critical contour는 치은 변연의 위치를 지지하는 부위이므로 과도한 볼륨을 피하면서 적절한 지지를 부여해야 하고, 그 하방의 subcritical contour는 비교적 오목한 형태로 조절하여 연조직 두께 확보와 혈류 압박 감소에 유리하도록 형성하는 것이 제안된다.[18] 본 증례에서는 임시 보철물 장착 후 연조직 반응을 관찰하면서 출현 윤곽을 단계적으로 조정하였고, blanching이 관찰되는 부위는 선택적으로 삭제하여 과도한 압박을 완화하였다. 이를 통해 최종 보철물 제작 전 자연치와 조화되는 치은 윤곽과 치간유두 형태를 형성하고자 하였다.

본 증례는 제한된 사례를 기반으로 한 임상 보고로, 다양한 변수에 대한 통제가 이루어지지 않았으며 결과를 일반화하는 데에는 한계가 있다. 각 보철물의 정확한 두께, 하부 구조물의 색조, 시멘트 색조 및 구강 내 조명 조건 등은 최종 색조에 영향을 줄 수 있으나 본 증례에서는 충분히 통제되지 못하였다. 또한, 각 보철물을 일정 기간 순차적으로 장착하여 평가하였으므로, 이전에 장착한 보철물에 대한 경험이나 시간 경과에 따른 적응이 이후 보철물에 대한 환자의 주관적 선호도에 영향을 미쳤을 가능성을 배제할 수 없다. 구강 내 분광측정기는 객관적인 색조 평가에 도움이 되지만, 측정 부위의 표면 곡률, 수분 상태, 측정 각도 및 주변광의 영향을 받을 수 있다는 한계도 있다. 그러나 본 증례는 서로 다른 색조 재현 방식을 갖는 보철물을 동일 증례 내에서 시적하고 분광측정기를 통해 부위별 색조를 확인함으로써, 전치부 심미 수복에서 색조 재현을 해석할 때 고려해야 할 임상적 요소를 제시하였다는 점에서 의미가 있다. 따라서 전치부 지르코니아 수복에서는 재료의 종류와 제작 방식뿐 아니라, 부위별 색조 재현성, 하부 구조물, 치관 형태, 연조직 외형 및 환자의 심미적 요구를 종합적으로 고려하여 최종 보철물을 선택하는 것이 필요하다.

향후 연구에서는 보다 많은 증례를 대상으로 보철물의 두께, 하부 구조물 및 시멘트 색조와 같은 색조 관련 변수를 표준화하고, 각 보철물의 평가를 위해 일정 기간 장착하는 순서를 무작위로 하여 순서에 따른 영향을 최소화할 필요가 있다. 또한, 5-layer 및 6-layer 다층 단일구조 지르코니아 전장관을 포함한 다양한 다층 지르코니아 재료의 부위별 색조 재현성을 정량적으로 비교하고, 객관적 색조 평가와 환자의 주관적 심미 만족도 간의 관계를 함께 분석하는 추가 연구가 필요할 것으로 사료된다.

결론

본 증례에서는 PFZ, 5-layer 및 6-layer 다층 단일구조 지르코니아 전장관의 부위별 색조 재현 양상이 재료와 측정 부위에 따라 다르게 나타났다. PFZ는 도재 적층을 통해 색조와 표면 특성을 세밀하게 조절할 수 있는 장점이 있으나, 본 증례에서는 증례 2의 치경부를 제외한 부위에서 목표 색조와 일치하지 않아 도재 축성 과정, 하부 코핑 및 부위별 두께가 색조 재현에 영향을 줄 수 있음을 확인하였다. 5-layer 다층 단일구조 지르코니아 전장관은 staining 여부와 관계없이 두 증례에서 동일한 색조 분포를 보였고, 6-layer 다층 단일구조 지르코니아 전장관은 두 증례 모두에서 이행부 색조가 목표 색조와 일치하였다. 따라서 전치부 지르코니아 수복에서는 재료의 구조와 조성, 제작 방식, 하부 구조물 및 부위별 광학적 특성에 대한 전반적인 고려가 필요하며 치관 형태, 표면 질감과 광택, 연조직 조화 및 환자의 심미적 선호를 종합적으로 반영하는 것이 필요하다.

ORCID

Seung-Yoon Ham https://orcid.org/0009-0000-9447-4490
Jae-Han Park https://orcid.org/0000-0002-6209-7595
Soo-Yeon Shin https://orcid.org/0000-0001-6160-7277

References

1. Tuncel I, Eroglu E, Sari T, Usumez A. The effect of coloring liquids on the translucency of zirconia

framework. J Adv Prosthodont 2013;5:448-51.
2. Zarone F, Russo S, Sorrentino R. From porcelain-fused-to-metal to zirconia: clinical and experimental considerations. Dent Mater 2011;27:83-96.
3. Turgut S. Optical properties of currently used zirconia-based esthetic restorations fabricated with different techniques. J Esthet Restor Dent 2020;32:26-33.
4. Kim HK, Kim SH. Effect of the number of coloring liquid applications on the optical properties of monolithic zirconia. Dent Mater 2014;30:e229-37.
5. Kelly JR, Denry I. Stabilized zirconia as a structural ceramic: an overview. Dent Mater 2008;24:289-98.
6. Zhang Y, Lawn BR. Novel Zirconia Materials in Dentistry. J Dent Res 2018;97:140-7.
7. Stawarczyk B, Keul C, Eichberger M, Figge D, Edelhoff D, Lümkemann N. Three generations of zirconia: From veneered to monolithic. Part I. Quintessence Int 2017;48:369-80.
8. Stawarczyk B, Keul C, Eichberger M, Figge D, Edelhoff D, Lümkemann N. Three generations of zirconia: From veneered to monolithic. Part II. Quintessence Int 2017;48:441-50.
9. Kang CM, Peng TY, Shimoe S. Color accuracy of different types of monolithic multilayer precolored zirconia ceramics. J Prosthet Dent 2020;124:789.e1-7.
10. Almohammed SN, Alshorman B, Abu-Naba'a LA. Mechanical Properties of Five Esthetic Ceramic Materials Used for Monolithic Restorations: A Comparative In Vitro Study. Ceramics 2023;6:1031-49.
11. Giok KC, Veettil SK, Menon RK. Comparative effectiveness of fiber and metal posts in the restoration of endodontically treated teeth: A systematic review with network meta-analysis. J Prosthet Dent 2025;134:597-615.
12. Harper KA, Setchell DJ. The use of shimstock to assess occlusal contacts: a laboratory study. Int J Prosthodont 2002;15:347-52.
13. Spear FM, Kokich VG, Mathews DP. Interdisciplinary management of anterior dental esthetics. J Am Dent Assoc 2006;137:160-9.
14. Lombardi RE. The principles of visual perception and their clinical application to denture esthetics. J Prosthet Dent 1973;29:358-82.
15. Machado RM, Assad Duarte ME, Jardim da Motta AF, Mucha JN, Motta AT. Variations between maxillary central and lateral incisal edges and smile attractiveness. Am J Orthod Dentofacial Orthop 2016;150:425-35.
16. Jackson BJ. Immediate Implant Placement and Provisionalization for Type II Sockets: A Case Report. Dent Today 2022;41:56-9.
17. Morton D, Gallucci G, Lin WS, Pjetursson B, Polido W, Roehling S, Sailer I, Aghaloo T, Albera H, Bohner L, Braut V, Buser D, Chen S, Dawson A, Eckert S, Gahlert M, Hamilton A, Jaffin R, Jarry C, Karayazgan B, Laine J, Martin W, Rahman L, Schlegel A, Shiota M, Stilwell C, Vorster C, Zembic A, Zhou W. Group 2 ITI Consensus Report: Prosthodontics and implant dentistry. Clin Oral Implants Res 2018;29 Suppl 16:215-23.
18. Su H, Gonzalez-Martin O, Weisgold A, Lee E. Considerations of implant abutment and crown contour: critical contour and subcritical contour. Int J Periodontics Restorative Dent 2010;30:335-43.
19. Yildirim M, Edelhoff D, Hanisch O, Spiekermann H. Ceramic abutments - a new era in achieving optimal esthetics in implant dentistry. Int J Periodontics Restorative Dent 2000;20:81-91.
20. Leutert CR, Stawarczyk B, Truninger TC, Hämmerle CHF, Sailer I. Bending moments and types of failure of zirconia and titanium abutments with internal implant-abutment connections: a laboratory study. Int J Oral Maxillofac Implants 2012;27:505-12.
21. Solow RA. Customized anterior guidance for occlusal devices: classification and rationale. J Prosthet Dent 2013;110:259-63.
22. Klotz AL, Habibi Y, Corcodel N, Rammelsberg P, Hassel AJ, Zenthöfer A. Laboratory and clinical reliability of two spectrophotometers. J Esthet Restor Dent 2022;34:369-73.
23. Maciel LC, Silva CFB, de Jesus RH, Concílio LRDS, Kano SC, Xible AA. Influence of polishing systems on roughness and color change of two dental ceramics. J Adv Prosthodont 2019;11:215-22.
24. Bayestehtarat S, Gullard A, Morrow B, Hollis W, Ragain J. Longevity of extrinsic stains on monolith-

ic zirconia restorations: An in vitro study. J Prosthet Dent 2023;130:877.e1-7.

25. Greta DC, Colosi HA, Gasparik C, Dudea D. Color comparison between non-vital and vital teeth. J Adv Prosthodont 2018;10:218-26.
26. Fathi A, Farzin M, Giti R, Kalantari MH. Effects of number of firings and veneer thickness on the color and translucency of 2 different zirconia-based ceramic systems. J Prosthet Dent 2019;122:565.e1-7.
27. Alshali RZ, Awad MA, Assiri AA, Aljahdali SA, Babeer WA, Bukhary DM, Altassan MM, Al-Turki LE. The Effect of Glazing and Repeated Firing on Color, Translucency, and Flexural Strength of Different Types of Zirconia: An In Vitro Study. Ceramics 2025;8:14.
28. Hatami M, Jalali E, Kamran MHL, Kazemi AD, Fathi A. Evaluating the Effect of High-Translucent Zirconia Thickness and Substrate Shade on the Final Color of the Restoration. Clin Exp Dent Res 2025;11:e70091.

지르코니아 도재관과 다층 단일구조 지르코니아 전장관을 이용한 전치부 심미 수복의 색조 재현성 평가: 증례 보고

함승윤 전공의, **박재한** 교수, **신수연*** 교수
단국대학교 치과대학 치과보철학교실

전치부 심미 수복에서 색조 재현은 자연치와의 조화 및 환자의 만족도에 중요한 영향을 미친다. 본 증례에서는 상악 전치부 수복이 필요한 두 증례를 대상으로 지르코니아 도재관(porcelain-fused to zirconia, PFZ), 5-layer 및 6-layer 다층 단일구조 지르코니아 전장관을 제작하고, 구강 내 분광측정기를 이용하여 절단부, 이행부, 치경부의 색조를 반복 측정하였다. 그 결과, 모든 보철물에서 측정 부위에 따른 색조 차이가 관찰되었으며, 목표 색조와의 일치 여부도 재료와 부위에 따라 다르게 나타났다. PFZ는 증례 1의 세 부위 모두에서 목표 색조와 일치하지 않았고, 증례 2에서는 치경부에서만 목표 색조와 일치하였다. 5-layer 다층 단일구조 지르코니아 전장관은 두 증례에서 절단부 A1, 이행부 B2, 치경부 A2로 동일한 측정 색조 분포를 보였으며, A3 목표 색조 증례에서는 staining을 시행하였음에도 세 부위 모두 목표 색조와 일치하지 않았다. 6-layer 다층 단일구조 지르코니아 전장관은 두 증례 모두 이행부에서 목표 색조와 일치하였으나, 절단부와 치경부에서는 목표 색조와 차이를 보였다. 또한 한 증례에서는 PFZ가 세 부위 모두 목표 색조와 일치하지 않았음에도 최종 보철물로 선택되었다. 이는 전치부 심미 수복에서 보철물 선택이 분광측정 결과만으로 결정되지 않으며, 색조 재현 양상, 표면 질감, 광택, 형태, 연조직과의 조화 및 환자의 심미적 선호를 종합적으로 고려해야 함을 시사한다.

(구강회복응용과학지 2026;42(3):286-98)

주요어: 전치부 심미 수복; 색조 재현; 지르코니아 도재관; 다층 단일구조 지르코니아 전장관

*교신저자: 신수연
(31116)충청남도 천안시 동남구 단대로 119 단국대학교 치과대학 치과보철학교실
Tel: 041-550-0256 | Fax: 041-550-1975 | E-mail: syshin@dankook.ac.kr
접수일: 2026년 5월 31일 | 수정일: 2026년 7월 7일 | 채택일: 2026년 7월 27일