https://doi.org/10.14368/jdras.2026.42.3.309
ISSN 2384-4353 eISSN 2384-4272

Case Report

Full-mouth rehabilitation and 5-year maintenance in a patient with Class II division 2 malocclusion and severe tooth wear

Min-Young Lee[1], Cheong-Hee Lee[1], Kyu-Bok Lee[1], Hye-Mi Jeon[2], Kyoung-Hwa Jung[2], So-Yeun Kim[1]*
[1]*Department of Prosthodontics, School of Dentistry, Kyoungpook National University, Daegu, Republic of Korea*
[2]*Dental Clinic Center, Pusan National University Hospital, Busan, Republic of Korea*

Patients with Class II division 2 malocclusion and severe tooth wear may require complex occlusal rehabilitation due to excessive deep bite, loss of anterior guidance, irregular occlusal plane, and insufficient restorative space, resulting in both functional and esthetic problems. Particularly in elderly patients, treatment planning should consider the patient's functional demands, biological risk factors, and long-term maintainability. In this case report, a 69-year-old male patient with Class II division 2 malocclusion and severe generalized tooth wear was treated with selective tooth reduction and staged full-mouth prosthetic rehabilitation to restore anterior guidance and stable posterior occlusion. Functional and esthetic problems were successfully resolved by establishing equal-intensity occlusal contacts on all teeth in maximum intercuspal position (MIP) and anterior guidance harmonious with functional movements. In addition, stable treatment outcomes were maintained through appropriate management of occlusal changes and biological complications that occurred during a 5-year maintenance period. **(J Dent Rehabil Appl Sci 2026;42(3):309-18)**

Key words: Angle Class II; malocclusion; overbite; tooth wear; full-mouth rehabilitation; long-term maintenance

서론

II급 2류 부정교합은 Angle II급 구치 관계를 기본으로 하면서 상악 중절치가 과도하게 설측 경사되어 있고, 이로 인해 증가된 절단교합각(interincisal angle)과 깊은 과개교합을 특징적으로 동반하는 부정교합으로 정의된다.[1-3] 이러한 교합 관계에서는 전치부의 비정상적인 접촉 양상과 제한된 하악 운동 경로로 인해 특정 치아에 교합력이 집중되기 쉬우며, 장기간에 걸쳐 전치부와 구치부에 특징적인 마모 양상이 나타날 수 있다.[2,3] 특히 상악 전치 설면과 절단면, 하악 전치 순면 및 절단면, 일부 구치부의 기능 교두에서 현저한 마모가 관찰될 수 있으며, 이에 따라 전방 유도의 소실, 불규칙한 교합평면, 수복 공간 부족과 같은 보철적 문제가 동반될 수 있다.[2-4] 과개교합은 그 자체만으로 항상 병적인 상태를 의미하지는 않지만, 안정적인 전치부 정지점이 결여되거나 외상성 접촉이 동반되는 경우 연조직 손상, 치아 마모의 진행, 대합치 정출, 교합 외상, 치주 문제를 유발할 수 있으며, 결과적으로 적절한 수복공간의 확보도 어려워질 수 있다.[4,5]

치아 마모는 노화에 따라 흔히 발견되는 임상 소견이며, 고령 인구에서 자연치 보존율이 높아짐에 따라 그 임상적 중요성도 더욱 커지고 있다. 치아 마모는 단순한 치질 소실에 그치지 않고 전방 유도의 소실, 수복 공간 부족, 심미성 저하, 저작 기능 변화, 치수 및 치주 조직의 부담 증가와 같은 복합적인 문제로 이어질 수 있다.[6,7] 고령 환자의 치아를 수복할 때에는 치수강의 협착, 잔존 치질의 감소, 기존 수복물의 누적, 치주 지지조직의 변화 및 새로운 보철 환경에 대한 환자의 적응 능력을 종합적으

*Correspondence to: So-Yeun Kim
Associate Professor, Department of Prosthodontics, School of Dentistry, Kyoungpook National University, 2177, Dalgubeol-daero, Daegu, 41940, Republic of Korea
Tel: +82-53-660-7677, E-mail: soykim@knu.ac.kr
Received: July 13, 2026/Last Revision: July 30, 2026/Accepted: August 4, 2026

Copyright© 2026 The Korean Academy of Stomatognathic Function and Occlusion.
©It is identical to Creative Commons Non-Commercial License.

로 고려해야 한다. 또한 광범위한 재치료를 일률적으로 시행하기보다는 기존 기능을 가능한 한 유지하면서 생물학적 부담과 장기적인 유지관리 부담을 최소화하는 현실적이고 보존적인 치료 접근이 중요하다.[7,8] 따라서 심한 치아 마모를 동반한 고령 환자의 치료에서는 단순한 형태 회복을 넘어 기능 회복, 생물학적 안정성, 환자 적응, 장기 유지관리의 용이성을 함께 고려한 포괄적 접근이 필요하다.[9-11]

심한 치아마모가 진행된 II급 2류 부정교합 환자의 치료는 여전히 임상적으로 어려운 과제로, 최근 체계적 문헌고찰에서도 이에 대한 근거 수준은 제한적이고 치료 방식 또한 다양하다고 보고되었다.[2] 문헌상 이러한 환자에서는 교정, 보철, 치주 및 외과적 접근이 단독 또는 복합적으로 적용될 수 있으며, 증례에 따라 술전 교정치료, 선택적 치질 삭제, 수복 공간 확보를 위한 수직적 악간관계의 수정, 경우에 따라 외과적 수술 등이 치료 전략으로 제시되고 있다.[2,4,5] 그러나 실제 임상에서는 모든 환자가 교정적 또는 외과적 개입을 수용하는 것은 아니며, 특히 고령 환자에서는 현재의 구강 상태와 기능적 요구, 생물학적 위험도, 유지관리 가능성을 바탕으로 보다 현실적이고 보존적인 치료 전략이 요구될 수 있다.[6-8] 본 증례는 II급 2류 부정교합과 심한 치아 마모를 보이는 69세 남성 환자에서 선택적 치질 삭제와 단계적인 보철 수복을 통해 전방 유도와 안정적인 구치부 교합을 회복하고, 이후 5년간의 유지관리 과정에서 발생한 교합 변화, 지연성 치수괴사, 치근 파절 등을 관리한 증례를 보고하고자 한다.

증례 보고

69세 남성 환자가 상·하악 치아의 심한 마모를 주소로 치과보철과에 내원하였다. 초진 시 자발통 및 유발통은 없었으며, 상악 좌측 제2대구치(#27)의 결손에 대한 임플란트 보철 수복도 함께 원하였다. 전신 질환 및 복용 약물은 없었고, 이갈이나 이악물기 등의 구강 악습관도 보고되지 않았다. 구강내 검사에서 상악 우측 제1소구치, 좌우측 견치, 측절치와 중절치, 좌측 제1, 2소구치, 하악 좌우측 측절치와 중절치, 우측 견치(#14, 13, 12, 11, 21, 22, 23, 24, 25 및 #43, 42, 41, 31, 32) 부위에서 상아질 노출을 동반한 중등도 이상의 치아 마모가 확인되었다. 또한 환자는 좌우측 모두에서 상악 제1대구치와 하악 제1대구치가 대구치 원심 관계(Class II molar relationship)를 보였고 구치부 및 견치부 교합관계와 함께 상악 중절치의 과도한 설측 경사, 증가된 절단교합각(interincisal angle), 깊은 과개교합이 동반되어 있어, 본 증례는 Angle II급 2류 부정교합(Class II division 2 malocclusion)으로 진단하였다(Fig. 1).

측방 방사선 영상에서 하악 전치 절단연이 상악 전치 설면의 치경부 부근에 위치하고, 상악 전치 절단연이 하

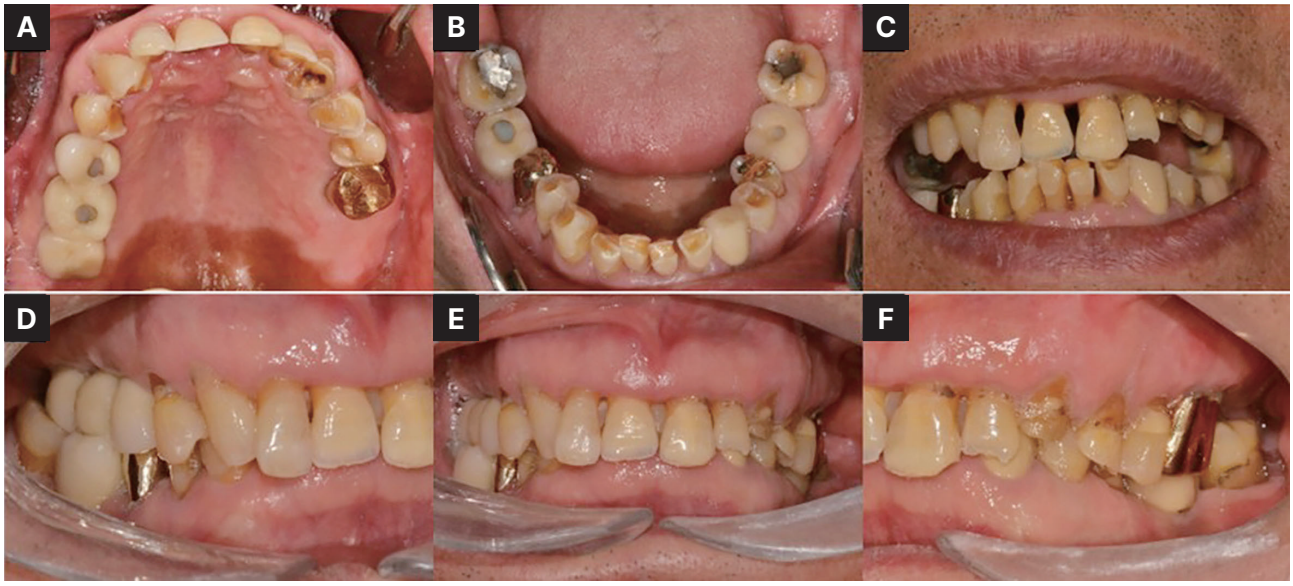

Fig. 1. Pretreatment intraoral photographs. (A) Maxillary occlusal view, (B) Mandibular occlusal view, (C) Anterior edge-to-edge position, (D) Right lateral view, (E) Frontal view, (F) Left lateral view.

악 전치의 임상적 치경부보다 더 하방까지 연장된 심한 과개교합이 관찰되었다(Fig. 2A, 2B). 상악 전치 설면에는 치수강에 이르는 심한 마모 소견이 동반되었다. 방사선 검사상 상악 좌측 제1대구치(#26)는 치조골 소실이 심하여 치근이개부가 완전히 노출되고 치주 지지가 소실된 상태였으며, 상악 좌측 견치, 제1소구치, 제2소구치(#23, 24, 25) 부위는 임상적 치관 길이가 부족하였다. 또한 하악 좌측 견치(#33)에서는 치근단 병소가, 상악 우측 측절치에서 좌측 제1소구치(#12, 11, 21, 22, 23, 24) 부위까지에서는 광범위한 치질 소실에 따른 치수 노출 위험이 확인되었다(Fig. 3). 치료 전 안모 평가에서 외안각-구각부 거리와 비저부-턱끝 거리의 1 : 1 비율을 확인하여 Willis method로 수직고경을 평가하고, Medit i700 intraoral scanner와 Medit Smile Design (Medit, Seoul, Korea)을 이용한 스마일 디자인을 병행하였다(Fig. 4). 상·하순 관계와 하안면 고경이 전반적으로 조화로운 범

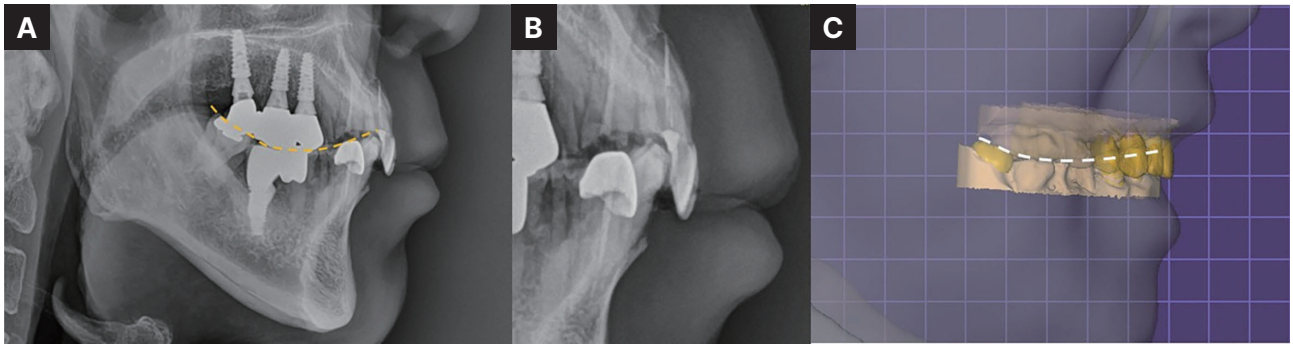

Fig. 2. Lateral cephalometric and virtual wax-up views. (A) Steep curve of Spee, (B) Severe deep overbite, with the mandibular incisal edges positioned near the cervical region of the maxillary incisors and extensive palatal wear of the maxillary anterior teeth extending to the pulp chamber, (C) Lateral view of virtual wax-up.

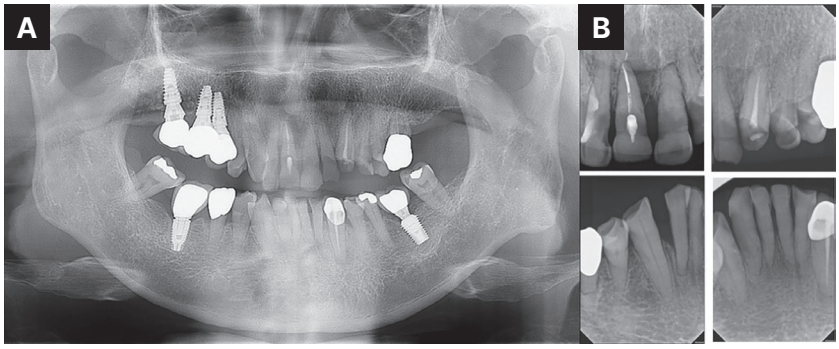

Fig. 3. Pre-treatment radiographs. (A) Panoramic view, (B) Periapical view of the maxillary and mandibular anterior regions.

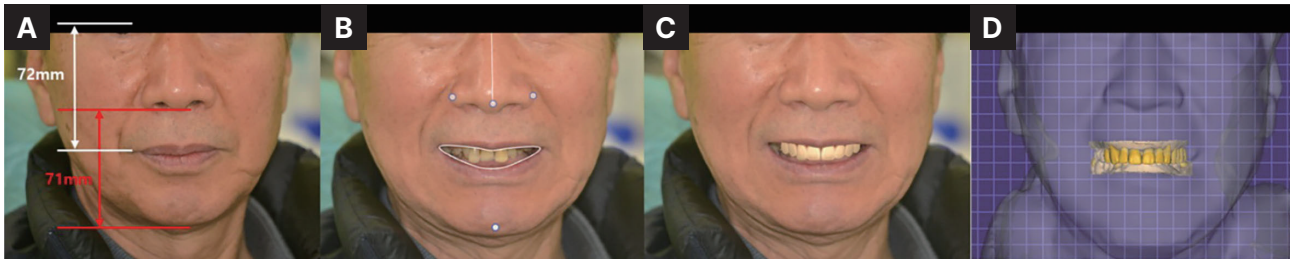

Fig. 4. Frontal facial analysis and virtual diagnostic wax-up. (A) Assessment of the vertical dimension using the Willis method, (B) facial guideline points for positioning of anterior teeth template, (C) Smile design simulation based on the positioned tooth template, (D) 3D virtual wax-up view.

위 내에 있다고 판단되어 교합수직고경은 증가시키지 않고 기존 수직고경을 유지하는 보존적 치료 전략을 선택하였으며, 이러한 조건에서 상·하악 전치의 절단연 길이와 위치를 조정하여 절단교합각(interincisal angle)을 감소시킴으로써 전방운동 시 과도한 구치부 이개를 완화하고자 하였다. 또한 정출된 양측 최후방 대구치의 교합면을 삭제 및 재형성하여 후방 교합평면을 재설정하고(Fig. 2C), 상악 전치의 과도한 설측 경사를 보완하여 전방 유도를 회복하고 적절한 전치부 교합 접촉을 형성하는 것과 함께 급격한 Spee 만곡을 완화하여 구치부의 안정적이고 균등한 교합 접촉을 확립하는 것을 치료 목표로 설정하였다. 이를 위해 상·하악 전치부에서는 전방 유도 재설정을 위한 치질 삭제를 시행하고, 정출된 최후방 대구치에서는 교합평면 수정을 위한 교합면 삭제 및 재형성을 시행하였으며, 그 외 치아에서는 필요한 범위 내에서 교합 조정과 보존적 수복을 시행하고(Fig. 5A), #26 발거, #23, 24, 25의 치관연장술(Fig. 5B), #12, 11, 21, 22, 23, 24 및 #33, 37의 근관치료, #26, 27 부위 임플란트 식립, 그리고 크라운 수복을 단계적으로 시행하기로 하였다.

1단계로 교합 재건을 위한 치관 삭제를 시행하였다. #14 협측 교두, #13, 12, 11, 21, 22, 23, #24, 25 협측 교두의 교합면과 절단연을, #47 (하악 우측 제2대구치), 44, 43, 42, 41, 31, 32, 33, 34, 37번 치아에서 정출 및 불규칙한 마모로 인해 돌출된 절단연과 교합면을 선택적으로 삭제하였다. 특히 #42, 41, 31, 32, 33번 치아에서는 교합 재건에 필요한 수복 공간 확보를 위해 절단 1/3 부위의 순면 치질도 추가로 삭제하였다. 하악 전치부는 치수강의 생리적 협착이 진행되어 있어 근관치료 없이 수복이 가능한 것으로 판단하였고, #33번 치아는 교합면 삭제 후 기존 크라운의 천공이 발생하였으나 향후 재근관치료와 함께 크라운을 재제작하기로 하였다. 이후 #26, 27 부위에 임플란트(#26: 4.5 × 10 mm, #27: 5.0 × 10 mm; TSIII SA, Osstem Implant, Seoul, Korea)를 식립하였으며, 이와 병행하여 #12, 11, 21, 22, 23, 24 및 #37번 치아의 근관치료를 순차적으로 완료하였다(Fig. 5C). #14, 13, 12, 11, 21, 22, 23, 24, 25번 치아의 지대치 삭제 후에는 교합 재건 목표에 부합하는 임시 수복물을 제작·장착하였다. 교합 관계는 새로운 중심위(centric relation)를 설정하지 않고 환자의 기존 MIP를 유지하는 것을 원칙으로 하였으며, 단계적인 지대치 삭제와 임시 수복 과정에서 이를 반복적으로 확인한 후 최종 악간관계도 안정성이 확인된 MIP에서 기록하였다. 또한, 새로운 교합평면 및 전방 유도에 대한 신경근 적응 여부와 치수 반응을 평가하였다. 경과 관찰 중 최종 인상 채득을 위한 조작 과정에서 #21번 치아의 레진 코어가 파절되어 메탈

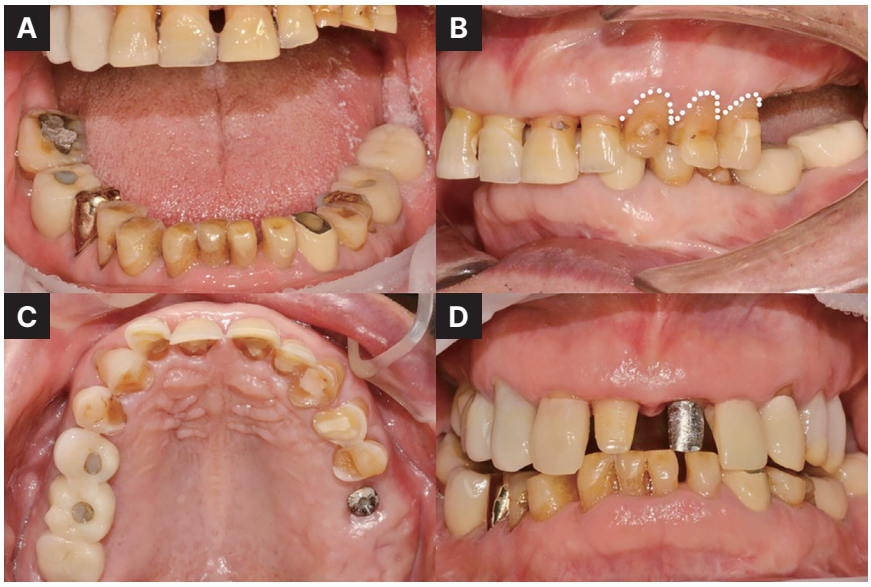

Fig. 5. Intraoral photographs during treatment. (A) Modification of the occlusal plane through selective reduction of irregular incisal edges and occlusal surfaces, (B) Crown-lengthening procedures performed at #23, #24, and #25, (C) Endodontic treatment of the severely worn maxillary anterior teeth and implant placement at the #26 and #27 sites, with the implants left submerged, (D) Cast post-and-core placement in #21.

포스트-코어를 제작·합착하고 임시 수복물을 재장착한 후 추가로 2개월간 경과를 관찰하였다(Fig. 5D). 해당 기간 동안 교합 시 불편감 및 심미적, 기능적 장애가 없음을 확인한 후 부가중합형 실리콘 인상재(Aquasil Ultra XLV, Monophase, Dentsply Caulk, Milford, USA)를 이용하여 최종 인상 채득을 시행하였다.

최종 수복물 제작 시 #11, 21은 전방 운동 시 발생하는 측방력에 대한 저항성을 높이고 기능 시 하중을 분산시키기 위해 연결 고정성 보철물(splinted crowns)로 제작하였고, #14, 13, 12, 22, 23, 24, 25는 단독 크라운으로 제작하였다. 모든 크라운은 심미성과 강도를 고려하여 단일구조 지르코니아로 제작하였다. #37, 33 부위에도 지르코니아 크라운을 장착하였고, #44, 34의 마모된 면에는 복합레진 수복을 시행하여 치질 소실 부위를 보존적으로 회복하였다. #26, 27의 임플란트 보철물은 티타늄 맞춤형 지대주 상부에 금속도재관(PFM, metal-ceramic crown)을 합착하였다. 최종 수복물 장착 후 1개월 및 3개월 추적 관찰에서 개선된 교합 평면 상에서 교합 접촉이 안정적으로 유지되는 것을 확인하였다(Fig. 6).

전악 수복 완료 후 임상 검사에서 절치 유두 부위의 무통성 부종이 발견되었고, 방사선 검사 및 조직 생검을 통해 비구개관 낭종으로 확진되어 외과적 적출술을 시행하였다. 술 후 현재까지 특이 소견 없이 양호한 치유 경과를 보이고 있다. 비구개관 낭종은 대부분 무증상으로 서서히 성장하는 비치성(nonodontogenic) 낭종으로, 병소 크기가 작은 초기에는 파노라마 방사선 사진이나 통상적인 임상 검사에서 명확한 방사선 투과성 병소로 인지되지 않는 경우가 많다고 보고되어 있다.[12] 본 증례에서도 초진 시 촬영한 파노라마 및 치근단 방사선 사진에서 비구개관 부위에 뚜렷한 병소 소견이 관찰되지 않았고 환자 역시 자각 증상을 호소하지 않았으며, 시간이 경과하면서 낭종이 서서히 성장하여 절치 유두 부위의 무통성 부종으로 임상적으로 발현된 것을 전악 수복 후 정기검진에서 우연히 발견하여 방사선 검사와 조직 생검을



Fig. 6. Post-treatment intraoral photographs. (A) Maxillary occlusal view, (B) Mandibular occlusal view, (C) Right lateral view, (D) Frontal view, (E) Left lateral view, (F) Anterior edge-to-edge position, (G) Slight mouth opening demonstrating the restored occlusal plane.

통해 진단 및 외과적 처치를 시행하였다. 수복 완료 6개월 후 정기 검사에서 환자는 #37 부위의 교합 과부하감을 호소하였고, 방사선 및 임상 검사상 #37 인접면 접촉 소실이 확인되었다(Fig. 7A). 교합지 검사를 통해 조기 접촉 부위를 확인한 뒤 선택적 교합 조정을 시행하였으며, 이후 추가적인 치아 이동은 관찰되지 않았다. 같은 시점에 #34, 35의 교합면에서 추가 마모가 확인되어 복합레진 수복을 시행하였다. 최종 수복 후 약 2년 6개월 시점에는 #43 치아의 변색을 주소로 내원하였고, 임상 검사에서 치관의 회색 변색, 치근단 방사선 사진상의 치근단 병소, 전기치수검사 무반응이 확인되어 치수괴사로 진단하였다. 이에 근관치료와 코어 수복을 시행하였으며, 잔존 치질이 충분하여 추가적인 크라운 수복은 시행하지 않았다. 최종 수복 후 4년째 정기 검사에서 방사선영상 촬영을 통해 #43의 근단 병소 재발 및 #45의 치근 파절이 발견되었다. #43의 근단 병소에 대해서는 외과적 치근단 절제술 및 역방향 근관 충전을 시행하였고, 현재까지 임상적 증상 없이 양호한 치유 경과를 보이고 있으며, #45의 치근 파절은 자각 증상이 없고 방사선학적으로 치근단부 파절편의 분리와 함께 치유성 경조직 형성이 의심되는 소견이 관찰되어 정기적인 임상 및 방사선 추적 관찰을 유지하고 있다(Fig. 7B). 치료 전후의 전치부 수평·수직 관계를 계측한 결과, overbite는 약 11 mm에서 8 mm로 감소하였으며, overjet은 약 2 mm 수준으로 유지되었다. 최종 수복 후 5년째 정기 검사에서 환자의 저작 기능 및 교합 접촉이 안정적으로 유지되고 있는 것을 확인하였으며, 환자도 저작 기능 회복 및 심미적 개선으로 만족하였다(Fig. 8).

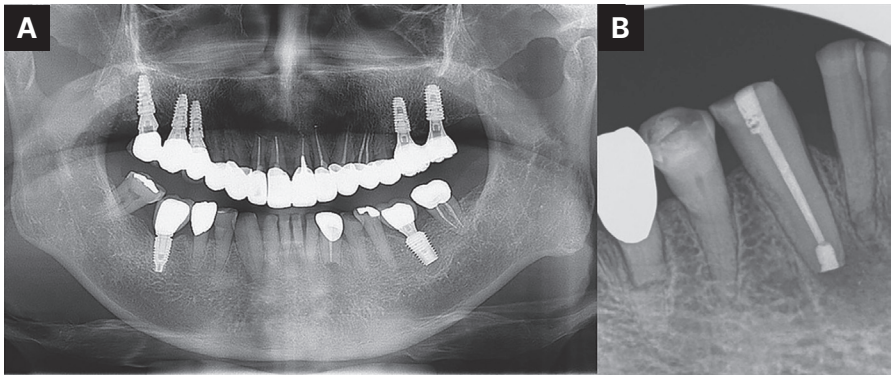

Fig. 7. Follow-up. (A) Panoramic radiograph showing loss of interproximal contact between #36i and #37, (B) Periapical radiograph demonstrating favorable healing following apicoectomy and retrograde root-end filling of #43, and radiographic findings suggestive of hard tissue healing around the apical root fragment of #45.

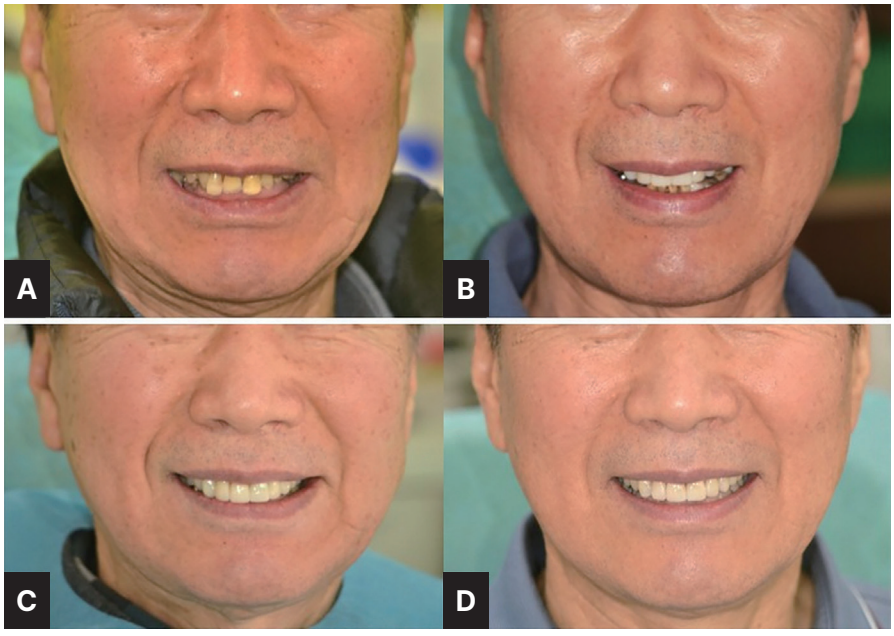

Fig. 8. Serial extraoral photographs. (A) Initial visit, (B) 1-month follow-up, (C) 2.5-year follow-up, (D) 5-year follow-up.

고찰

본 증례는 II급 2류 부정교합과 심한 치아 마모를 동시에 보이는 고령 환자에서, 교합 재건이 단순한 치질 결손의 회복에 그치는 것이 아니라 진단, 교합 설계, 단계적 수복, 적응 평가 및 유지관리로 이어지는 연속적인 과정임을 보여준다. 본 증례에서는 심한 피개교합을 보다 적극적으로 해소하기 위해 교정치료나 수직고경 증가를 동반한 전악 수복을 고려할 수도 있었으나, 환자의 연령, 치료 수용도, 안모 평가에서의 하안면 고경과 상악 전치 노출량, 그리고 기존 교합수직고경에서의 기능적 적응 상태를 종합적으로 고려하였다. 따라서 교합수직고경과 기존 악간관계를 유지하면서, 전방 유도와 교합평면의 재설정에 필요한 부위에 한해 적극적인 형태 수정을 시행하고 나머지 치아에서는 교합 조정과 수복을 필요한 범위로 제한하는 치료 전략을 선택하였다. 이에 따라 최종 수복 후에도 상악 전치가 하악 전치를 다소 깊게 피개하는 양상이 남아 있었으나, 이는 기존 수직적 악간관계를 유지한 치료 계획에 따른 결과로, 기능적 및 심미적으로 안정된 결과를 얻을 수 있었다.

상악 중절치(#11, 21)는 심한 치질 삭제와 함께, 기존 교합수직고경을 유지한 상태에서 전방 유도를 재설정함에 따라 전방운동 시 두 중절치에 유도 접촉이 집중될 것으로 예상되어 연결 고정성 보철물(splinted crowns)로 수복하였다. 이를 통해 전방 유도 시 두 중절치에 가해지는 기능적 하중을 분산시키고 안정성을 확보하고자 하였다. 한편 상악 중절치는 생리적 치아 동요의 방향과 크기가 개별 치아마다 미세하게 다를 수 있어, 연결부위에 국소적인 응력 집중이나 장기적인 치주적 부담이 증가할 수 있다는 잠재적 위험이 이론적으로 존재한다.[13] 본 증례에서는 높은 기계적 강도를 갖는 단일구조 지르코니아를 사용하고, 적절한 전방 유도와 안정적이고 균등한 구치부 교합 접촉을 형성하여 교합력을 분산시킴으로써 이러한 위험을 최소화하고자 하였다. 5년간의 추적관찰 기간 동안 연결 고정성 보철물의 파절이나 탈락, 지대치의 동요도 증가와 같은 합병증은 관찰되지 않았다.

전악 수복 후의 교합은 정적인 상태로 유지되는 것이 아니라, 시간의 경과에 따라 치아 이동, 교합면 마모, 보철물과 자연치의 상호작용 및 근기능의 변화에 의해 지속적으로 재조정될 수 있다.[6-8] 본 증례에서는 수복 6개월 후 #37 부위에서 인접면 접촉 소실과 편위성 교합접촉(deflective occlusal contact)이 확인되었다. 이는 재구성된 교합 환경에 적응하는 과정에서 발생한 미세한 치아 이동과 교합 관계의 변화에 기인한 것으로 추정된다. 특히 전악 수복 후에는 교합력의 재분배와 새로운 전방 유도 및 교합평면에 대한 적응 과정에서 예상하지 못한 치아 이동이나 교합접촉의 변화가 발생할 수 있으며, 이는 인접면 접촉 소실이나 국소적인 교합 과부하로 나타날 수 있다.[14-18] 같은 시기에 #34와 35에서 추가적인 마모가 관찰된 점도 최종 수복 후 교합계의 기능적 적응이 지속되고 있었음을 시사한다.[8] 따라서 최종 보철물 장착 후에도 정기적인 교합 검사와 인접면 접촉 평가를 시행하고, 필요한 경우 선택적 교합조정과 보존적 재수복을 포함한 장기 유지관리가 필요하다. 본 증례에서는 야간 안정화 장치를 사용하지 않았으며, 이는 #37 부위 접촉 소실 및 구치부 추가 마모의 한 원인이 되었을 가능성이 있다. 향후 유사 증례에서는 전악 수복 후 정기적인 나이트가드 착용을 통해 교합 안정성을 보다 적극적으로 관리할 필요가 있다.

심한 치아 마모 환자에서는 수복 공간을 확보하기 위한 치질 삭제가 불가피한 경우가 있으나, 이는 잔존 상아질의 두께를 감소시키고 치수 자극을 누적시켜 장기적인 치수 손상 위험을 높일 수 있다. 본 증례의 #43은 초진 시 치수강 협착이 관찰되었으나 임상 증상이 없고 치수 생활력이 유지되어 근관치료 없이 수복하였다. 그러나 최종 수복 2년 6개월 후 지연성 무증상 치수괴사(delayed asymptomatic pulp necrosis)와 치근단 병소가 확인되었다. 이는 마모 치아에서 발생할 수 있는 지연성 생물학적 합병증의 한 양상으로, 초기 진단 당시 증상이 없고 생활력 반응이 유지되더라도 장기적인 치수 예후가 항상 보장되는 것은 아님을 보여준다. 마모 치열의 치료에서는 불필요한 예방적 근관치료를 피하는 보존적 접근이 바람직하지만, 동시에 지연성 치수 합병증의 가능성을 고려해야 한다.[6-8] 본 증례에서 #43은 근관치료 후 일시적으로 안정화되었으나, 수복 4년 후 치근단 병소가 재발하여 치근단절제술과 역충전을 시행하였으며 이후 양호한 치유 경과를 보였다. 이러한 경과는 고령의 치아 마모 환자에서 치아를 가능한 한 보존적으로 유지하되, 정기적인 방사선검사와 치수 생활력 평가를 통해 지연성 합병증을 조기에 발견하고 적절한 시점에 개입하는 전략이 필요함을 시사한다.

정기적인 유지관리는 기존 수복물의 안정성 평가뿐 아니라 환자가 자각하지 못하는 추가 병소를 조기에 발견하는 데에도 중요하다. 본 증례에서는 #43 평가를 위한

치근단 방사선 사진에서 #45의 치근 파절이 우연히 발견되었으며, 무증상이고 치근단부 파절편의 분리와 함께 치유성 경조직 형성이 의심되는 방사선학적 소견이 관찰되어 즉각적인 외과적 처치보다는 정기적인 임상 및 방사선 경과 관찰을 선택하였다.[19-21] 이는 고령 환자에서 기능 유지 가능성과 생물학적 안정성을 바탕으로 한 보존적 의사결정의 중요성을 시사한다.

본 증례는 II급 2류 부정교합과 심한 치아 마모를 보이는 고령 환자에서, 선택적 치질 삭제와 단계적 전악 보철 수복을 통해 교합을 재건한 뒤, 5년간의 유지관리 과정에서 교합 변화, 지연성 치수괴사, 치근 파절, 추가 마모와 같은 다양한 사건에 대해 체계적인 임상 및 방사선학적 추적관찰을 통해 예후를 평가하였다. 이러한 일련의 변화는 최종 수복의 실패라기보다, 복잡한 교합과 생물학적 조건을 가진 고령 환자에서 시간이 지나며 나타날 수 있는 예측 가능한 적응 과정과 합병증의 범주로 이해하는 것이 더 적절하다. 따라서 전악 수복에서 최종 보철물의 장착은 치료의 종료가 아니라 장기적인 유지관리와 생물학적 감시의 시작점으로 이해되어야 하며, 정기적인 임상 및 방사선 검사, 교합 평가, 그리고 필요한 시점의 보존적 재개입이 장기 예후를 결정하는 핵심 요소라고 할 수 있다.

결론

본 증례는 II급 2류 부정교합과 심한 치아 마모를 보이는 고령 환자에서 선택적 치질 삭제와 단계적 전악 보철 수복을 통해 기능적·심미적 회복을 얻고, 5년간의 유지관리 과정에서 발생한 교합 변화와 생물학적 합병증에 대해 체계적인 임상 및 방사선학적 추적관찰을 통해 예후를 평가한 증례이다. 고령 환자의 전악 수복에서 장기적인 유지관리와 정기적인 재평가는 치료 결과의 안정성을 유지하는 데 필수적임을 시사한다.

ORCID

Min-Young Lee https://orcid.org/0009-0005-4112-8849
Cheong-Hee Lee https://orcid.org/0000-0002-2005-0801
Kyu-Bok Lee https://orcid.org/0000-0002-1838-7229
Hye-Mi Jeon https://orcid.org/0000-0003-0007-5662
Kyoung-Hwa Jung https://orcid.org/0000-0002-8305-0016
So-Yeun Kim https://orcid.org/0000-0001-6714-8315

References

1. The Council of Professors of Dental Universities. Textbook of Orthodontics. 3rd ed. Seoul; Daehan-Narae Publishing; 2006.
2. Ma Y, Zhao W, Zhang S, Jin X, Xu J, Fu B, Shi Y. Treatment decisions of patients with Class II Division 2 malocclusion and severe tooth wear: a systematic review. BDJ Open 2024;10:65.
3. Janson G, Oltramari-Navarro PVP, de Oliveira RBS, Quaglio CL, Sales-Peres SHC, Tompson B. Tooth-wear patterns in subjects with Class II Division 1 malocclusion and normal occlusion. Am J Orthod Dentofacial Orthop 2010;137:14.e1-7.
4. Beddis HP, Durey K, Alhilou A, Chan MFWY. The restorative management of the deep overbite. Br Dent J 2014;217:509-15.
5. Naini FB, Gill DS, Sharma A, Tredwin C. The aetiology, diagnosis and management of deep overbite. Dent Update 2006;33:326-36.
6. Bartlett D, O'Toole S. Tooth wear and aging. Aust Dent J 2019;64 Suppl 1:S59-62.
7. Turner KA, Missirlian DM. Restoration of the extremely worn dentition. J Prosthet Dent 1984;52:467-74.
8. Grippo JO, Simring M, Schreiner S. Attrition, abrasion, corrosion and abfraction revisited: a new perspective on tooth surface lesions. J Am Dent Assoc 2004;135:1109-18.
9. Dawson PE. Functional Occlusion: From TMJ to Smile Design. St. Louis; Mosby Elsevier; 2007.
10. The Glossary of Prosthodontic Terms: Ninth Edition. J Prosthet Dent 2017;117:e1-105.
11. Okeson JP. Management of Temporomandibular Disorders and Occlusion. 8th ed. St. Louis: Elsevier; 2020.
12. Soares AC, Braz GL, Dos Santos Figueiredo A, Calderipe CB, Carvalho FSR, Costa FWG, Vasconcelos ACU. Clinicopathological features of the nasopalatine duct cyst: a systematic review. Oral Maxillofac Surg 2026;30:31.
13. Serio FG, Hawley CE. Periodontal trauma and mobility. Diagnosis and treatment planning. Dent Clin North Am 1999;43:37-44.
14. Southard TE, Behrents RG, Tolley EA. The ante-

rior component of occlusal force. Part 1. Measurement and distribution. Am J Orthod Dentofacial Orthop 1989;96:493-500.
15. Cho LR. Food impaction related with trauma from occlusion. J Korean Dent Assoc 2014;52:491-505.
16. Shi JY, Zhu Y, Gu YX, Lai HC. Proximal contact alterations between implant-supported restorations and adjacent natural teeth in the posterior region: a 1-year preliminary study. Int J Oral Maxillofac Implants 2019;34:165-8.
17. Latimer JM, Gharpure AS, Kahng HJ, Aljofi FE, Daubert DM. Interproximal open contacts between implant restorations and adjacent natural teeth as a risk-indicator for peri-implant disease: a cross-sectional study. Clin Oral Implants Res 2021;32:598-607.
18. Oh WS, Oh J, Valcanaia AJ. Open proximal contact with implant-supported fixed prostheses compared with tooth-supported fixed prostheses: a systematic review and meta-analysis. Int J Oral Maxillofac Implants 2020;30:e99.
19. Cvek M, Mejàre I, Andreasen JO. Conservative endodontic treatment of teeth fractured in the middle or apical part of the root. Dent Traumatol 2004;20:261-9.
20. Andreasen JO, Andreasen FM, Mejàre I, Cvek M. Healing of 400 intra-alveolar root fractures. 2. Effect of treatment factors such as treatment delay, repositioning, splinting type and period and antibiotics. Dent Traumatol 2004;20:203-11.
21. Matos G. Management of periapical lesion associated with root fracture in the elderly: a case report. Cureus 2022;14:e25316.

II급 2류 부정교합과 심한 치아 마모를 동반한 고령 환자의 전악 구강회복 및 5년 간의 유지관리 증례

이민영[1] 전공의, **이청희**[1] 교수, **이규복**[1] 교수, **전혜미**[2] 임상교수, **정경화**[2] 임상교수, **김소연**[1]* 부교수

[1]경북대학교 치과대학 치과보철학교실

[2]부산대학교병원 치과진료센터

II급 2류 부정교합과 심한 치아 마모를 동반한 환자에서는 과도한 과개교합, 전방 유도의 소실, 불규칙한 교합평면 및 수복 공간 부족으로 인해 기능적, 심미적 문제와 함께 복잡한 교합 재건이 요구될 수 있다. 특히 고령 환자에서는 환자의 기능적 요구와 생물학적 위험도, 장기적인 유지관리 가능성을 함께 고려한 치료 계획 수립이 중요하다. 본 증례에서는 II급 2류 부정교합과 심한 전악 마모를 보이는 69세 남성 환자에서 선택적 치질 삭제와 단계적인 전악 보철 수복을 통해 전방 유도와 안정적인 구치부 교합을 회복하고자 하였다. 최대교두간접촉위에서 모든 치아의 균등한 교합 접촉과 기능 운동에 조화로운 전방 유도를 부여하여 환자의 기능적, 심미적 문제를 해결할 수 있었으며, 5년간의 유지관리 과정에서 발생한 교합 변화와 생물학적 합병증을 적절히 관리하여 안정적인 치료 결과를 유지할 수 있었다.

(구강회복응용과학지 2026;42(3):309-18)

주요어: Angle II급; 부정교합; 과개교합; 치아 마모; 전악 구강회복; 장기 유지관리

*교신저자: 김소연
(41940)대구광역시 달구벌대로 2177 경북대학교 치과대학 치과보철학교실
Tel: 053-660-7677 | E-mail: soykim@knu.ac.kr
접수일: 2026년 7월 13일 | 수정일: 2026년 7월 30일 | 채택일: 2026년 8월 4일