http://dx.doi.org/10.14368/jdras.2014.30.2.159
ISSN 2233-4084

Case Report

Full mouth rehabilitation of a panfacial fracture patient with bilateral condylar fracture

Go-Woon Park[1], Min-Sang Cha[1,2], Dae-Gon Kim[1], Chan-Jin Park[1], Lee-Ra Cho[1]*

[1]*Department of Prosthodontics & Research Institute of Oral Science, Gangneung-Wonju National University, Gangneung, Republic of Korea*

[2]*Department of Prosthodontics, Gangneung Asan Hospital, Gangneung, Republic of Korea*

Panfacial fractures require complex multidisciplinary approaches for treatment. Functional stability of bilateral condylar-disc complex should be the goal of the treatment. A patient with complex clinical panfacial fractures, including a bilateral condylar fractures visited our clinic. Facial asymmetry, insufficient vertical space and multiple missing teeth of the patient were major problems. Closed reduction and splint treatment were tried for stable condylar position. A functional and esthetic rehabilitation was accomplished by using implants and full mouth rehabilitaion. Potential possibilities of unstable occlusion should be prevented with night guard and periodic occlusal adjustment. **(J Dent Rehabil Appl Sci 2014;30(2):159-69)**

Key words: condylar fracture; condyle-disc complex; panfacial fracture; vertical dimension; full mouth rehabilitaion

서론

다발성 안면골절(panfacial fracture)은 하악골과 상악골, 관골 및 안와부까지 포함되는 복합골절로서, 연조직과 경조직의 소실로 인해 가시적인 지표가 부족하여 치조골 및 치아의 정복이 까다롭다.[1,2] 이러한 환자에서 정복을 시도했을 때 나타나는 부작용 중 하나가 잘못 위치된 하악과두로 인한 부정교합이다.[1] 이는 수술 중 과두정복 시 부착근육의 장력으로 인해 과두가 하악와(glenoid fossa)의 후방으로 변위된 후 치유과정에서 과두가 재위치되면서 하악골이 전방으로 이동하게 되고 구치부의 조기접촉과 전치부의 개교가 발생하는 결과를 초래하기 때문이다.[3]

정복과정 중 또 다른 합병증으로는 과두골절이 있는데 이는 다시 정복해 주더라도 과두가 변위되거나 유착될 수 있을 뿐 아니라, 하악골의 편향, 저작기능의 저해 등을 초래하여 더욱 복잡한 문제를 초래하기도 한다.[4] 과두골절 후 과두는 원위치로 돌아가기보다 치유를 통해 재위치되거나 재형성 되며, 치유는 근신경계의 적응, 골격계의 적응, 치열의 적응과 같은 3단계 적응과정으로 나타난다.[3] 근신경계의 적응이 단기간 내에 이루어지고, 골격계의 적응은 골절 후 즉시 시작되어 몇 개월에 걸쳐 일어나는데, 그 예후는 환자의 연령 및 치료 시기와 밀접한 관계가 있다고 알려져 있다. 치열의 적응은 수복한 정상교합을 유지하는 역할도 하게 된다.

다발성 안면골절을 치료하는 과정은 크게 두 가지로 나뉘는데, 먼저 진단모형, 임상사진 및 컴퓨터단층촬영(computed tomograph: CT)을 포함한 방사선 사진을 통해 삼차원적으로 최적의 위치로 정복술을 시행한 후, 과두의 치유를 위해 하악골의 유동성을 조기에 확보하는

*Correspondence to: Lee-Ra Cho, PhD
Department of Prosthodontics, College of Dentistry, Gangneung-Wonju National University, 1, GangneungDaehangno, Gangneung, 210-702, Republic of Korea
Tel: +82-33-640-3153, Fax: +82-33-640-3103, E-mail: lila@gwnu.ac.kr
Received: January 22, 2014/Last Revision: April 21, 2014/Accepted: April 23, 2014

Copyright© 2014 The Korean Academy of Stomatognathic Function and Occlusion.
©It is identical to Creative Commons Non-Commercial License.

것이 관건이 된다.[4,5] 이 과정에서 기능적인 위치를 잡기 위해 교합안정장치를 사용한다. 그 이후 최종적인 보철 치료로 치열의 안정성을 확보해야 하는데, 과두를 수동적으로 위치시켜 과도한 하중이 가해지지 않도록 하는 것에 치료목표를 두고 변화된 과두의 형태와 위치에 맞는 안정된 중심위를 설정하고 이에 따른 교합을 형성하여 유지하도록 하는 것이다.[6]

이 증례보고의 목적은 다발성 안면골절을 가진 환자에서 협진을 통해 하악과두의 위치를 정복하고 이에 따른 중심위를 설정하여 보철물로 교합을 회복한 치료과정과 결과를 통해 얻은 지견을 나누는 것이다.

증례 보고

23세의 남환이 2개월 전 교통사고로 인한 다발성 골절외상으로 인해 성형외과에서 정복술 시행 후 이가 잘 맞물리지 않는다는 주소로 내원하였다(Fig. 1). 구내검사 시 다수의 치아파절과 상실 및 잔존치근을 확인하였으며 파노라마 및 CT 방사선 소견에서 하악골의 다수 골절선 및 층진 상태(step sign), 상악동벽의 골절 및 좌측 과두골절이 관찰되었다(Fig. 2 - 4). 진단모형을 검사한 결과 하악 치열궁이 상악 치열궁보다 큰 Angle 3급 경향을 보였으며, 수직교합고경이 상실되어 수복공간이 부족할 것으로 예상되었다. 좌측구치부는 반대교합을 나타내었고 우측구치부는 정상교합관계를 가지고 있었으나 대합치간의 교합이 몇 개의 접촉점에서만 나타나는 불안정한 교합상태를 나타내고 있었다. 측면 구외사진에서도 하악전돌 안모를 관찰할 수 있었다(Fig. 5). 또한 하악골의 좌측 편향과 그로 인한 정중선의 불일치, 18 mm의 제한된 최대 개구량이 관찰되었다.

구강외과에서 재정복을 시도하는 과정에서 편위된 하악을 정상위치로 복원시키기 위해 상악과 하악의 관계를 최우선으로 고려하여 최종위치를 선정한 악교정수술을 시행하였으며 잔존치근도 발거하였다. 이 과정에서



Fig. 1. Intraoral examination: multiple teeth fracture, asymmetric and unstable occlusion.

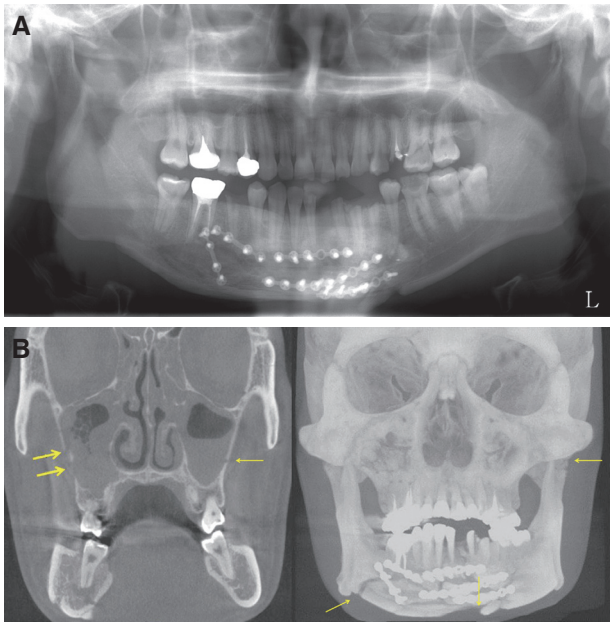

Fig. 2. (A) Panoramic radiographic examinations: step sign on anterior part of mandible, left condylar fracture and antral fracture, (B) Cranial views: arrows indicate fracture line.

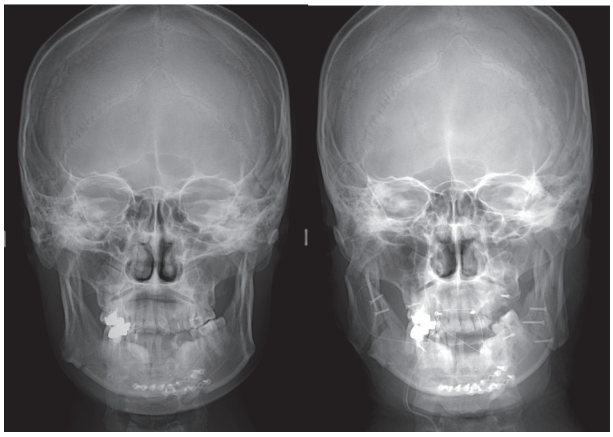

Fig. 3. Right condyle fracture after orthogrnthic surgery.



Fig. 4. Intraoral examination after condyle remodeling.

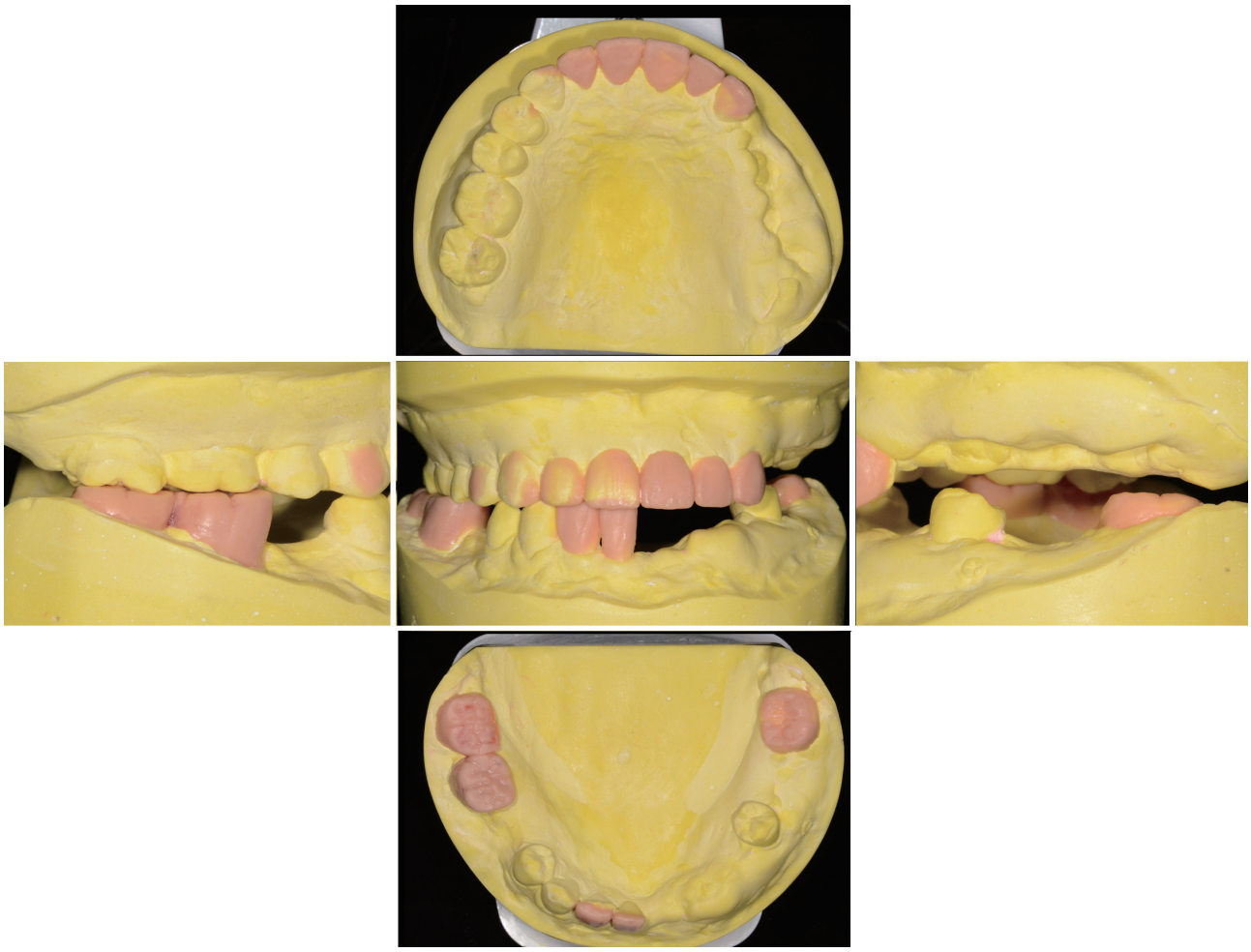

Fig. 5. Diagnostic wax-up.

우측과두경부가 추가로 골절되면서 이미 골절된 좌측과두와 함께 양측성 과두가 골절이 되는 결과가 나타났다. 치아 상실과 다수치아의 파절 및 양측과두 골절로 인해 환자는 본래의 교합양식을 상실하였고, 불안정한 교합양상을 나타내었다.

보철치료의 목적은 과두를 적절히 재위치시킨 후 가장 안정적인 중심위 및 악간관계를 찾고 이 위치에서 최종수복을 통해 조화로운 교합을 달성하는 것으로 설정하였다. 또한 수직교합고경이 상실되고 수복공간이 부족하기 때문에 교합을 거상하는 것도 필요하였다. 이를 바탕으로 세부적인 치료계획을 수립하였는데, 구강외과와 상의 후 골절된 과두는 재수술의 부담과 합병증 발생이 증가할 위험성 때문에 비개방정복술(closed reduction)을 선택하였다. 또한 악간고정을 하게 되었을 때 하악과두의 유착으로 인한 개구제한이 생길 수 있기 때문에 하악의 조기유동성을 확보할 수 있는 교합안정장치(splint) 치료로 재위치 및 치유를 유도하고 임시수복물을 통해(Fig. 6) 중심위와 악간관계를 설정하여 유지한 후 이를 바탕으로 완전구강회복을 시도하는 최종수복물을 제작하기로 하였다.[7,8]

충분한 치아가 교합될 때 하악골의 이동양은 이상적인 교합관계를 설정하여 추정할 수 있지만 이 환자의 경우 대합이 되는 충분한 치아가 없어 하악골의 위치를 설정하기 어렵기 때문에 반조절성 교합기(Hanau modular articulator, Whip Mix, Louisville, KY, USA)에 진단모형을 부착하여 가상수술을 통해 획득한 위치를 바탕으로 교합안정장치를 제작하여 재위치의 참고점으로 이용하기로 하였다. 교합안정장치는 투명레진(Ortho-Jet, Lang Dental Manufacturing Co., Inc., Wheeling, IL, USA)을 살포법을 이용하여 제작하였다(Fig. 7). 비개방정복술 및 악정형장치 이용기간 동안 환자의 최대개구량은 38 mm로 증가하였다.



Fig. 6. Provisional restorations with removable partial denture.

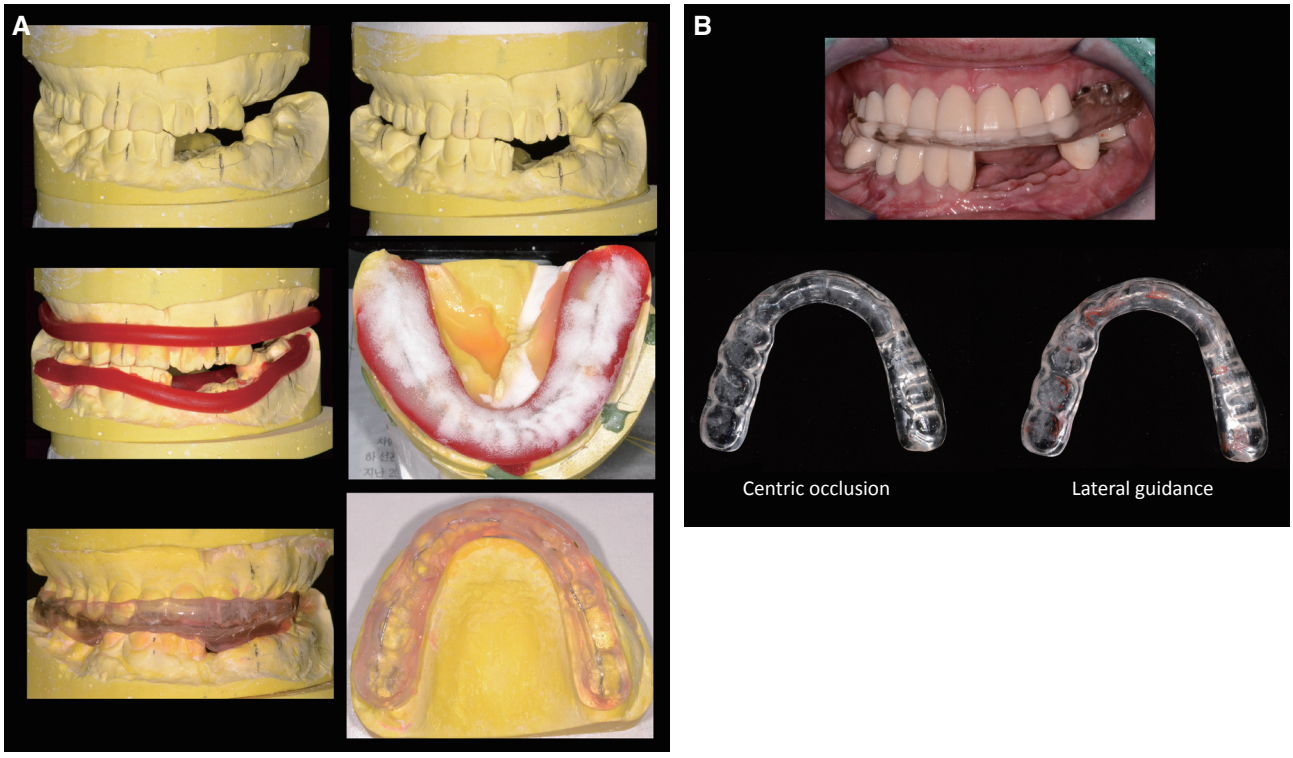

Fig. 7. (A) Occlusal splint fabrication for condyle repositioning, (B) Centric occlusion and eccentric adjustment.

자연치열이 더 많이 보존된 우측으로 주로 저작하였으며, 상대적으로 늦게 발생한 우측과두 골절로 인해 하악골도 우측으로 편위될 가능성이 높았기 때문에, 양측 과두를 적절한 위치로 유도하고 안정화시키기 위하여 우측으로의 측방운동을 제한하고 좌측으로의 측방운동은 자유도를 부여하도록 교합안정장치를 제작하여 약 12개월간 사용하게 하였다.

안정적인 악간관계와 하악운동을 확인한 후 설정된 과두위치와 중심위에 맞도록 잔존치아에 대한 임시 고정성 수복물과 가철성 임시의치를 함께 제작하고, 가철성 의치를 사용하지 않는 밤에는 교합안정장치를 착용하도록 하였다. 2달 동안은 일주일 간격으로 주기적으로 내원하여 지속적인 교합조정을 하였고, 3달 째부터는 2주일 간격으로 4개월 간 유지하였다. 그 후 측두하악관절 방사선 사진에서 과두골편의 융합 및 치유와 적절한 위치가 관찰되었으며 최대개구량은 42 mm를 유지하는 것을 알 수 있었다. 중심위에 대한 확신 후 치아발거 부위에 임플란트(US II, Osstem, Seoul, Korea)를 식립하였다.

임플란트를 포함한 전악수복을 위해 설정된 중심위에서 Broadrick occlusal plane analyzer와 반조절성 교합기(Hanau modular articulator)를 이용하여 교합평면을 결정하고 진단납형을 제작하였다(Fig. 8). 이를 바탕으로 제작한 고정성 임시수복물은 이전의 고정성, 가철성 혼용 임시수복물에 비해 좀 더 심미적이고 조화로운 형태를 가지게 되었으며, 환자의 만족도도 높았다. 4개월간 추가로 유지하며 미세한 교합조정을 시행하였으며 술후 8개월이 지난 시점에서 과두의 위치와 외형은 이전 상태와 비교 시 더 바람직하게 치유된 것을 관찰할 수 있었기 때문에 최종수복을 시도하기로 결정하였다(Fig.



Fig. 8. Final diagnostic wax-up using implants restoring of missing teeth.

9). 실리콘 인상재(Examixfine, GC Co., Tokyo, Japan)와 맞춤트레이를 이용하여 상·하악 지대치 및 임플란트의 최종인상을 채득한 뒤, 안궁이전을 통해 환자의 상악 위치를 재현한 다음, 환자가 사용할 때 문제점이 없었고 적응이 양호했던 임시보철물의 전방유도를 재현하기 위해 치아색상의 레진(Jet Tooth Shade Powder, Lang dental Manufacturing Co., Inc.)으로 교합기에 맞춤 전방유도판을 제작하였다. 교합관계를 기록할 부분을 제외한 부위의 임시 보철물은 장착한 채로 채득할 부위에만 실리콘 교합인기재(Futar-D, Kettenbach LP, Eschenburg, Germany)를 적용하여 교합관계를 채득하였다. 상·하악 작업모형을 제작하였으며, 맞춤 전방유도판이 형성되어있는 반조절성 교합기(Hanau modular articulator)에 부착하였다. 작업모형상에서 전치부는 금속도재관으로, 구치부는 금관으로 제작하였다. 구강내에서 최종보철물의 적합도와 형태를 확인한 후 교합확인을 위해 실리콘 교합인기재(Futar-D)를 이용하여 교합을 인기하고 치료실 재부착용으로 교합면 1/3만 덮도록 제작한 개인 트레이와 산화아연유지놀 인상재(Cavex Outline, Cavex, Haarlem, Netherlands)를 이용하여 보철물의 픽업인상을 채득하였다. 반조절성 교합기(Hanau modular articulator)에 치료실 재부착을 시행한 다음 정밀한 교합 조정을 시행하고 최종보철물을 연마 및 완성하였다. 최종보철물의 교합양식은 견치유도 교합으로 설정해 주었다. 이후 최종보철물을 구강 내에 접착하고, 수복물을 보호하기 위한 교합안정장치를 제작해주었으며, 구강위생을 철저히 시행하도록 교육하였다. 유지관리기간 중 보철물에 대한 재평가를 시행하였을 때 양호한 구강위생상태를 보였으며, 저작과 발음에도 문제가 없었고 측두하악관절의 불편감이나 치아동요 등의 문제를 나타내지 않았다(Fig. 10).

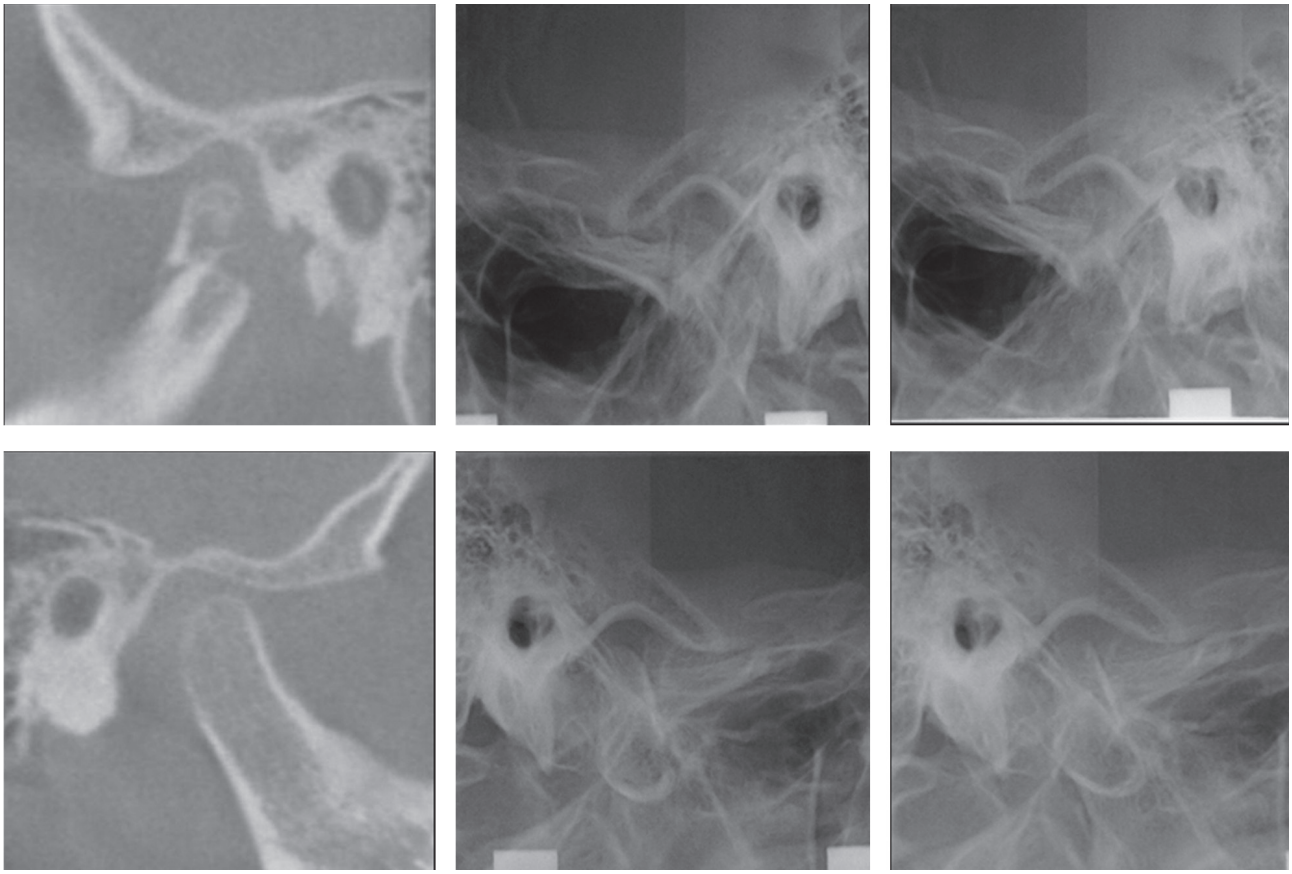

Fig. 9. Changes in condyle position.



Fig. 10. Final restorations and occlusion.

고찰

골절된 과두를 정복하는 개방 및 비개방 술식의 선택은 아직도 논쟁 중이다. 골편이 두개골내로 이동하거나 과두가 관절낭의 외측으로 이동한 경우에는 반드시 개방술식을 택해야 하며 교합을 더 정교하게 맞추고자 할 때도 개방술식을 택해야 한다고 한다.[9] 하지만 본 증례에서는 이미 한 번의 수술과 다수의 치아상실로 인해 교합을 정교하게 맞추는 것이 불가능했을 뿐 아니라 최대개구량도 위험수준이었기 때문에 비개방술식으로 최대개구량을 확보하고 지속적인 개폐운동을 하게 하여 개구량을 확보하는 것이 필수적이어서 다른 방법으로 과두의 위치 및 교합의 안정성을 확보하고자 하였다.

Dawson[10]은 보철치료의 세 가지 목표로 적절한 과두위치 선정, 안정적인 중심위 유지, 조화로운 교합을 들었다. 과두골절 이전 위치로의 복원은 양측과두 모두 어렵다고 판단되기 때문에 과두의 외형 및 위치를 해부학적 기준점에 기준하여 새롭게 선정하는 것이 필요한 상태였는데, 과두위치를 생리적이고 기능적인 위치에 재선정하는 것이 양측성 과두골절을 가진 이 환자에서 필수적이었다. 비개방정복술과 교합안정장치를 이용한 과두의 위치는 방사선사진을 추적조사한 결과, 과두골절 후 치유기간 동안 과두-디스크 복합체의 후방이동양상이 관찰되었다. Kurita 등[11]도 디스크를 측두하악관절에 다시 개입시키는 수술을 진행한 45명의 결과를 보고하면서 시술전에 비해 과두-디스크의 후방이동양상이 나타났다고 보고하였다. Westesson과 Lundh[12]는 과두-디스크의 후방이동양상이 나타난 증례를 보고하면서 이러한 결과는 시술이 성공적이지 않음을 나타낸다고 하였다. 측두하악관절에 대한 CBCT를 채득하면 과두-디스크의 재형성과정은 더욱 명확히 구분할 수 있을 것이다.[13] 피질골화가 명확해지거나 과두-디스크 복합체의

운동양상이 안정적이면 새로운 과두위치가 안정적이라고 할 수 있다. 따라서 본 환자에서 나타난 과두-디스크 복합체의 후방이동양상은 적절한 위치로의 과두위치 선정 및 재형성이 이루어졌음을 나타내며 과두의 피질화가 적절하다고 판단된 후 수복을 시도하였다.

새로운 과두의 위치 및 중심위를 설정하기 위하여 교합안정장치를 이용하였는데 일반적으로 교합안정장치를 사용하는 목적은 교합상태를 변화시키고 수정하거나 저작근육의 수축을 완화시키는 것이다.[8] 하지만 교합안정장치를 측두하악관절의 재위치에도 이용할 수 있다. 본 증례에서는 교합안정장치를 적용하여 과두에 가해지는 하중을 감소시키고 하악의 자유로운 운동을 허용할 수 있도록 하여 과두를 적절한 위치로 재위치시키는데 도움을 받았으며 골절시기에 따른 하악운동의 제한양상을 고려하여 측방편심운동을 유도하는데도 이용하였다. 12개월간의 재형성시기를 거쳐 안정적인 과두위치와 편심운동의 양상을 관찰하고 보철과정을 진행하였다.

Dawson[10]은 안정적인 교합을 위해 과두가 편안한 위치에 있어야 하고 전치유도가 기능적이어서 교합을 보호할 수 잇어야 할 뿐 아니라 구치 사이에 교합부조화가 없어야 한다고 주장하였다. 이 환자에서는 편안하고 안정적인 과두위치를 확보하는데 상당한 시간이 소요되었다. 과두위치가 확보된 후의 보철과정을 진행할 때 다발성 안면골절 및 양측과두골절 환자에 대한 수복을 보고한 증례도 매우 드물고 참고할 수 있는 문헌이 거의 없었다.[14-16] 따라서 임시수복물을 통해 교합의 안정성을 반드시 확인해야 했다. 수술을 준비하면서 진행한 진단납형형성과 임플란트 치유후의 진단납형형성을 통해 기능적인 교합을 부여하고자 하였으며 임시수복물에 대한 지속적인 교합조정 및 안정성확인을 통해 기능적인 교합이 형성되었음을 확인하였다. 임시수복물에서 어떠한 병적인 징후도 나타내지 않았으므로 기능적, 심미적인 최종수복물의 원형으로 삼아 수복할 수 있었다. 환자가 처음 내원하였을 때에 비해 수직고경이 증가하였으나 근육 및 과두의 적응이 수술 후부터 시작되었다고 보아야 하므로 달라진 수직고경에 대한 적응은 큰 문제가 되지 않았다.

본 환자는 양측성 과두골절로 인해 새로운 과두-디스크 복합체의 위치와 중심위를 선정하고 임플란트와 고정성 보철물을 이용한 기능적이고 심미적인 교합을 형성해 주었다. 하지만 새로운 과두위치에 대한 장기적 안정성은 확인되지 않았기 때문에 과두-디스크 복합체에 대한 지속적인 관찰 및 교합조정과 야간교합안정장치이 필요할 것으로 사료된다.

결론

이 증례는 교통사고로 인해 다발성 안면골절을 가진 환자에서 1차적으로 잘못 정복된 과두 및 교합수정을 위한 악교정수술 시 다른 쪽 과두도 골절되어 과두-디스크 복합체의 원위치로의 복원이 어려운 환자에서 비개방과두정복술과 교합안정장치를 이용하여 새로운 위치를 선정해 주고 장기간 관찰하였다. 과두-디스크의 후방이동 및 피질골화 진행으로 적절한 재형성이 확인되었으며 최대개구량 및 측방운동의 기능성을 확인하고 임플란트와 고정성 보철을 이용한 교합재건을 진행하였다.

References

1. Wenig BL. Management of panfacial fractures. Otolaryngol Clin North Am 1991;24:93-101.
2. Tullio A, Sesenna E. Role of surgical reduction of condylar fractures in the management of panfacial fractures. Br J Oral Maxillofac Surg 2000;38:472-6.
3. Ellis E, Throckmorton GS. Treatment of mandibular condylar process fractures: biological considerations. J Oral Maxillofac Surg 2005;63:115-34.
4. Choi KY, Yang JD, Chung HY, Cho BC. Current concepts in the mandibular condyle fracture management part I: overview of condylar fracture. Arch Plast Surg 2012;39:291-300.
5. Choi KY, Yang JD, Chung HY, Cho BC. Current concepts in the mandibular condyle fracture management part II: open reduction versus closed reduction. Arch Plast Surg 2012;39:301-8.
6. Pae A, Choi CH, Noh K, Kwon YD, Kim HS, Kwon KR. The prosthetic rehabilitation of a panfacial fracture patient after reduction - a clinical report. J Prosthet Dent 2012;108:123-8.
7. Wurgaft R, Wong RWK. Temporomandibular joint remodeling for the treatment of temporomandibular joint disorders: a clinical case study. Open Rehabil J 2009;2:43-9.
8. McKee JR. Comparing condylar positions achieved through bimanual manipulation to condylar positions achieved through masticatory muscle con-

traction against an anterior deprogrammer: a pilot study. J Prosthet Dent 2005;94:389-93.
9. DeWan H, Patel H, Pandya H, Bhavsar B, Thakkar C, Shah S, Thakkar D. Management of mandibular condyle fractures: a review. J Dent Sci 2007;2:4-9.
10. Dawson PE. Determining the determinants of occlusion. Int J Periodontics Restorative Dent 1983;3: 8-21.
11. Kurita H, Kurashina K, Ohtsuka A, Kotani A. Change of position of the temporomandibular joint disk with insertion of a disk-repositioning appliance. Oral Surg Oral Med Oral Pathol Oral Radiol Endod 1998;85:142-5.
12. Westesson PL, Lundh H. Temporomandibular joint disk displacement: arthrographic and tomographic follow-up after 6 months' treatment with disk-repositioning onlays. Oral Surg Oral Med Oral Pathol 1988;66:271-8.
13. Liu MQ, Chen HM, Yap AU, Fu KY. Condylar remodeling accompanying splint therapy: a cone-beam computerized tomography study of patients with temporomandibular joint disk displacement. Oral Surg Oral Med Oral Pathol Oral Radiol 2012; 114:259-65.
14. He D, Zhang Yi, Ellis E 3rd. Panfacial fractures: analysis of 33 cases treated late. J Oral Maxillofac Surg 2007;65:2459-65.
15. Zachariades N, Mezitis M, Mourouzis C, Papadakis D, Spanou A. Fractures of the mandibular condyle: A review of 466 cases. Literature review, reflections on treatment and proposals. J Craniomaxillofac Surg 2006;34:421-32.
16. Park JY, Ahn KM, Lee JH, Cha HS. Full mouth rehabilitation on a bilateral condylar fractured patient using orthognathic surgery and dental implant. J Adv Prosthodont 2011;3:51-5.

다발성 안면골절환자의 교합회복 증례

박고운[1], 차민상[1,2], 김대곤[1], 박찬진[1], 조리라[1]*

[1]강릉원주대학교 치과대학 보철학교실 및 구강과학연구소, [2]강릉아산병원 보철과

다발성 안면골절 시 연조직 및 경조직의 소실로 인해 적절한 과두-디스크의 기능을 회복할 위치를 찾는데 어려움이 있다. 다발성 안면골절 및 양측 과두골절과 부족한 수직고경 및 안면비대칭을 가진 환자가 내원하였다. 교합안정장치를 이용하여 골절된 과두를 정복하고 과두-디스크 복합체에 새로운 기능적 위치를 선정하였다. 추적조사를 통해 과두의 위치가 편안감과 안정성이 적절하다고 판단한 뒤 임플란트와 고정성 보철물을 이용한 완전구강회복을 시행하였다. 환자는 심미성과 기능에 만족하였으며 안정적 교합상태를 보였지만 추가적인 교합변화의 가능성을 배제할 수 없기 때문에 야간안정장치 및 정기적인 관리가 필요할 것으로 사료된다.

(구강회복응용과학지 2014;30(2):159-69)

주요어: 과두골절; 과두-디스크 복합체; 다발성 안면골절; 수직고경; 완전구강회복

*교신저자: 조리라
(210-702) 강원도 강릉시 강릉대학로 1번지 강릉원주대학교 치과대학 치과보철학교실
Tel: 033-640-3153 | Fax: 033-640-3103 | E-mail: lila@gwnu.ac.kr
접수일: 2014년 1월 22일 | 수정일: 2014년 4월 21일 | 채택일: 2014년 4월 23일