http://dx.doi.org/10.14368/jdras.2014.30.2.176
ISSN 2233-4084

Case Report

# Implant overdenture treatment using Locator attachment system on edentulous patient

Soo-Yeop Kim, Soo-Yeon Shin*
*Department of Prosthodontics, College of Dentistry, Dankook University, Cheonan, Republic of Korea*

Severely absorbed edentulous ridge cannot bear mechanical stress, causes undesired transformation of oral environment and makes patients difficult to adapt to dentures. Nowadays implant overdenture can be a treatment of choice in order to relieve patients' discomfort and improve stability and retention of the denture. Placement of implant on maxilla is difficult because of its bone quality and anatomic structure. It also has wide supportive tissue and convenience of border sealing, which provides sufficient support and stabilization with conventional complete denture. Mandible, on the other hand, is difficult to obtain sufficient support, retention and stabilization with conventional complete denture. Therefore, implant overdenture is recommended on mandible. Locator attachment has been improved for convenience of use and male parts of various retention enabled it to replace ball type attachment clinically. In this study, we restored maxillary arch with conventional denture, and mandibular arch with implant and tissue-supported overdenture and Locator attachment system **(J Dent Rehabil Appl Sci 2014;30(2):176-83)**

**Key words:** Locator attachment; implant, mandibular overdenture; vertical dimension; ridge resorption

## 서론

과도한 치조골 흡수를 보이는 상하악 무치악 환자의 보철수복은 어려운 문제이다. 치아 상실에 따른 지지골의 흡수와 연조직의 변형으로 인하여 총의치의 지지력이 감소되며, 유치악 환자에 비해 1/6 이하로 저작 효율이 저하되어 의치 사용에 어려움을 겪는다.[1,2] 상악의 경우 넓은 지지 면적과 혀와 같은 해부학적 구조물이 없어 변연봉쇄를 이루기 용이하여 유지력을 확보하기가 쉽고 통상적인 총의치를 제작하여도 환자의 만족도가 높은 편인데 반해, 하악의 경우 지지면적의 부족과 혀 등 해부학적 구조물로 인하여 총의치 유지 및 안정성을 얻기가 어려우며 이로 인하여 환자의 의치적응을 어렵게 한다. 이러한 하악 총의치 치료의 대안으로 2개의 임플란트를 이용한 피개의치 치료가 하악 무치악 환자 치료의 첫 번째 치료방법으로 제시 되었다.[3] 임플란트를 이용한 피개의치는 식립 임플란트 수와 보철물 형태에 따라 보철물의 지지와 유지를 제공할 수 있으며, 치조골의 유지 측면에서도 커다란 장점을 갖는다. 임플란트 피개의치를 위해 전방부에 식립된 임플란트에 의해 전방부 치조골의 흡수 속도를 늦춤으로써 안모의 심미성을 개선할 수 있다.[4] 임플란트 피개의치는 소실된 점막의 부피를 의치상으로 재현 할 수 있어 치조제 흡수가 심한 무치악 환자에 있어 임플란트 고정성 보철물에 비해 더 심미적이다. 또한 임플란트 피개의치는 의치상을 이용한 하중분산을 통하여 임플란트에 가해지는 하중을 분담할 수 있어 임플란트 장기 예후에도 유리하다.[5]

본 증례는 상하악 완전 무치악 환자로서, 상악은 통상

*Correspondence to: Soo-Yeon Shin, DDS, MSD, PhD
Department of Prosthodontics, College of Dentistry, Dankook University,
Dandaero 119, Dongnam-gu, Cheonan, 330-714, Republic of Korea
Tel: +82-41-550-0256, Fax: +82-41-550-1975, E-mail: syshin@dankook.ac.kr
Received: February 28, 2014/Last Revision: April 28, 2014/Accepted: May 1, 2014

Copyright© 2014 The Korean Academy of Stomatognathic Function and Occlusion.
It is identical to Creative Commons Non-Commercial License.

적인 총의치로 하악은 로케이터 부착장치를 이용한 임플란트 피개의치로 수복한 증례를 보고 후 고찰해 보고자 한다.

## 증례 보고

75세 여성 환자로서 새 틀니를 만들고 싶다는 주소로 본원에 내원하였다. 구강 내 소견 상 상악 치조제는 어느 정도의 골흡수 소견을 보이나 총의치 제작이 가능한 정도의 골 높이와 폭경을 보이고 있었으며, 하악 치조제의 경우 심한 골 흡수로 인하여 하악 총의치 제작 시 지지와 유지에 문제를 야기할 것으로 예상되었다. 상하악 잔존 치조제는 하악이 다소 전돌 된 3급성 골격관계를 나타내고 있었고 하악 운동의 제한이나 측두하악관절 장애증상은 보이지 않았으며 저작근의 경결감도 관찰되지 않았다. 환자는 치과치료를 받는데 금기가 될 만한 전신질환은 없었다. 상하악 예비인상을 채득하여 진단모형을 제작하였고, 모형분석을 통하여 상악 총의치, 하악 임플란트 피개의치로 치료계획을 결정하였다. 하악에 임플란트 4개 식립 시 바형태 부착장치를 고려할 수 있으나, Combination syndrome 발생 가능성과 환자분의 수직고경 평가 시 낮은 악간 고경을 보여 독립형 부착장치 중 가장 작은 수직공간을 필요로 하는 로케이터 부착장치를 사용하기로 결정하였다. 이에 본원 치주과에서 하악골의 전방부 양측 이공 사이에 Neo EB (Neobiotech Co., Seoul, Korea) Ø 4.0 × 10.0 mm의 임플란트를 #32, 42 부위에 식립 하였으며, Neo EB Ø 4.0 × 8.0 mm 임플란트를 #34, 44 부위에 식립 하였다(Fig. 1, 2). 임플란트 식립 시기로부터 약 6개월의 치유 기간을 가진 후, Osstell mentor를 이용한 임플란트 안정성 평가 시 만족할 만한 수치를 보여 보철 수복을 진행하기로 하였다.

로케이터 메탈하우징을 피개의치 내에 부착하는 방법으로 환자 구강 내에서 직접 장착 시키는 직접법과 기공실에서 장착 시키는 간접법 중 기공물의 완성도를 높이기 위하여 간접법으로 부착하기로 결정하였다. 상악의 경우 총의치 최종 인상용 트레이 제작을 위한 예비인상을 채득하여 진단모형을 제작 후 최종 인상용 트레이를 제작 하였다(Fig. 3). 하악의 경우 보다 정확한 최종 인상

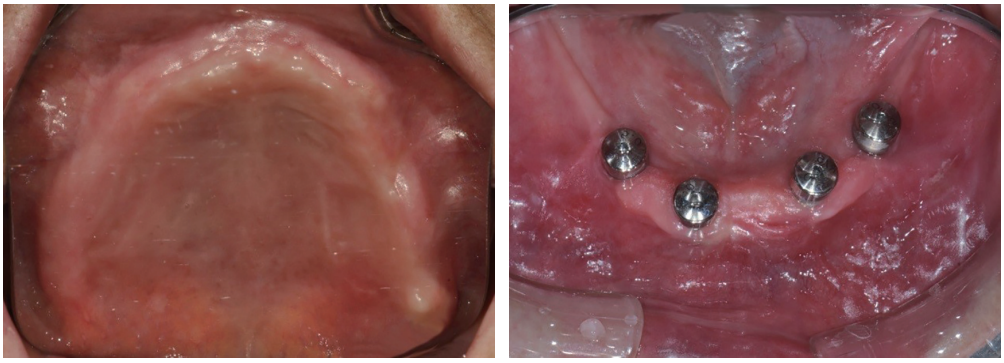

**Fig. 1.** Intraoral views after implant placement.

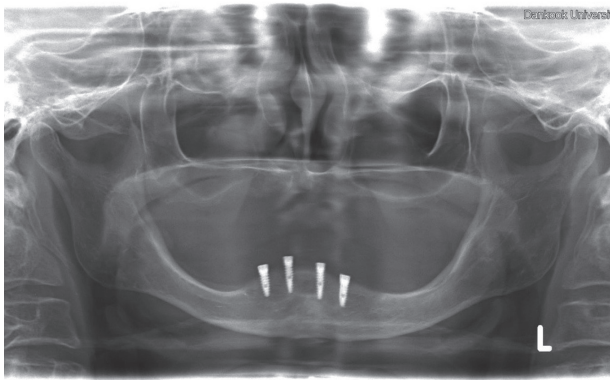


**Fig. 2.** Panoramic view after implant placement.



**Fig. 3.** Maxillary individual tray fabrication for final impression.

용 트레이 제작을 위해 로케이터 인상용 코핑을 이용하여 인상채득 후 아날로그를 체결하여 진단모형을 제작하였고, 로케이터 지대주와 로케이터 인상용 코핑을 연결하여(Fig. 4), 인상채득에 필요한 로케이터 인상용코핑의 공간을 고려한 최종 인상용 트레이를 제작하였다(Fig. 5). 최종 인상 채득은 상악은 모델링 콤파운드를 이용해서 변연 형성을 하였으며, 실리콘 계열 인상재를 이용해서 최종 인상을 채득하였다. 하악은 임플란트에 로케이터 지대주와 로케이터 인상용 코핑을 연결하였고, 모델링 콤파운드를 이용한 변연 형성 과정을 시행하였으며, 실리콘 계열 인상재를 이용해서 최종 인상을 채득하였다(Fig. 6). 하악 인상 채득 후 로케이터 인상용 코핑에 로케이터 아날로그를 체결하고, 상하악 인상체에 박싱과정을 시행한 후 상하악 주모형을 제작하였다(Fig. 7). 주모형 상에서 기록상과 교합제를 제작하였고(Fig. 8), 교합제를 구강 내에 시적 하여 동공간선과 이주안각선을 기준으로 교합평면을 설정한 후, 구순지지도 및 수직고경의 적절성 등을 확인하고 환자의 동의를 얻었다. 중심위를 기록하고 안궁 이전을 시행하여 교합기에 부착하였다(Fig. 9). 환자의 안모, 피부색을 고려하여 전치부 치아는 Endura (Shofu, Kyoto, Japan) HC3 Shade 106, 구치부 치아는 Endura M28 Shade 65를 선택하였고, 교합기에 부착된 모형 상에 인공치아를 배열하였다(Fig. 10). 기능 시 양악 총의치의 안정성을 고려하여 양측성 균형교합을 부여하도록 하였고, 인공치가 배열된 납의치를 구강 내에 시적하고, 구순지지도, 안모의 심미성, 수직고경 및 교합평면의 적절성을 최종적으로 확인하였다. 납의치를 매몰 후 레진 전입 전 로케이터 메탈하우징을 장착 후 온성하여 상하악 의치를 완성하고 기공실 재부착 과정을 거쳐 교합조정을 시행하였다. 완성된 의치를 구강 내에 장착하여 변연의 길이와 조직과의 적합성을 검사하고 로케이터 여성부와 남성부의 적합성을 확인 하였다. 최종적으로 교합관계를 확인하기 위해

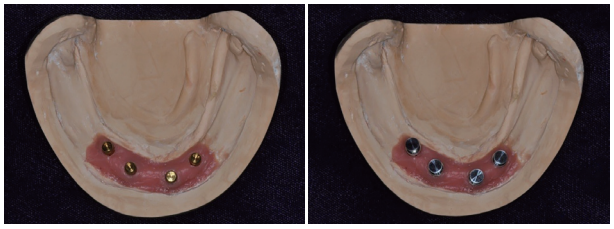

**Fig. 4.** Making the mandibular diagnostic model with seating locator®attachment analog and locator® impression coping.



**Fig. 5.** Mandibular individual tray fabrication for final impression.

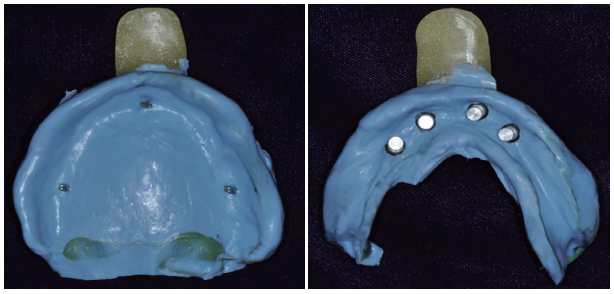

**Fig. 6.** Making the final impression with seating locator® attachment analog.

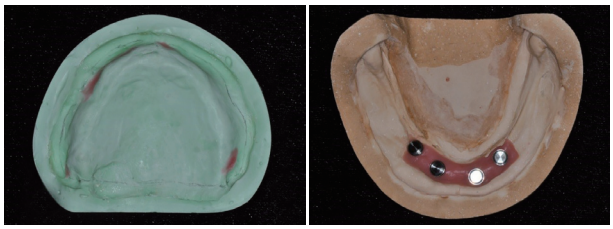

**Fig. 7.** Making the master cast installing metal housing on the mandibular cast.

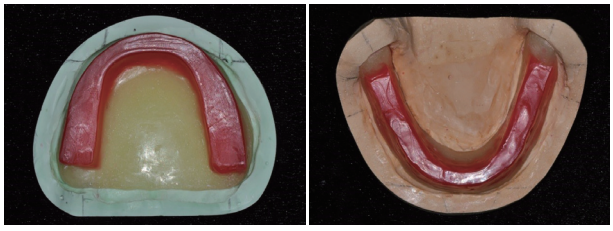

**Fig. 8.** Making the occlusion rims.



**Fig. 9.** Establishing the occlusal plane and taking the facebow transfer. Frontal line is parallel to the inter-pupillary line, lateral line is parallel to Camper's line.

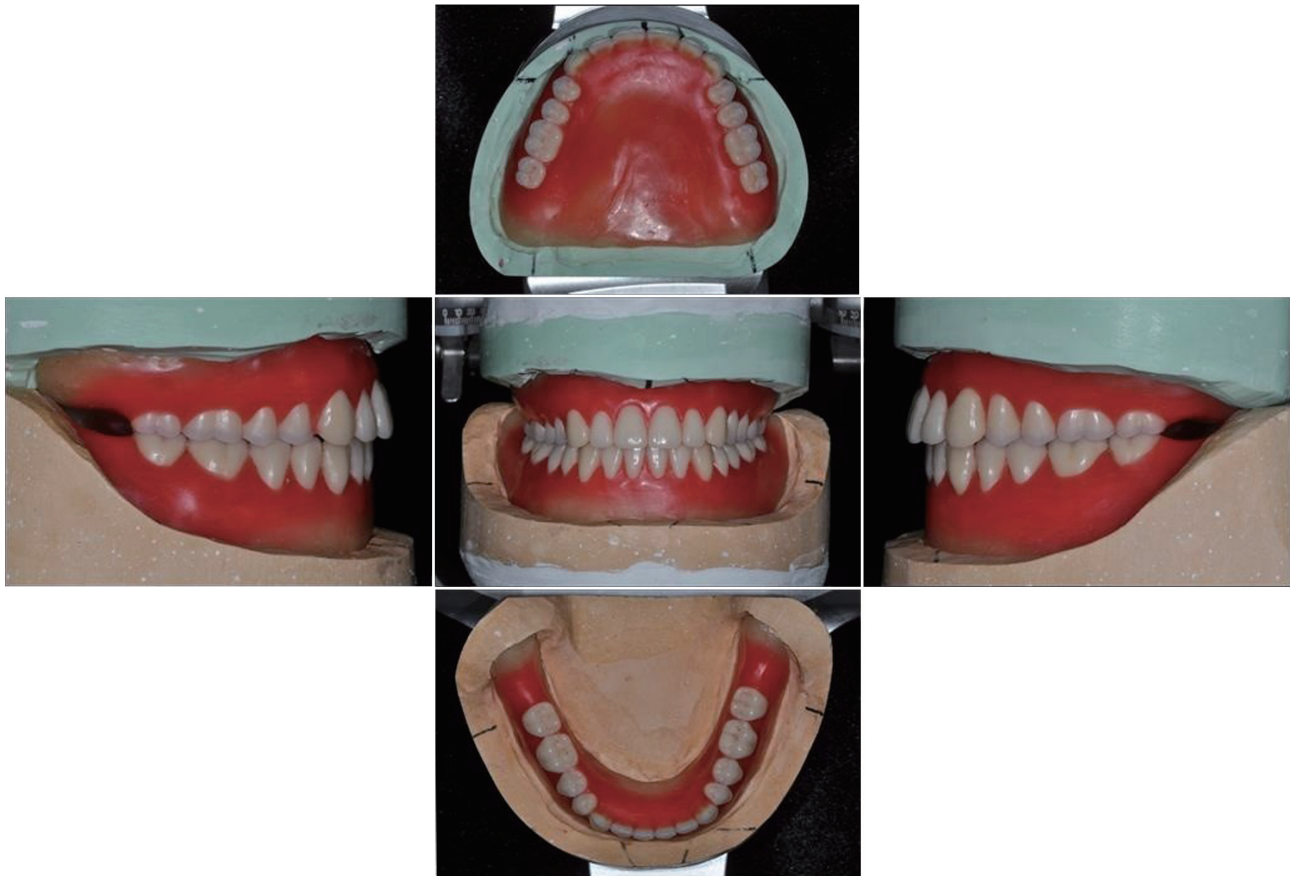

**Fig. 10.** Arrangement of artificial teeth.

중심위 기록 채득하여 진료실 재부착을 시행하였고, 최종적으로 교합조정을 완료하였다(Fig. 11). 하악 피개의치 장착 시 기공용 black liner를 장착한 상태에서도 충분한 유지력을 보였으며, 로케이터 남성부 중 가장 유지력이 적은 blue male을 장착할 경우 환자분 의치 탈착을 어렵게 할 것이 예상되어, 환자분이 적응하실 때 까지는 기공용 black liner를 장착한 상태로 사용하기로 하였다(Fig. 12). 상하악 의치 장착 완료 후(Fig. 13), 환자에게 의치 사용 및 관리 방법에 대한 교육을 시행하였고, 장착 24시간 후 재내원 하여 조절을 시행하였으며, 6개월 간격의 주기적인 검진 및 내원의 필요성에 대하여 주지시켰다. 환자는 의치의 유지력과 심미성 모두에서 매우 만족하였다. 정기점검에서 상악 지지조직의 변화를 관찰 시 combination sydrome을 보이지 않으며 상악의치의 지지와 안정 모두 우수하였다. 하악의 경우 임플란트 주변 골조직은 특별한 문제 소견을 보이지 않았으나, 의치의 잦은 착탈로 기공용 black liner의 마모가 관찰되었다. 이에 blue male로 교체하였고, 내원 시 마다 유지력의 감소 정도를 판단하여 retention part를 교체해주었으며, 그외 불편감은 호소하지 않았다.

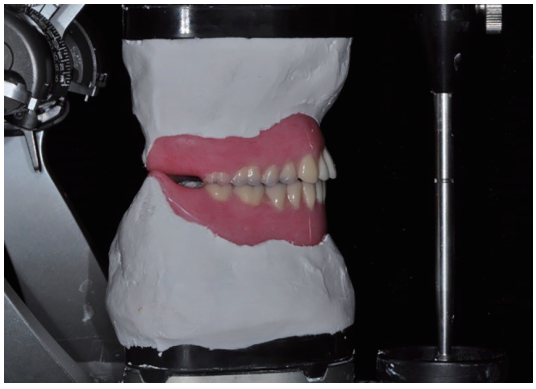

**Fig. 11.** Clinical remounting.



**Fig. 12.** Installation of retention part.



**Fig. 13.** Intraoral views with final dentures.

## 고찰

임플란트 피개의치는 통상적인 의치보다 유지력과 안정성이 우수하여 무치악 환자에게 유용한 치료방법이다.[6,7] 그러나 상악의 경우 골질과 해부학적 구조물로 인하여 임플란트 식립이 쉽지 않으며, 넓은 지지조직과 변연봉쇄의 용이함으로 기존의 총의치 치료로도 충분한 지지와 안정을 제공한다.[8] 반면에 하악의 경우 기존의 총의치로 만족할 만한 지지와 안정을 얻을 수 없으므로 임플란트 피개의치의 사용이 바람직하며, 이에 본 증례에서 상악은 통상적인 총의치, 하악은 임플란트 피개의치로 수복하였다.

임플란트 피개의치의 부착장치 선택은 임플란트 식립 수, 위치, 식립 각도, 환자의 구강 내 상황에 따라 적절히 선택해야 한다. 본 증례에서는 구치부 골소실로 인하여 전방부에 임플란트가 식립되었고, 이는 비완압성 코너스 부착장치를 이용하기에 적절하지 못한 위치이다. 또한 비완압성 코너스 부착장치의 경우 완압성 볼 부착장치나, 마그넷 부착장치에 비해 임플란트에 많은 하중을 가하여 임플란트와 임플란트 계면에 바람직하지 않은 영향을 미칠 수 있다는 보고도 있으며,[9] 기공과정이 복잡하고 유지력 감소 시의 수리가 용이하지 않아, 본 증례에 적합하지 않았다. 바형 부착장치의 경우 피개의치에 보다 높은 안정성과 유지력을 부여할 수 있으나, 하악 의치의 과도한 지지와 안정은 상악 치조제에 combination syndrome을 일으킬 수 있음을 여러 문헌에서 보고하였고,[10-12] Gotfredsen 등[13,14]은 독립형과 바형간의 변연골 상실이나 임플란트 주위 조직의 건강 등에 있어서 큰 차이가 없다고 보고하였다.

이에 본 증례에서는 완압성 독립형 부착장치를 이용하기로 결정하였고, 낮은 수직고경 하에서 부착장치에 필요한 공간과 의치상의 두께, 인공치 공간을 고려하여 독립형 부착장치 중 가장 작은 3.17 mm의 수직공간을 필요로 하는 로케이터 부착장치를 선택하였다.[15] 부착장치 부착 후에도 의치는 저작력에 저항 할 수 있는 강도를 보였으며, 심미적으로도 환자는 만족 하였다.

## 결론

본 증례에서는 중등도 이상의 치조제 흡수를 보이며, 제한된 악간공간을 가진 환자에 있어 독립형 부착장치인 로케이터 부착장치를 이용하여 임플란트 피개의치를 제작하였으며, 환자는 의치 장착에 만족하였다. 치조제가 흡수되어 통상적인 총의치 수복이 어렵고, 제한된 식립위치와 악간공간으로 부착장치의 선택이 제한되는 환자에 있어서 로케이터 부착장치를 이용한 임플란트 피개의치 수복은 유용하며 환자와 술자 모두에게 큰 만족을 줄 수 있는 것으로 사료된다.

## Acknowledgements

이 연구는 2013년 단국대학교 교내연구비의 지원으로 연구되었음.

## References

1. Rissin L, House JE, Manly RS, Kapur KK. Clinical comparison of masticatory performance and electromyographic activity of patients with complete dentures, overdentures, and natural teeth. J Prosthet Dent 1978;39:508-11.
2. Kapur KK, Soman SD. Masticatory performance and efficiency in denture wearers. 1964. J Prosthet Dent 2006;95:407-11.
3. Feine JS, Carlsson GE, Awad MA, Chehade A, Duncan WJ, Gizani S, Head T, Lund JP, MacEntee M, Mericske-Stern R, Mojon P, Morais J, Naert I, Payne AG, Penrod J, Stoker GT Jr, Tawse-Smith A, Taylor TD, Thomason JM, Thomson WM, Wismeijer D. The McGill consensus statement on overdentures. Montreal, Quebec, Canada. May 24-25, 2002. Int J Prosthodont 2002;15:413-4.
4. Närhi TO, Geertman ME, Hevinga M, Abdo H, Kalk W. Changes in the edentulous maxilla in persons wearing implant-retained mandibular overdentures. J Prosthet Dent 2000;84:43-9.
5. Sadowsky SJ, Caputo AA. Effect of anchorage systems and extension base contact on load transfer with mandibular implant-retained overdentures. J Prosthet Dent 2000;84:327-34.
6. Davidoff SR, Steinberg MA, Halperin A. The implant-supported overdenture: a practical implant-prosthetic design. Compendium 1993;14:722, 724-30.
7. Mericske-Stern R, Zarb GA. Overdenture: an alternative implant methodology for edentulous pa-

tients. Int J Prosthodont 1993;6:203-8.
8. Desjardins RP. Tissue-integrated prostheses for edentulous patients with normal and abnormal jaw relationships. J Prosthet Dent 1988;59:180-7.
9. Heckmann SM, Winter W, Meyer M, Weber HP, Wichmann MG. Overdenture attachment selection and the loading of implant and denture-bearing area. Part 2: a methodical study using five types of attachment. Clin Oral Implants Res 2001;12:640-7.
10. Maxson BB, Powers MP, Scott RF. Prosthodontic considerations for the transmandibular implant. J Prosthet Dent 1990;63:554-8.
11. Barber HD, Scott RF, Maxon BB, Fonseca RJ. Evaluation of anterior maxillary alveolar ridge resorption when opposed by the transmandibular implant. J Oral Maxillofac Surg 1990;48:1283-7.
12. Thiel CP, Evans DB, Burnett RR. Combination syndrome associated with a mandibular implant-supported overdenture: a clinical report. J Prosthet Dent 1996;75:107-13.
13. Gotfredsen K, Holm B. Implant-supported mandibular overdentures retained with ball or bar attachments: a randomized prospective 5-year study. Int J Prosthodont 2000;13:125-30.
14. Bakke M, Holm B, Gotfredsen K. Masticatory function and patient satisfaction with implant supported mandibular overdentures: a prospective 5-year study. Int J Prosthodont 2002;15:575-81.
15. Schneider AL, Kurtzman GM. Bar overdentures utilizing the Locator attachment. Gen Dent 2001; 49:210-4.

# 무치악 환자에서 로케이터 부착장치를 이용한 임플란트 피개의치 수복 증례

**김수엽, 신수연***
단국대학교 치과대학 치과보철학교실

심하게 흡수된 치조제는 기능적인 하중을 견디기 어렵고 구강 조직의 유해 변화와 더불어 환자의 의치 적응을 어렵게 한다. 환자의 불편감을 해소하고 의치의 안정성과 유지력을 증가시키기 위해 임플란트를 이용한 피개의치가 치료 방법으로 선택될 수 있다. 로케이터 부착장치는 사용상의 편리성이 높으며 다양한 유지력을 갖는 남자부를 보유함으로써 임상에서 볼 형태 부착장치대용으로 많이 사용되고 있다. 본 증례는 77세 여자환자로서 낮은 수직고경과 심한 치조제 흡수를 보이는 상하악 무치악 상태였다. 이에 하악에 4개의 임플란트를 식립하고, 상악은 총의치, 하악은 로케이터 부착장치를 이용한 임플란트 피개의치로 수복하여 기능 및 심미적으로 만족할 만한 결과를 얻었기에 이를 보고하고자 한다.

(구강회복응용과학지 2014;30(2):176-83)

주요어: 로케이터 부착장치; 임플란트; 하악 피개의치; 수직고경; 치조제 흡수

*교신저자: 신수연
(330-714) 충남 천안시 동남구 단대로 119 단국대학교 치과대학 치과보철학교실
Tel: 041-550-0256 | Fax: 041-550-1975 | E-mail: syshin@dankook.ac.kr
접수일: 2014년 2월 28일 | 수정일: 2014년 4월 28일 | 채택일: 2014년 5월 1일