http://dx.doi.org/10.14368/jdras.2014.30.2.192
ISSN 2233-4084

Case Report

Esthetic improvement in patient with deep bite using porcelain laminate veneers and a full veneer crown

Jong-Sang Yoon, Soo-Yeon Shin, Jonghyuk Lee*
Department of Prosthodontics, College of Dentistry, Dankook University, Cheonan, Republic of Korea

This case is a porcelain laminate veneer (PLV) and all-ceramic crown treatment case on a female patient in her thirties who visited for esthetic improvement. The patient's chief complaint was protrusive and uneven anterior teeth, and she wanted minimum tooth reduction. The patient was in skeletal class II deep bite. Considering this, check bite method was used for mounting on articulator during diagnostic wax-up. Tooth reduction was done using mock-up base on diagnostic wax-up, and the amount of deletion was checked by index. For the accordance of shade, PLVs were restored in prior to all ceramic crown. After using all-ceramic crown, satisfactory esthetic improvement was obtained. **(J Dent Rehabil Appl Sci 2014;30(2):192-8)**

Key words: porcelain laminate veneer; deep-bite; esthetic restoration; bis-acrylic resin mock-up

서론

도재 라미네이트 비니어(porcelain laminate veneer: PLV)는 얇은 도재를 치면에 직접 적용시키는 술식으로 전치부 심미 개선을 목적으로 전부피개관 대신에 보존적으로 사용될 수 있다. 도재 라미네이트 비니어는 치질의 보존이나 색상의 안정성 면에서 우수하며, 법랑질 접착술의 향상 등으로 성공률이 높아져서 15년간 93%까지 보고되고 있다.[1] 도재 라미네이트 비니어는 변색된 치아나 약간의 우식이 존재하는 경우 적은 삭제량으로 심미성을 개선할 수 있는 장점이 있지만 과개교합 환자에서는 도재의 파절이 우려되기 때문에 정확한 진단과 이를 참고하는 치아 삭제가 필요하다.[2-5] 첫째로 환자의 과두경사를 정확하게 교합기에 인기하여 환자의 상태를 재현하여야 하며, 진단 납형 제작을 통해 기능운동 시 간섭을 최소한으로 줄여야 한다. 치아 삭제 시 치아 순면을 따라 일관되게 삭제하는 기존의 방법은 법랑질이 얇아진 부위에서는 상아질이 노출될 위험이 있어 이를 방지하기 위해 실리콘 인덱스와 비스-아크릴릭 레진 mock-up을 이용한 방법을 사용하여야 하며,[6] 이 방법은 최종적인 수복물의 형태에 기초하여 치아를 삭제할 수 있어 불필요하고 과도한 법랑질 삭제를 막을 수 있다. 환자의 총생으로 인한 치아 삭제 시의 상아질 노출 가능성과 과개교합을 모두 고려하였으며 이를 진단 납형을 제작하여 평가했다. 전측방운동 중 간섭을 최소화 하기 위해 상악 중절치 절단면을 삭제하여 치아 길이를 줄이기로 계획하였으며, 도재 라미네이트 비니어가 위치할 변연 형태를 설정하였다.[7-9] 도재 라미네이트 비니어는 지대치의 색상이 수복 후 최종 보철물 치아 색상에 영향을 미칠 수 있고, 이를 예측하는 것이 어렵기 때문에 접착 후 최종 색상을 고려하여 전부도재관 수복을 완료하여 기능과 심미적인 면에서 만족할 만한 성과를 얻었기에 이를 보고하는 바이다.[10]

*Correspondence to: Jonghyuk Lee, PhD
Department of Prosthodontics, College of Dentistry, Dankook University
Dandaero 119, Dongnam-gu, Cheonan, Republic of Korea
Tel: +82-41-550-0253, Fax: +82-41-550-1975, E-mail: Hyuk928@chol.com
Received: March 5, 2014/Last Revision: April 26, 2014/Accepted: April 30, 2014

Copyright© 2014 The Korean Academy of Stomatognathic Function and Occlusion.
©It is identical to Creative Commons Non-Commercial License.

증례 보고

1. 환자 개요 및 구강 내외 검사

36세 여자 환자로 상악 4전치의 총생을 주소로 내원하였다. 악관절과 관련하여 특별한 증상은 없었으며, 흡연이나 이악물기의 습관은 보이지 않았고 그 이외의 특이한 병력은 관찰되지 않았다.

상악에서 #11의 회전과 치축 이상이 관찰되었으며, #22의 왜소 측절치가 관찰되었다. 전체적인 악궁의 형태를 고려하였을 때, #12, 22는 설측으로 위치했으며, 인접치와의 접촉점을 보았을 때 #12의 접촉부가 #11과 13의 설측에 있는 것을 관찰할 수 있었다. 전치부 피개량은 5.4 mm로서 골격성 II급 부정교합 환자였으며 과개교합을 확인할 수 있었다(Fig. 1). 환자는 측방 운동 시 견치 유도 교합을 보였으며, zenith line은 대칭적이었고 #11 - 13, #21 - 23의 치은선은 좌우측이 균형적인 것을 관찰할 수 있었다. 색조면에서는 #12, 22가 다른 치아에 비해 밝은 것이 관찰 되었으며, #11과 21의 white line을 볼 수 있었다. #11, 21 치아의 과도한 길이로 하순과의 조화에 있어서 비심미적인 모습을 나타내고 있었고, #12, 22 치아의 원심부 절단면이 근심부보다 길어서 lip line과의 조화가 심미적이지 않았다(Fig. 2). 방사선 사진상에서 치조골 흡수나 치아 우식 등의 특이한 소견은 보이지 않았다(Fig. 3).



Fig. 1. Initial intraoral photos. (A) frontal view, (B) #11 rotated tooth, #22 peg lateralis was seen at occlusal view, and (C) large overbite was observed on lateral view, of which the amount was 5.4 mm, labioversion of #11 and #21 was also observed.

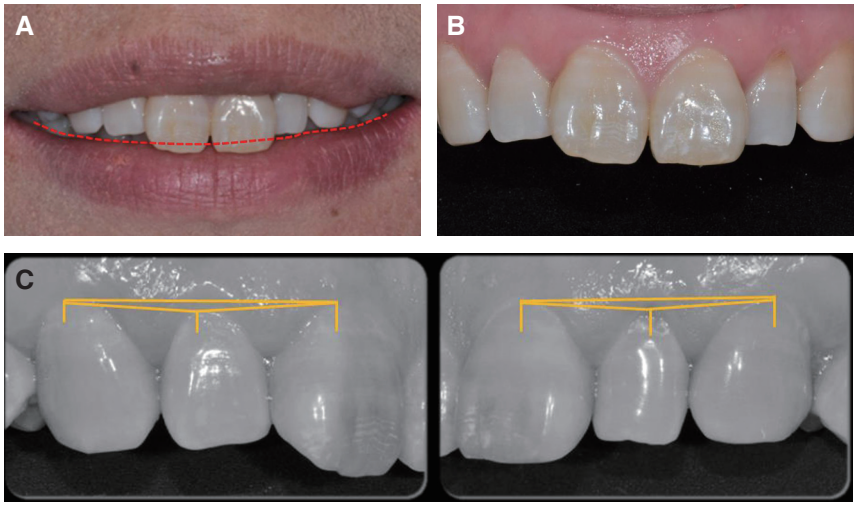

Fig. 2. Diagnostic photos. (A) the sizes of #11 and #21, and the incisal shape of #12 and #22 resulted in unesthetic smile line, (B) asymmetrical shade due to #12, 22, (C) on the lateral view of both sides, cervical gingival level balance was observed among central incisors, lateral incisors and canines.

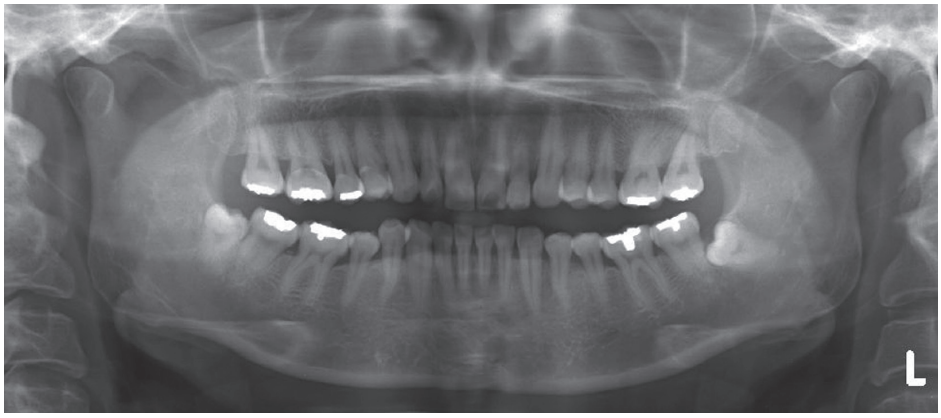

Fig. 3. Panoramic view. There were no dental caries, periodontitis or abnormal finding of temporomandibular joint.

2. 치료계획

체크 바이트를 이용하여 전방, 측방의 과두유도각을 인기한 후 모형을 제작하여 교합기에 마운팅 한 후 전치 유도판(anterior guidance table)을 제작하였다. 진단 납형 제작 후 측방운동 시 중절치 부위에 교합간섭이 존재하는 것이 관찰되어, zenith line에서 수직으로 측정하였을 때 기존의 10.5 mm였던 상악 중절치의 치관길이를 줄여서 9.5 mm로 최종 수복하기로 계획하였다(Fig. 4). #11은 회전으로 인해 원심부의 과도한 삭제량이 예상되어 전부도재관으로 수복계획하고, #12, 21, 22의 위치 이상과 색조 불일치는 도재 라미네이트 비니어로 수정하기로 하였다. #22의 접촉점이 구개측에 위치했으므로 구개측까지 연장하여 삭제하기로 하였고, #11은 삭제량을 확인하기 위해 진단 납형 상에서 제작한 투명 쉘으로 확인 하였다. #12, 21, 22 도재 라미네이트 비니어의 최종 삭제량의 확인을 위해서 북 인덱스를 제작하였고 이를 이용하였다. 삭제 후 접착력의 향상을 위해 삭제 후 바로 immediate dentin sealing (IDS)을 하기로 하였으며, 색조의 조화를 확인 시 도재 라미네이트 비니어 수복 후의 최종 색조를 예상하기 힘들기 때문에 수복 후 최종 색조와 전부 도재관의 삭제된 지대치를 함께 고려하여 제작하기로 계획하였다.

3. 치아 삭제 및 인상채득

전부 도재관의 삭제를 시행한 후 도재 라미네이트 수복 치아의 과도한 삭제를 방지하기 위해 mock-up을 시행하였다(Fig. 5). 비스-아크릴릭 레진(Luxa-temp®, DMG, Hamburg, Germany)를 이용하여 삭제 전 치아에



Fig. 4. Diagnostic wax-up. The length of incisal edge was reduced from 10.5 mm to 9.5 mm during diagnostic wax up.



Fig. 5. Mock-up was fabricated for the minimum tooth preparation.



Fig. 6. After tooth preparation. Appropriate reduction is observed on frontal view after tooth preparation.



Fig. 7. Provisional restoration was done using bis acrylic resin.

적합한 후 도재 라미네이트 비니어 삭제용 버(calibrated ring이 있는 depth cutter)를 사용하여 적절한 깊이를 부여한 후 diamond bur로 삭제를 마무리 하였다(Fig. 6). 실리콘 북 인덱스를 이용하여 최종 삭제량을 확인한 후 상아질이 노출된 부분에 immediate dentin sealing을 시행하였다. 도재 라미네이트 비니어 수복 시 정확한 변연 형성을 위해 #12, 21, 22 지대치에 코드 삽입 후 light body와 heavy body (Honigum®, DMG)로 인상채득하였다. 임시수복 은 진단 납형 제작한 모형을 putty로 인기한 후 비스-아크릴릭 레진으로 시행하였다(Fig. 7).

4. 도재 라미네이트 비니어의 기공실 과정

색조 재현성의 장점을 가진 feldspathic 재료를 사용(Noritake super porcelain Ex3®, Noritake, Nagoya, Japan)하여 제작하였고 일차 상아질, body porcelain, 법랑질 도재 순서로 축조하여 재소환작업과 최종 축조를 거쳐 소환 후 외형 형성 후 광택 소성하여 마무리 하였다. 색상은 지대치와 인접치 색상을 고려해 A2로 제작하였다.



Fig. 8. Porcelain laminate veneer was set and the shade of tooth was selected A2 after restoration.

5. 도재 라미네이트 비니어의 접착

치면 접착력을 향상 시키기 위해 치아와 접촉하는 도재면에 4%의 불산 에칭을 6분간 시행한 후 수세하여 건조하였다. 그 후 silane coupling agent (Monobond-S®, Ivoclar-Vivadent, Schaan, Liechtenstein)를 도포하였고 치아에는 불소가 포함되지 않은 퍼미스로 연마한 후 37%의 인산 에칭을 시행한 뒤 bonding agent를 도포하였고 레진접착제(Variolink-N®, Ivoclar-Vivadent)를 사용하여 도재 라미네이트 비니어를 접착하였다(Fig. 8).

6. 전부 도재관의 기공실 과정 및 접착

#12, 21, 22의 도재 라미네이트 비니어 접착 후 색조와 #11 지대치 삭제 후의 색조까지 고려하여 전부도재관을 A2 shade로 제작하기로 하였고 #11에 코드 삽입 후 light body, heavy body (Honigum®)로 인상채득하였다. 색조 재현성과 강도를 위해 IPS-e.max press® (Ivoclar-Vivadent)를 사용하여 전부 도재관을 제작하였고 레진시멘트(RelyX™ Unicem, 3M, St. Paul, MN, USA)를 사용하여 지대치에 접착하였다(Fig. 9).

고찰

상악전치의 도재 수복 시 과개교합 환자에서는 전방운동 시 교합간섭으로 인해 파절의 우려가 높다. 또한 법랑질에 약간의 삭제를 시행한 후 접착을 시행하는 도재 라미네이트 비니어의 경우 파절의 가능성이 더욱 높아 비적응증으로 널리 알려져 있다. 본 증례에서는 이를 방지하기 위해 체크바이트를 사용하여 환자 고유의 과두유도각을 인기하였으며, 전치 유도 판을 제작한 후 진



Fig. 9. Final setting. Final setting of all ceramic crown was done and the all ceramic crown is harmonious with other #12, 21 and 22 porcelain laminate veneers.

단 납형 제작을 통해 하악 운동 시 교합 간섭을 줄이고자 하였다. 또한 도재 절단부에 과도한 교합접촉으로 인한 파절을 방지하기 위해 수복 전 측방운동과 전방운동을 환자에게 시행한 뒤 하악 운동경로를 교합지를 이용하여 확인한 후 도재 라미네이트 비니어를 적합시켜 다시 확인하는 것이 도움이 될 것으로 생각된다.

전치 수복 시 도재 라미네이트 비니어와 전부도재관을 한번에 시행하는 것은 술식의 단계를 줄이는 장점을 가진 반면, Azer 등에 의하면 최종 두께가 2 mm 이하인 도재 라미네이트 비니어 수복 시 최종 치아의 색조를 예측하는 것이 어려우므로 도재 라미네이트 비니어 수복 후 이를 전부도재관의 지대치 색상과 함께 고려하여 수복해 주는 것이 색조를 더욱 비슷하게 통일할 것으로 예상된다고 하였다.[10]

또한 과도한 삭제가 시행되었을 때 상아질이 노출되므로 이것을 막기 위해서 진단 납형을 이용한 mock-up을 시행하는 것이 바람직하며 mock-up 시행 후 최소한의 삭제와 적절한 두께를 확보하기 위해 도재 라미네이트 비니어 삭제용 depth cutting bur를 사용하는 것이 적절할 것으로 생각된다.

도재 라미네이트 비니어 삭제에 있어서는 치아의 법랑질의 두께가 일정하지 않으므로 이를 고려하여 삭제를 시행해야 하며,[3] 삭제 시 상아질이 노출된 경우 immediate dentin sealing을 바로 시행하여야 최종 수복 시 도재 라미네이트 비니어의 접착력을 높일 수 있다고 Magne 등이 보고하였기에 이를 시행해야 한다고 생각한다.[9]

도재 라미네이트 비니어의 재료를 결정 시 feldspathic 방식이 CAD-CAM보다 장점이 있다는 많은 보고가 있는데, Alghazzawi 등에 의하면 변연 적합성을 높일 수 있다고 하였으며[4] Stappert 등에 의하면 debonding fracture 확률이 감소된다고 하였다.[2] 또한 파우더를 이용한 도재의 세부적인 색조 재현이 가능하므로 이를 수복에 이용하기로 결정하였다.



Fig. 10. A month after the restoration, most of the black triangle disappeared and there were no fracture or dental caries on regular follow-up.

결론

치료가 완료된 후 환자는 상악 전치부의 심미적 개선에 만족 하였으며, black triangle이 관찰되었지만 1개월 후 정기 검진 시 #11, 21 사이 black triangle이 상당부분 사라진 것을 볼 수 있었다(Fig. 10). 기능적으로 치료 전의 견치유도가 유지되었으며 하악 운동 시 교합 간섭이 관찰되지 않았고 smile line이 심미적으로 향상 된 것을 보이며 2년간의 경과 관찰 동안 도재 라미네이트 비니어와 전부도재관의 파절이나 이차 우식, 접착 실패가 보이지 않았다. 과개교합 환자에서 도재 라미네이트 비니어와 완전도재관을 이용한 수복 시 체크 바이트를 통해 환자의 과두유도각을 인기한 후 진단 납형 제작을 통해 간섭을 줄이는 노력이 필요할 것으로 생각되며, 도재

라미네이트 비니어 자체가 접착을 이용한 방식이기 때문에 치아 삭제 후 fresh cut dentin에 immediate dentin sealing을 바로 시행해 주어야 접착력을 높일 수 있다고 생각한다.

References

1. Friedman MJ. A 15-year review of porcelain veneer failure: a clinician's observations. Compend Contin Educ Dent 1998;19:625-8, 630.
2. Stappert CF, Ozden U, Gerds T, Strub JR. Longevity and failure load of ceramic veneers with different preparation designs after exposure to masticatory simulation. J Prosthet Dent 2005;94:132-9.
3. Cho YW, Cho JH, Lee KB. A study on enamel thickness of maxillary incisors using X-ray micro computed tomography. J Korean Acad Prosthodont 2010;48:301-7.
4. Alghazzawi TF, Lemons J, Liu PR, Essig ME, Janowski GM. The failure load of CAD/CAM generated zirconia and glass-ceramic laminate veneers with different preparation designs. J Prosthet Dent 2012;108:386-93.
5. Lin TM, Liu PR, Ramp LC, Essig ME, Givan DA, Pan YH. Fracture resistance and marginal discrepancy of porcelain laminate veneers influenced by preparation design and restorative material in vitro. J Dent 2012;40:202-9.
6. Magne P, Belser UC. Novel porcelain laminate preparation approach driven by a diagnostic mock-up. J Esthet Restor Dent 2004;16:7-16.
7. Highton R, Caputo AA, Mátyás J. A photoelastic study of stresses on porcelain laminate preparations. J Prosthet Dent 1987;58:157-61.
8. Christensen GJ, Christensen RP. Clinical observation of porcelain veneers: a three-year report. J Esthet Dent 1991;3:174-9.
9. Magne P, Kwon KR, Belser U, Hodges JS, Douglas WH. Crack propensity of porcelain laminate veneers: a simulated operatory evaluation. J Prosthet Dent 1999;81:327-34.
10. Azer SS, Rosenstiel SF, Seghi RR, Johnston WM. Effect of substrate shades on the color of ceramic laminate veneers. J Prosthet Dent 2011;106:179-83.

과개교합 환자에서 도재 라미네이트 비니어와 전부도재관을 이용한 심미수복 증례

윤종상, 신수연, 이종혁*
단국대학교 치과대학 치과보철학교실

본 증례는 심미적인 개선을 위해 내원한 30대 여성에서 도재 라미네이트 비니어(porcelain laminate veneer: PLV)와 전부도재관을 이용하여 치료를 시행한 증례로서, 환자는 앞니가 튀어나오고 고르지 않다는 주소로 내원하였고 최소의 치아 삭제를 원하였다. 환자는 골격성 II급 부정교합이었으며, 진단 납형 제작 시 이를 고려하기 위해 체크 바이트법을 이용하여 교합기에 마운팅 하였고, 진단 납형 제작한 상태의 mock-up을 이용하여 치아 삭제를 시행한 후 삭제량을 인덱스로 확인하였다. 보철물의 전체적인 색조의 조화를 위해 도재 라미네이트 비니어를 먼저 수복하였고, 전부도재관의 지대치 색상을 고려한 뒤 수복하여 만족스러운 심미성의 개선을 얻을 수 있었다.

(구강회복응용과학지 2014;30(2):192-8)

주요어: 도재 라미네이트 비니어; 과개교합; 심미수복; 비스-아크릴릭 레진 mock-up

*교신저자: 이종혁
(330-714) 충청남도 천안시 동남구 단대로 119 단국대학교 치과대학 치과보철학교실
Tel: 041-550-0253 | Fax: 041-550-1975 | E-mail: Hyuk928@chol.com
접수일: 2014년 3월 5일 | 수정일: 2014년 4월 26일 | 채택일: 2014년 4월 30일